

**Caso típico de reticulosis
linfoide disproteinémica o
enfermedad de
Waldenstrom**

Primera observación en Cuba

Por los Dres.:

CARLOS BIDOT PERALTA, ANTONIO SENTÍ PAREDES,
ROBERTO CAÑEDO y RAÚL PÉREZ ATENCIO

Desde el año 1944, en que *J. Waldenstróm*¹ halló macroglobulinas de elevadísimo peso molecular por medio de la ultracentrifugación y describió, al mismo tiempo, el cuadro clínico concomitante en tres casos, se han publicado muchas otras observaciones sobre esta enfermedad.^(2,13,29)

obstante, en Cuba no se ha descrito ningún caso y la causa parece ser que radica en la dificultad en realizar la ultra centrifugación que, hasta hace muy poco, constituía la piedra angular para confirmar el diagnóstico.

Los trabajos de *Thorling*^{1*} sobre el aislamiento y comprobación de la macroglobulina por hidroforesis, y de *Saifer*¹⁵ que logró dicho aislamiento por precipitación con el Rivanol, así como la prueba de *Sia* en agua destilada, con

juntamente con la viscosidad del suero, permiten llegar ahora al diagnóstico certero de esta afección sin necesidad de utilizar los costosos aparatos de ultracentrifugación.

Así pudimos completar nuestra observación y creemos que pronto aparecerán nuevos casos en Cuba, ya que existe una perfecta armonía entre los resultados de estas pruebas y los de la ultracentrifugación. También queremos recalcar la importancia del medulograma con su aparente “punción en blanco” y la típica reacción linforreticular, que es la base anatómica de la enfermedad que le da su nombre, así como de la prueba “más barata de laboratorio”, o prueba del agua destilada de *Sia*, que permite “pescar” fácilmente la inacroglubulinemia.

Por último, queremos significar que no debemos confundir esta afección con la llamada “púrpura hiperglobulinémica de Waldenstróm” a base de macroglobulinas 7S y con otro cuadro clínico y hematológico, de la cual hay descrito en Cuba un caso por los doctores *T. Pérez Sanz, J. F. Corral* y *E. P. Unanue* en

1961.¹⁰

6 Director del Banco de Sangre del Hospital Docente “Cmdte. M. Fajardo”, Zapata y D, Vedado, Habana, Cuba.

7 Auxiliar de Servicio en el Hospital Clínico Quirúrgico “Joaquín Albarrán”, Vía Blanca y 26, Cerro, Habana, Cuba.

(***) Laboratorista del Hospital “William Soler”, Reparto Altaban», Habana, Cuba.

He aquí la descripción de nuestro caso:

C. F.A., blanca, 76 años, H.C. 141707. La paciente ingresó en el Hospital-Escuela Clínico Quirúrgico el 15 de febrero de 1966, señalando que su enfermedad se inició tres años antes con un gran decaimiento que al intensificarse, le produjo caída brusca sin conocimiento, siendo recogida del suelo y llevada a un Policlínico, donde le inyectaron Coramina y se recuperó. No obstante, este cuadro se repitió en varias ocasiones, dejando como consecuencias mareos y gran nerviosismo.

Enfermedad actual. Hace cuatro meses comenzó a padecer epistaxis de poca intensidad, pero muy persistentes, ya que se producían cada dos o tres días y, a veces, diariamente. En su mayoría, estas epistaxis surgían de madrugada, por lo cual decidió concurrir a nuestro Hospital, ocasión en que se constató que tenía gran anemia, siendo ingresada.

Antecedentes patológicos personales: Asma, paludismo y tifoidea.

El interrogatorio cuidadoso permitió destacar: vértigos, palpitaciones, epistaxis, constipación y ardor a 1^a micción, astenia y pérdida de 40 libras en su peso corporal.

El examen somático mostró: Dificultad al caminar, piel seca, mucosas hipocoloreadas, peso de 80 libras.

Adenopatías cervicales, formadas por ganglios de 1-2 cm de diámetro, elásticos, móviles y no dolorosos. Manchas equimóticas en antebrazos. Lunares de Bouchard.

Cifosis dorsolumbar y hernia umbilical pequeña.

En hipocondrio izquierdo se palpaba una tumoración dura que descendía

8 cm por debajo del reborde costal y que correspondía a una esplenomegalia.

En hipocondrio derecho se palpaba a la inspiración profunda, una tumoración que rebasaba tres traveses de dedos el reborde costal, de superficie lisa, que correspondía a hepatomegalia.

En hipogastrio se constató red venosa superficial dirigida de arriba a abajo.

El aparato respiratorio no mostró nada particular.

Aparato cardiovascular: Soplo sistólico en la punta, de grado I ó II. Presión de 160 máxima y 90 mínima. Las arterias eran duras flexuosas.

Aparato digestivo: Sepsis oral, lialitosis y hepato y esplenomegalia, ya señaladas.

Aparatos génitourinarios y nerviosos: Nada a señalar.

Este conjunto de datos y signos permitió establecer: 1) un síndrome anémico; 2) síndrome hemorrágico; y 3) síndrome tumoral y, con base en ello, el clínico planteó los siguientes diagnósticos presuntos: a) anemia ferripriva por sangramiento crónico (epistaxis, más tarde gingivorragias) ; b) descartar esplenomegalia por congestión debida a hipertensión portal, con hiperesplenismo secundario ^cirrosis hepática; c) descartar enfermedad de Rendu-Osler, lesiones vasculares de la mucosa nasal con epistaxis; d) leucosis. A tal fin se indicaron y efectuaron las siguientes investigaciones iniciales:

17 de febrero de 1966. Hemograma: Hb, 4.5 gm%. Leucocitos, 4,925; polimorfonucleares, 74%; linfocitos, 21%; monocitos, 5% Hipocromía-|—|—). Hematócrito, 18%. Glicemia, 91 mg%. Urea, 29.5%. O.P., normal. Eritrosedimentación, 89 mm en 1 hora.

18 de febrero de 1966. Pruebas de suficiencia hepática: Hanger

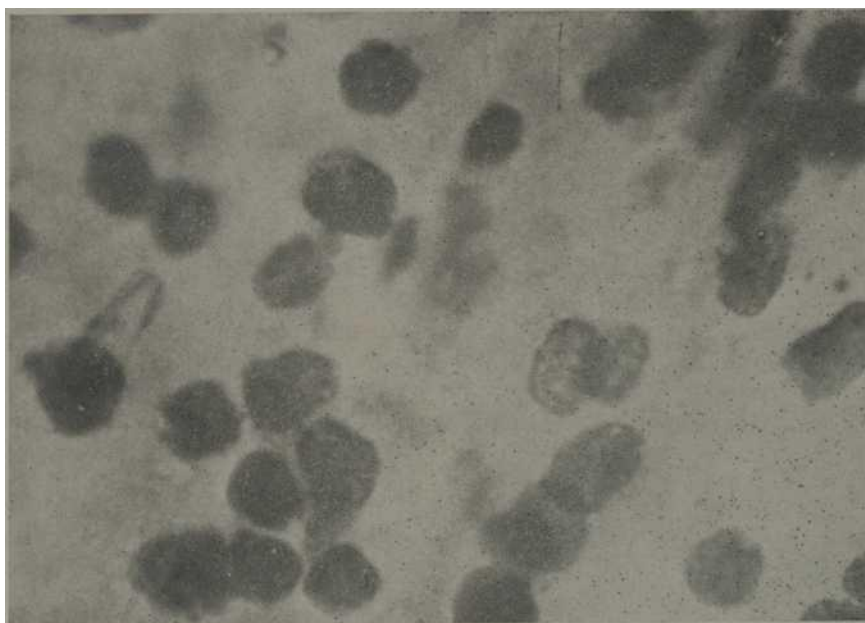
turbidez del timol-)+++ 45 unidades. *Estudio de la coagulación:* Lee-White, 9 mm. coágulo retráctil. Tiempo de protrombina, 15 segs. Factor V, 88%. Factores VI y VII, 73%. Fibrinolisin, 00. Plaquetas, 263,000; adhesividad, 1; aglutinación, 2; volumen fluido +17.

21 de febrero de 1966. Bilirrubina directa, 0.08 mlg; indirecta, 0.48 mlg;

protrombina, 17 seg; normal, 13 seg; concentración, 57%.

1° de marzo > 1966. Broinosulfaleína, 7.2% a los 45 min.

El 3 de marzo de 1966 se le hizo el primer medulograma, que dio la sensación de no haber caído en médula y mostró pobreza celular con aumento de linfocitos, por lo cual se efectuó una



Microfolografía 1.—Médula. En este campo vemos numerosos linfocitos y células reticulares sobre un conglomerado de plaquetas que los engloba.

total, 0.56 mlg. Hb, 5.9 gm%. Hematócrito. 19%. Reticulocitos, 3%. Orina normal.

22 de febrero de 1966. Proteínas totales, 7.28 gm%. Serina, 3.04 gni% y globulinas, 4.24 gm%.

25 de febrero de 1966. Hb, 5.1 gm%. Hematócrito. 20%.

28 de febrero de 1966. Duke. 2 min. Lee-White, 8 min. Coágulo retráctil. Plaquetas, 67,500 x mmc. Tiempo de nueva punción

comprobatoria al día siguiente, que arrojó en dos sitios distintos (mango y cuerpo del esternón) lo siguiente:

- 1) Hipoplasia global de la médula;
- 2) Hipoplasia de la serie granulocítica con infiltración linfoide de la médula en forma de acúmulos o pelotones celulares y células reticulares linfoides alargadas, englobadas a veces entre grumos plaquetarios. Pocos mielocitos y metamielocitos;
- 3) Hipoplasia muy manifiesta (casi aplasia)

de los elementos de la eritroblástica, con signos de déficit de hierro; 4) Disminución de la megacariocítica. En la periferia: Polinorfonucleares, 61%; linfocitos, 28%; monocitos, 11%

Esa noche 4 de marzo de 1966, presentó epistaxis y gingivorragias y como mostró trombopenia en 28 de febrero, decidimos hacer nuestra prueba de Miescher-Bidot (6 de marzo de 1966), que arrojó lo siguiente:

Conejo protegido	Hematíes	Leuco	Plaquetas	Diferencial
Antes de la prueba	4.31	5,500	301,000	Poli., 45; linfo, 52; mono., 3; eo. 0.
A la hora de inyectado	4.06	7.000	310,000	Poli., 52; linfo. 42; mono., 6; eo. 0
A las 5 horas	4.60	7,000	490,000	Poli., 68; st., 1; linfo., 26; mono. 5; eo., 0.
A las 24 horas	4.40	9,000	360,000	Poli., 43; linfo. 54; mono, 2; eo., 1.
Conejo no prol. (en estado de gestación)				
(*) Antes de la prueba	4.29	6,000	360,000	Poli., 64%; linfo. 34; mono., 4; eo. 1; hipo H— —
(**) A la hora	3.60	6,000	412,000	Poli., 64; linfo. 37; mono, 3; eo. 0; hipo PO ++
A las 5 horas	3.82	5,500	370,000	Poli.. 62; linfo. 31; mono., 7; eo. 0; hipo PO ++
A las 24 horas	3.61	6,000	366,000	Poli., 59; linfo. 36; mono., 5; eo. 0; hipo — —

(*) Coneja embarazada a término.

(**) En este momento dio a luz 3 conejos

En conclusión: 1) no se comprobaron anticuerpos plaquetarios; 2) No se produjeron alteraciones en ninguna de las tres series hemáticas de los conejos inyectados.

Visto el resultado del medulograma, las pruebas de suficiencia hepática (Hanger y Timol) intensamente positivas, con una eritrosedimentación muy acelerada, y el cuadro clínico, pensa-

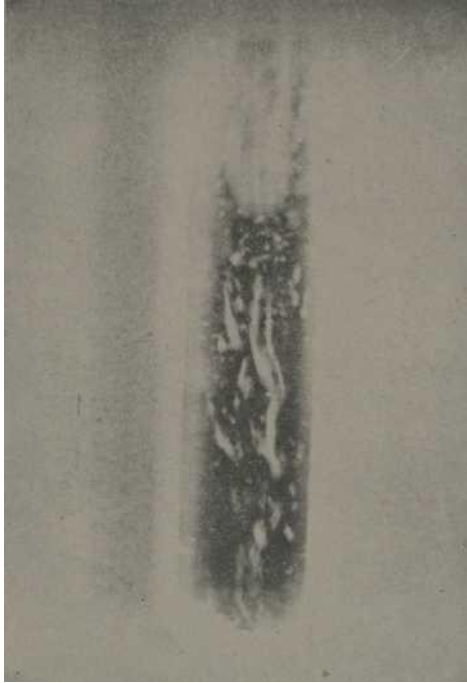


Fig. 2.—Prueba de Sia: Aquí vemos las gruesas partículas y grumos de macroglobulinas que caen rápidamente al fondo del tubo.

mos en enfermedad de Waldenstrom y practicamos la prueba del agua destilada (Sia test) que fue intensamente positiva. (Figs 2 v 3). Entonces indicamos la electroforesis en papel, que mostró hiperglobulinemia en zona gamma. (Fig 41). La inmuno-electroforesis dio un arco manifiesto y largo en la banda gamma y entonces hicimos una serie de investigaciones confirmativas del presunto diagnóstico de enfermedad de Waldenstrom, todas las cuales lo ratificaron. Fueron las siguientes:

Takata-Ara: Positiva -|-|-f.

Formol gelificación o reacción de Gaté-Papacostas: Positiva j|-|-(.

Reacción del cadmio: Positiva -|-|-|.

Reacción de Weltman-Banda de coagulación: 10.

Viscosidad del tuero a 13° C: 10.

Viscosidad del suero a 37° C: 8.

Coefficiente de viscosidad: 125.

Colesterol: 95.4 mg%

Crioglobulinas: Negativas.

Todo lo cual se reporta como típico de la enfermedad de Waldenström. Aquí hacemos un paréntesis para analizar los datos clínicos que se hallan en esta enfermedad y continuar con las investigaciones.

Diagnóstico. Esta enfermedad afecta preferentemente a personas de edad avanzada; su inicio es engañoso, a menudo fugaz por algún tiempo, señalando el paciente astenia, anorexia, palidez; su instauración es lenta y progresi-

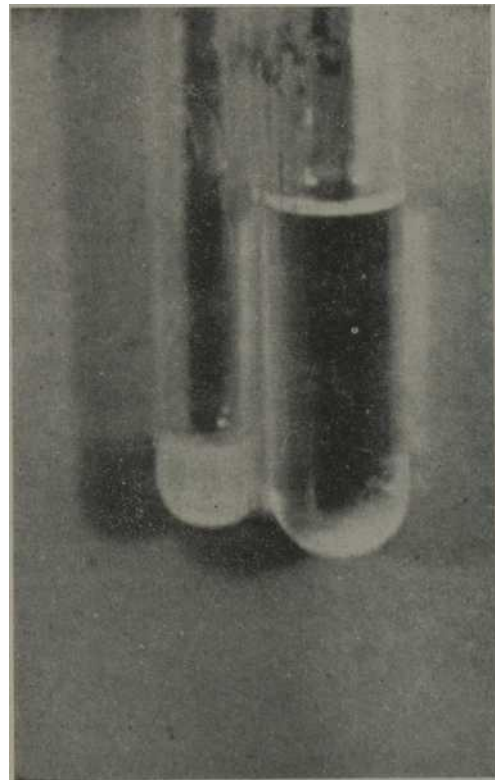


Fig. 3.—Prueba de Sia.—Aquí vemos el grueso sedimento de macroglobulinas en el fondo del tubo con agua destilada.

va. El síntoma más característico es la hemorragia a nivel de mucosa (nasal y oral) espontánea o por traumatismos mínimos; otras veces, a nivel del fondo de ojo y, en las mujeres, en la mucosa genital, raramente acompañada de hemorragia cutánea. Estas hemorragias no son muy severas ni graves; se controlan fácilmente, pero son recidivantes.^{3,11}

Las adenopatías constituyen también otro síntoma casi constante; son de carácter difuso y afectan los ganglios superficiales, preferentemente láterocervicales, submaxilares, axilares o inguinales; son éstos indoloros, deslizables sobre los planos profundos, sin tendencia a confluir o crear adherencias sobre dichos planos, por lo que difieren de los censos de linfosarcoma y linfoma. Son consistentes, mas no duros, y raramente alcanzan el tamaño de un huevo de paloma.

Estos pacientes presentan, además, esplenomegalia, en general modesta, de entre dos y tres traveses de dedo por debajo del reborde costal. El bazo es liso e indoloro.

La hepatomegalia puede existir, pero no presenta características especiales y no es de gran tamaño.

Como a veces se observa un cierto grado de edemas blandos, a declive, puede pensarse remotamente en procesos renales o cirrosis. Los dolores osteomusculares son

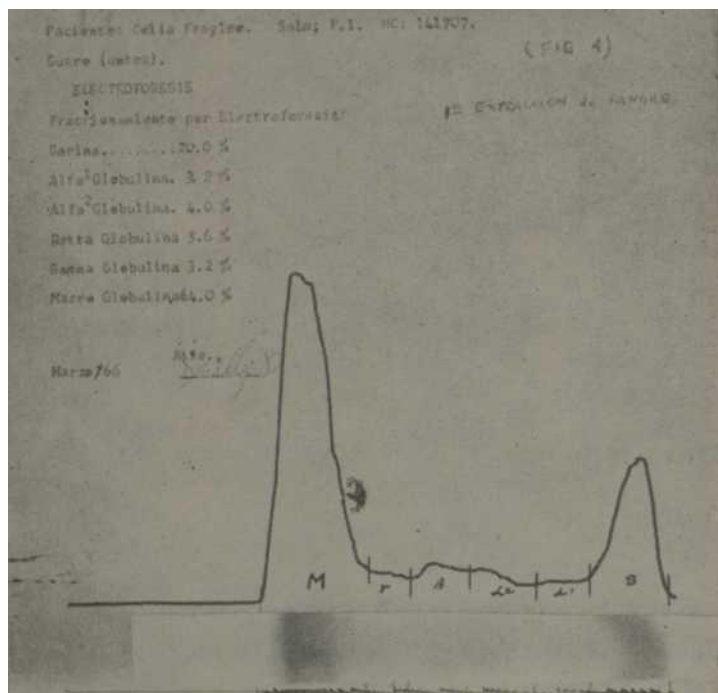


Fig. 4.—Electroforesis. Obsérvese la microglobulina M que alcanzó valor del 64% de las proteínas séricas de la paciente.

frecuentes, que inclinan hacia mieloma. No hay fiebre, o ésta es muy discreta y ondulante. A veces hay trastornos neurológicos de radiculitis, paresias, mielitis, etc., pero es muy rara su presencia.

En este estado del diagnóstico se imponía efectuar otras investigaciones al efecto de excluir afecciones similares y así diferenciarlas: 1) Con respecto a las discrasias o síndromes hemorrágicos hicimos estudios de la coagulación, a saber:

- a) Prueba de Rumpel-Leede: Negativa.
- b) Tiempo de recalcificación: 145 seg.
- c) Tiempo de recalcificación cruzada: 82 seg.
- d) Prueba cruzada: Negativa.

La repetición de las pruebas del 18 de febrero de 1966. dio el siguiente resultado:

- e) Lee-White: 8 min., coágulo retráctil.
- f) Plaquetas: 220,000 x nnc.

Como dato curioso, debe señalarse que las paredes del tubo con la mezcla de Wintrobe y sangre de la paciente mostraban unos grumos blanquecinos que se adherían fuertemente y que interpretamos se trataba de macroglobulinas y plaquetas aprisionadas y apelonadas, dando un aspecto muy característico.

- g) Tiempo de protrombina plasmática: 18 seg. en una ocasión y 17 seg. en otra.
- h) Tiempo de protrombina sérica o residual: 25 seg. (Se descartan con esto hemofilias o síndromes hemofílicos).
- i) Fibrinógeno: 248 mg; factores V, VI y VII normales y fibrinólisis negativa.

2) El diagnóstico diferencial con lupus, artritis, procesos autoinmunes y púrpura liiperglobulijnémica de Waldenström se hizo mediante las pruebas siguientes:

Células LE: Negativas.

Prueba del látex (artritis reumatoidea) :
Negativa.

Prueba de Coombs (directa e indirecta) :
Negativa.

Prueba de Miescher-Bidot: Ausencia de alteración y de anticuerpos plaquetarios.

3) El diagnóstico con cirrosis hepática se imponía descartarlo basándonos en las pruebas hepáticas de precipitación positivas y en la hepatomegalia, por lo que se practicó lapa-

roscopia (26 de marzo de 1966), que arrojó:

Lóbulo derecho del hígado: Rosa pálido; aumentado moderadamente «le tamaño; superficie lisa y numerosos tractos fibrosos; borde fino y consistencia firme.

Lóbulo izquierdo del hígado: Sólo se visualiza en parte por haber muchas adherencias. Lo mismo sucedió en la vesícula.

No se practicó biopsia por trastornos de la coagulación, pues la sola inyección de anestésico produjo un hematoma.

Además, el examen radiográfico fue negativo de várices esofágicas y de alteraciones gastroduodenales; la transaminasa pirúvica fue normal: 28 unidades Frankel (8 y 10 de marzo de 1966).

También se hizo una biopsia gástrica (24 de marzo de 1966) que arrojó gastritis crónica atrófica, ya que el gastroquimograma (23 de febrero de 1966) había señalado una anaclorhidria histaminorresistente en el residuo gástrico y en el período digestivo, con buena evacuación. Hubo contraindicación de gastroscopia por botón aórtico muy prominente, que hacía compresión extrínseca esofágica.

4) Proceso tumoral de tipo reticulo-sarcoma o sarcoma esplénico. Se trató de descartar por biopsia de un ganglio, pero sólo se obtuvo tejido adiposo; el estudio necrópsico ulterior lo descartó definitivamente.

5) El hipertiroidismo o bocio puede ser la revelación de una macroglobulinemia de Waldenström, como el caso de *Laroche* y colab.²⁰ y nuestro caso tuvo un reporte tomográfico que planteó tal posibilidad al afirmar (2 de marzo de 1966 "Imagen tumoral del mediastino superior en su segmento anterior de bordes definidos que, por su aspecto y localización, puede corresponder a un bocio endotorácico. No obstante, recomendamos practicar cavografía para valorar sus relaciones con este tumor".

Los datos clínicos no correspondían a este planteamiento y la necropsia no arrojó hipertrofia tiroidea.

6) El diagnóstico fundamental a descartar fue, indiscutiblemente, el micloma múltiple en este caso tipo gamma.

Ya habíamos constatado unas proteínas totales séricas de 10.57 gm% (14 de marzo de 1966 con una electroforesis de (14 de marzo de 1966) :

Serina, 19%; Alfa-1, 3.9%; Alfa-2, 6.3%; Beta, 5.5%; Gamma, 3.5%; Macroglobulina, 61.5%.

Se repiten otras electroforesis en cuatro oportunidades, con similares resultados (fig 5).

El fósforo inorgánico era de 1.96 y la fosfatasa alcalina, de 1.23 unidades (5 de marzo de 1966).

El calcio total fue de 10.2 mg% (5 de marzo de 1966).

La albúmina de Bence Jones fue negativa (5 de marzo de 1966).

Como presentaba anemia hipocrómica con hematíes semejando pilas de monedas y la eritrosedimentación seguía muy acelerada, 169 mm en la primera hora (11 de marzo de 1966) y 143 mm (22 de marzo de 1966), había que descartar mieloma múltiple, aunque clínicamente no había dolores óseos, por lo que se indicó survey óseo y se trató de identificar la macroglobulina en relación de peso molecular 119-

20 unidades Svedberg).

El resultado de estos estudios finales confirmó plenamente nuestro diagnóstico inicial, aunque el estudio oftalmológico (30 de marzo de 1966) , que no siempre es positivo, sólo dio esclerosis de acuerdo con la edad.

1) *Survey óseo* (16 de marzo de 1966). Cráneo: Hiperostosis frontal interna, diámetro de la silla turca, observándose pequeñas calcificaciones interestelares.

2) *Estudios radiológicos* (18 de marzo

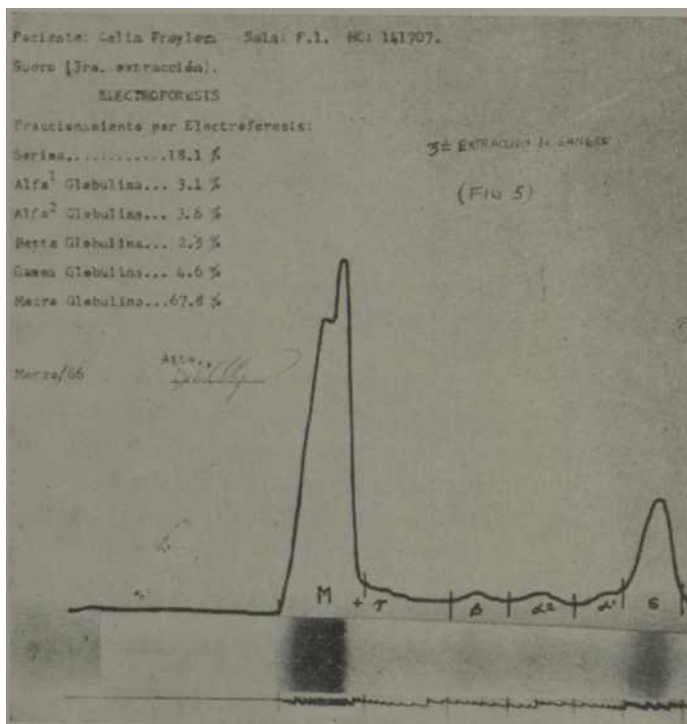


Fig. 5.—Otra electroforesis donde vemos que la macroglobulina constituyó el 67.8% de las proteínas séricas de la paciente.

de 19661. Survey óseo: Espondiloartrosis en examen lateral. Calcificación de la aorta abdominal, calcificaciones vasculares de las piernas. Ausencia de alteraciones de los huesos largos.

Además, el inedulograma no mostraba la típica reacción mielomatosa propia de esta afección.

Esto descartaba prácticamente mieloma avanzado, pero había que identificar las macroglobulinas y confirmar plenamente el diagnóstico, practicándose las siguientes pruebas confirmatorias:

a) *Prueba de Sia*: Positiva |—|—|—f. Al practicar la electroforesis en el suero después de precipitada la macroglobulina, se observó una gamma de 3.2%, desapareciendo totalmente la maeroglobulinemia en el trazado electroforético. (Fig. 6).

Caso de haber sklo un mieloma, la gamma habría persistido.

b) *La prueba de Tharling* y colaboradores¹⁴ por hidroforesis al emigrar la serina y las globulinas, dio una imagen electroforética típica de una banda estrecha oscura y cortante de macroglobulinas. Según estos autores, cuando sucede tal cosa (y ellos lo comprueban al hacer paralelamente la

ultracentrifugación), quiere decir que la macroglobulina en cuestión es de 19S y 21S. (véase Fig. 71).

c) *La prueba d:* > *Saifer*,¹⁵ hecha en un caso comprobado de mieloma múltiple tipo gamma y en el caso que nos ocupa, permitió constatar que el Rivanol no precipitó la hipergamma del caso de mieloma, la cual persistió en igual forma en el trazado electroforético que antes del tratamiento con Rivanol, quedando sólo la globulina gamma v la ferri- tina (Figs. 8 y 9). En cambio, en nuestra globulinemia de Waldenstróm desapareció la macroglobulina,

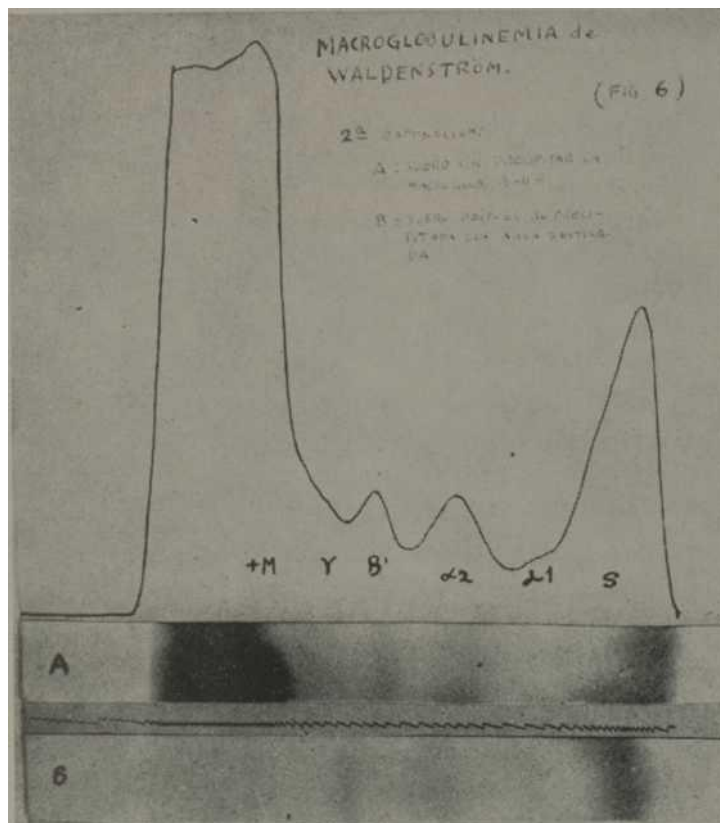


Fig. 6.—Electroforesis en papel. Compárese la banda A con sus enormes macroglobulinas M y la banda B donde desaparece esta macroglobulina al ser precipitada por el agua destilada (prueba de Sia).

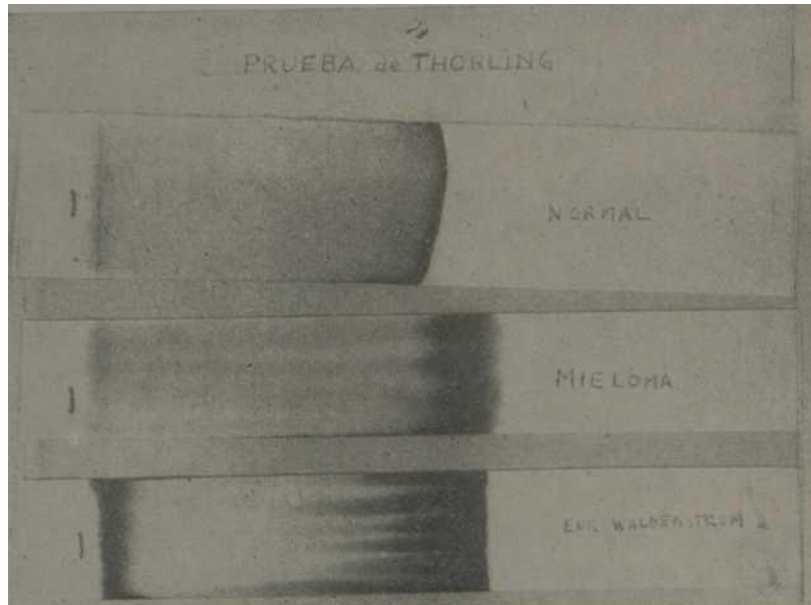


Fig. 7.—Prueba de Thorling, o de la hidroforesis. Aquí vemos la imagen de un suero normal, de un mieloma gamma y la de nuestro caso de Waldenström.

lo que indicaba, vistas las correspondencias señaladas y comprobadas por dichos autores mediante ultracentrifugación, que mostraban perfecta correspondencia (Fig. 10). Véase la precipitación de la macroglobulina en el tubo con Rivanol (Fig. 11).

El electrocardiograma (18 de febrero de 1966) sugirió “hipertrofia ventricular izquierda. Signos residuales de posible infarto anteroseptal”.

7) *Enfermedad de Rendu-Osler*. El Dr. Ramírez Estenoz (24 de enero) recogió los siguientes datos: Secreciones nasales sanguinolentas y algias frontales. Al reconocimiento: cornetes medios pálidos, cornetes inferiores resistentes a la efedrina; resto normal.

Faringe, laringe y oídos normales.

No informó telangiectasia. Se indicó rayos X para descartar sinusitis. Ya vimos el estudio de la coagulación negativo para esta afección.

8) También en el lúes congénito, el LE diseminado, la nefrosis y ciertas hepatopatías puede existir una macroglobulinemia, pero la imagen electroforética es de base ancha y nunca es de tan elevado peso molecular como en la de Waldenström.

Diagnóstico diferencial clínico. Ya hemos visto por pruebas de laboratorio, radiológicas, laparoscópicas y estudios anatomopatológicos que se descarta todo diagnóstico susceptible de confusión.

En el orden clínico se descartó.

a) *Cirrosis hepática*. No tenía arañas vasculares ni eritema palmar y aunque había hepatomegalia y esplenomegalia, el estudio laparoscópico estableció nítidamente su carácter no cirrótico. No había presencia de varices esofágicas.

Nefrosis. Ausencia de signos renales evidentes (edemas, fiebres, etc.), orina normal sin albuminuria elevada.

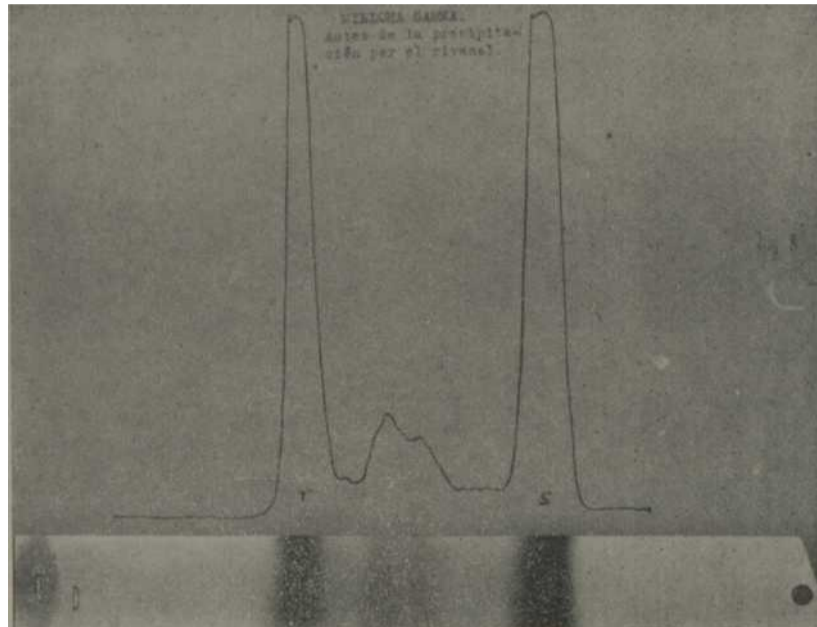


Fig. 8.- Prueba de Saifer. Electroforesis de un caso de mieloma gamma antes de ser precipitado por el Rivanol.

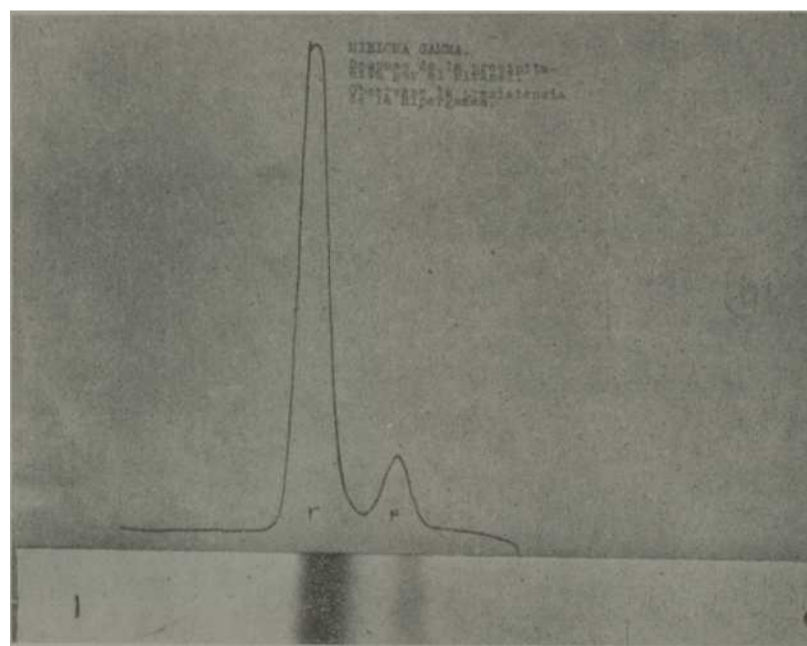


Fig. 9.—Banda electrofórica del mismo caso de mieloma gamma después de tratada con el Rivanol, donde vemos desaparecer la serina y restantes globulinas persistiendo íntegramente la hipergamma.

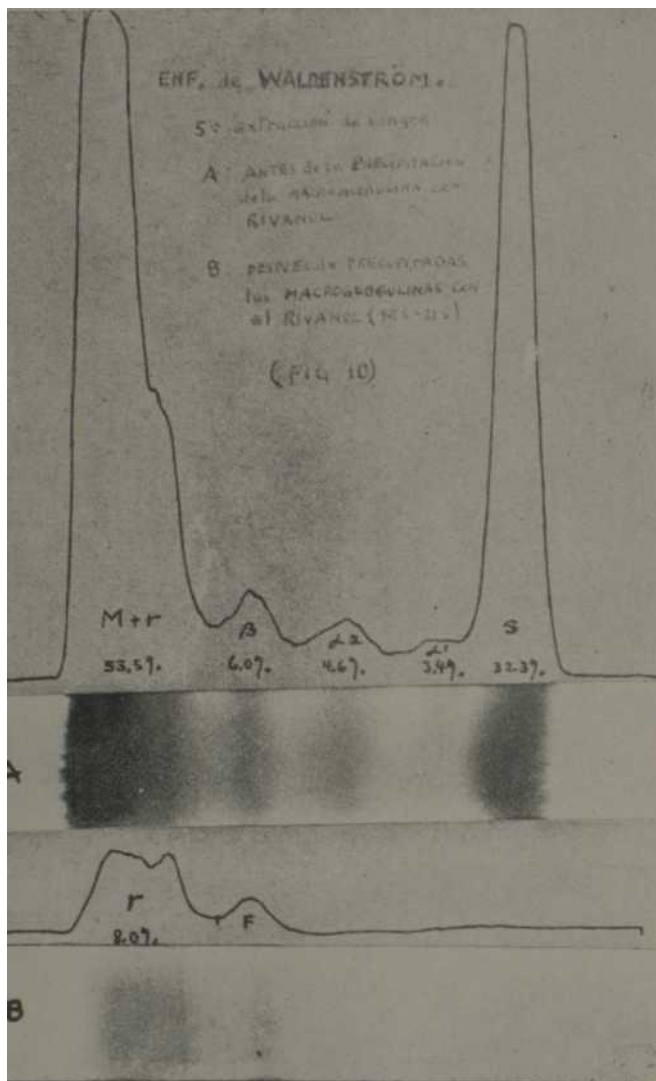


Fig. 10. Prueba de Saifer. Vemos γ macroglobulina de Waldenström antes de su precipitación por el Rivanol y la desaparición ulterior de ella así como de la serina y demás globulinas persistiendo solo γ gammaglobulina, que como vemos es baja (8%).

- c) *Lupus eritematoso*. Ausencia de fiebre y de lesiones eritematosas de la cara y del cuerpo; ya vimos que las células LE eran negativas.
- d) *Lúes congénito*. Ausencia de manifestaciones luéticas clínicas adquiridas y mucho menos congénitas. Tuvo un

parto y un aborto, pero éste no fue espontáneo. La serología era negativa.

- e) *Púrpura hiperglobulinémica de Waldenström*. Las manifestaciones purpúricas afectan en esta enfermedad las extremidades inferiores, es decir, son de carácter ortostático, en forma de petequias, y se diferencian de la capilaritis purpúricas pigmentadas porque las primeras se borran en pocos días y, las segundas, persisten en forma de máculas oscuras. Electroforéticamente hay aumento global de la globulina gamma, pero sin evidenciar paraproteínas, siendo muy similar al observado en la cirrosis hepática. La ultracentrifugación muestra un componente 19S y el intermedio entre 7S y 19S dentro de límites normales. No existen, por lo tanto, macroglobulinas de elevado

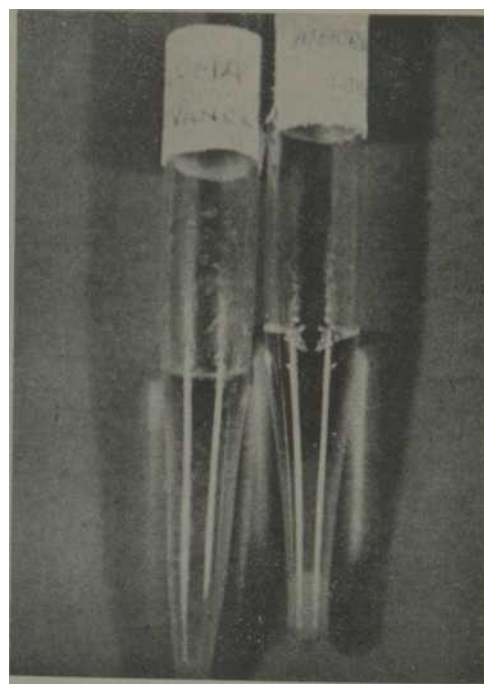


Fig. 11. Prueba de Saifer. Mientras que el tubo de la izquierda, conteniendo el suero de un mieloma gamma no dió precipitado alguno, el de la derecha que tiene macroglobulinas de Waldenström hace un grueso precipitado.

- peso molecular en cantidades patológicas. Por otra parte, la prueba del látex o RA test es frecuentemente positiva, lo que no sucede en la macroglobulinemia de Waldenström. A veces, la causa de aquella afección es un tumor tónico, como en el caso de *Birch* y *Crooke*.²⁰
- f) *Sarcomas y reticwio sarco mas*, que presentan anemia, esplenomegalia y, a veces, macroglobulinas, pero ya vimos que la necropsia permitió descartarlos. Además, en estas afecciones generalmente no hay epistaxis ni sangramientos gingivales a repetición.
- g) *Mieloma múltiple*. Se estableció el diagnóstico diferencial por presentar anemia severa, pero no tenía dolores óseos, aunque esta afección se confunde e inclusive se combina con la de Waldenström, como en los casos de *W. F. Fessel*¹⁷ y de *Michon y Streiff*. En esta afección el medulograma muestra en vez de reacción linfáticarreticular, una típica reacción mielomatosa. A la electroforesis hay una hipergamma, pero no hay macroglobulinas de 19S ni de 20S en cantidades elevadas.
- h) *Leucemia a plasmazellen*, por la anemia, adenopatías y, a veces, esplenomegalia y macroglobulinas, pero existe una gran cantidad de plasmazellen y plasmoblastos en la sangre periférica, así como en la médula.¹⁷ sentaba vascularitis; el informe rinoscópico del Dr. *R. Estenoz* era negativo.
- i) Enfermedad de Rendu-Osler, por presentar epistaxis y anemia, pero no hay antecedentes hereditarios, telangiectasias, lesiones angiamatosas de las mucosas ni otros datos clínicos. Ya hemos visto que en nuestro caso la prueba de Rumpel-Poede y Duke eran normales y que no presentaba vascularitis, el informe rinoscópico del Dr. *R. Esternos* era negativo.
- j) Finalmente hay que hacer diagnóstico diferencial con leucemias linfáticas y mieloides (por los ganglios, esplenomegalia, anemia y, a veces, síndrome hemorrágico, acompañados de mesoglobulinas y el cuadro beinatólogico típico de dicha afección).
- k) *Linfomas*, que tienen mesoglobulinas y cuadro clínico similar.
- l) *Síndrome de Aldrich*, que presenta macro y mesoglobulinas, acompañadas de linfocitosis medular, aunque hay eosinofilia periférica.
- m) *Enfermedades neoplásicas* con metástasis múltiples, en que se observan mesoglobulinas con o sin macroglobulinas y la reacción del S.R.E. (ganglios y esplenomegalia) obedecen a un proceso inmunológico irritativo a partir 'de las células cancerosas o de sus productos.
- n) *Enfermedades renales*. En la fase nefrótica de la glomerulonefritis crónica, a veces el 40 por ciento de las proteínas séricas son de alto peso molecular y están distribuidas entre las meso y las macroglobulinas; en los síndromes nefróticos y en la amiloidosis renal hay macroglobulinas alfa-2 elevadas, lo que no sucede en la amiloidosis hepática.
- ñ) Por último, en las enfermedades del sistema nervioso central en los trastornos psiquiátricos y en la diabetes mellitus, en esta última como resultado de infección crónica o de anticuerpos a la insulina (que tiene peso molecular de 19S), el suero sólo muestra elevación de las proteínas 10S (mesoglobulinas).

Tratamiento

Al inicio se hizo un tratamiento a base de reposo, dieta libre y transfusiones de sangre (19 y 22 de febrero y 3 de marzo de 1966, 500 cc en cada ocasión, o sea, 1,500 cc). Después de establecido el diagnóstico, se pasó más sangre (7 y 9 de marzo de 1966), así como suero glucosado, 1000 cc con 40 unidades de ACTH en ocho horas.

El día 10 se inició tratamiento con corticosteroides, 60 mg diarios, con una cucharada de alusil cada seis horas. El día 14 se rebaja a 55 mg diarios, el 17 a 50 mg diarios, el 22 a 40 mg; el 28 de marzo Tetraciclina 500 mg de inició y después 250 mg cada seis horas.

Nueva transfusión de 500 cc (30 de marzo de 1966). Se suspende la Tetraciclina y se reduce la Prednisona a 2 tabletas cada 8 horas, o sea, 30 mg diarios.

El día 31, otra transfusión de 500 cc y se sigue reduciendo la Prednisona.

Evolución

El 4 de marzo de 1966 por la mañana tuvo epistaxis de mediana intensidad; sigue con la hepatoesplenomegalia. Presión máxima de 180 y mínima de 100.

Al día siguiente desaparece la epistaxis, observándose manchas eritematosas del párpado superior derecho, pero el día 7 hace nueva epistaxis, que se reanuda al día siguiente y, después, sangramiento de los dos molares superiores de la arcada lateral izquierda. Tales epistaxis y sangramientos gingivales se repiten con frecuencia, necesitando transfusión de sangre. El 5 de abril fue dada de alta mejorada.

Ingresa por segunda vez en abril de 1966. Se le administra transfusión de 500 cc y se le da de alta mejorada.

El tercer ingreso se produjo el 15 de mayo de 1966 con motivo de fiebre alta desde dos días antes y deposiciones pastosas. El día anterior al ingreso tuvo cinco diarreas de color amarillo. Se ignora el momento de aparición del íctero que presentaba al ingresar.

Examen físico: Normolínea, que no deambula debido al estado de agitación e intranquilidad que presenta. Guarda decúbito supino obligado; facies estuporosa. Mucosa y piel con tinte icterico rubínico y frías. Manchas equimóticas de tamaño variable en miembros superiores, cianosis en ambos miembros superiores e inferiores, más manifiesta en región plantar. Hipotermia de 35°.

Examen por aparatos. Respiratorio: respiración superficial, no tiraje, crepitación en base pulmonar izquierda.

Cardiovascular: PA 80 máx., 40 mín. Soplo sistólico II-III y sobre VI en mesocardio. Pulso radial no palpable; en arteria femoral 92 x mín.; filiforme.

Digestivo: Lengua seca tostada y aliento dulzaino; abdomen depresible, timpánico.

Hígado en 6 espacio:* Borde izquierdo, rebasa tres traveses de dedo, borde romo y consistencia firme a nivel de la línea media clavicular.

Genitourinario: n/s. Coluria.

Hemolinfático: La noche del ingreso el bazo era palpable un través de dedo. Adenopatías inguinales, pequeñas, elásticas, superficiales, no adheridas a planos profundos.

Nervioso: Estado estuporoso, intranquila y delirante y en movimiento continuo a pesar de estar inmovilizada. Ojos semicerrados y respiración superficial. Trata de articular palabras, pero no entiende lo que dice. Reflejos disminuidos. No clonus ni Babinsky. Miosis muy

marcada. Escleróticas amarillo rubínicas.

Se plantea: 1) Ictero hepato celular por hepatonecrosis aguda; 2) coma hepático; 3) Anuria.

Se efectúan las siguientes investigaciones:

15 de mayo de 1966: Hb, 8.8; L, 21,500; P, 74; St, 16; Linfo, 3; Mono, 7; granuloc. tóxicos, 40%; anisocitosis ++.

16 de mayo de 1966: Hb, 10.1; L, 25,000; P, 69; St, 17; Mielo 1; Linfo, 7; Mono, 3; gránuloc. tóxicos, 55%; Hipo | | ; Hme, 33%; Plaquetas,

80,0. Balance electrolítico: sodio 119 (bajo); potasio 6.6 (alto), cloro 110.6 (lig. alto).

16 de mayo de 1966: Transaminasa pirúvica: 310 unidades. Takata-Ara: ++++; Hanger ++++; Timol + + + 72 unidades; Sellek-Frade + + + +; Cadmio ++++: colesterol. 87.3 mg; Bilirrubina directa: 8.3 mg%; Bilirrubina indirecta: 9.2 mg%; Bilirrubina total: 17.5 mg%.

El medulograma dio médula infecciosa con desviación a la derecha, degeneración vacuolar y granulos tóxicos en casi todos los neutrófilos.

Se instituye un tratamiento a base de dextrosa al 5% con Hidrocortisona, Tetraciclina, Cloral, Digital y transfusiones de sangre.

Se hizo estudio cromosómico con sangre medular y periférica, así como hiperinmunización en el conejo obteniéndose los arcos anti-Waldenstroin en varias diluciones frente a sueros normales (véanse los comentarios). Finalmente, la paciente falleció al día siguiente de su ingreso.

Autopsia No. 119/66. Bazo cápsula lisa, volumen aumentado (110 gr) y consistencia normal. Superficie de sección rojo púrpura. Conclusiones macroscópicas:

a) Ictero severo generalizado; b) Gastritis aguda hemorrágica; c) Colitis necrotizante pseudomembranosa segmentaria; d) Riñones grandes y de aspecto infiltrativo.

Conclusiones finales:

Causa de la muerte: Atrofia amarilla aguda del hígado. Causas contribuyentes:

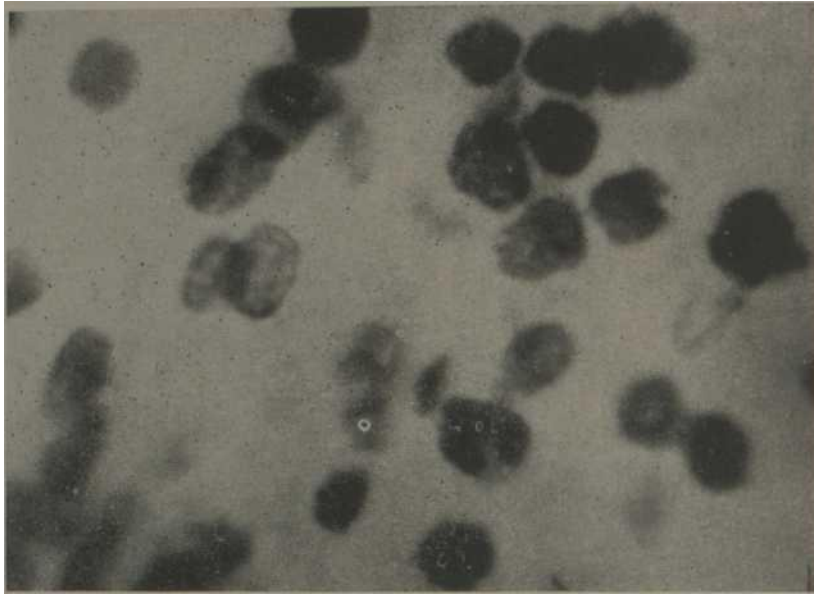
a) Pielonefritis aguda abscedada;

b) Colitis necrotizante pseudomembranosa segmentaria; c) Gastritis aguda hemorrágica. Hallazgo incidental: Arteriosclerosis generalizada.

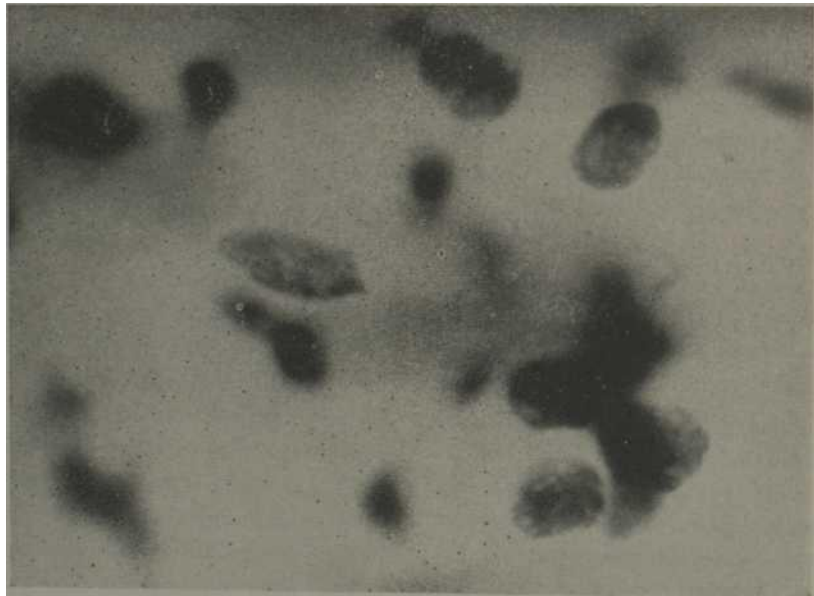
COMENTARIOS

Ya hemos visto las características fundamentales para el diagnóstico. Sólo agregaremos que hematológicamente existe anemia intensa, en los alrededores de 2'000,000 y que la hemoglobina disminuye paralelamente. Los glóbulos blancos normales, ligeramente aumentados y aún disminuidos, con fórmula indiferente, pero a menudo hay una linfocitosis más o menos marcada. A veces algunos metamielocitos o eritroblastos.

Al medulograma es característico lo difícil que resulta la extracción del material medular, dando la impresión de "punción en blanco", pobreza celular y notándose acúmulos de células de tipo linfoide que constituyen el elemento fundamental del tejido patológico proliferante. (véanse microfotografías 12 y 13). La célula reticular linfoide es de dimensiones medias (entre 15 y 20 micras) de forma redondeada u oval, con escaso citoplasma tenuemente basófilo y privado de granulaciones por la coloración. Es de señalar que debido al alto contenido de macroglobulinas, las extensiones y coloraciones no son brillantes.



Microjotografía 12. Otro campo microscópico con células reticulares y linfocitarias de una preparación de punción medular.



Microfotografut 13.—Médula: Aquí vemos otro campo con varias células reticulares.

Al microscopio de contraste muestra numerosos gránulos bastante gruesos. La cromatina nuclear es laxa con condensaciones irregulares y no presenta generalmente nucléolos. Son rarísimas las cariocinesis.

El diagnóstico diferencial con el linfocito no es fácil y se basa en las dimensiones, en general mayores, la ausencia de gránulos azurófilos y menor condensación de la cromatina nuclear. Al microscopio electrónico se ha visto una estructura canaliculada (ergatoplasma) semejante a la de las plasmazellen, que falta a veces en el linfocito tanto normal como leucémico. También se reporta un pequeño número de plasmazellen y basófilos tisulares grandes con citoplasma incluido de granulaciones gruesas y oscuras, que pueden cubrir a veces parte del núcleo. Este tejido linforreticular avanza rechazando y sustituyendo el tejido mieloide, por lo que a veces tiene apariencia normal. Esta célula reticular linfocitaria, como señala Waldenström, es una célula sésil que no penetra en la corriente sanguínea.

Etiopatológicamente se cree que una noxa neoplásica provoca cuadros morbosos diferentes según la fase de diferenciación del sistema reticulohistiocitario que sea afectada; si la noxa actúa a nivel de la célula reticular linfoide, dará la enfermedad de Waldenström. Si lo hace a nivel del S. R. E. pero diferenciándose en el sentido plasmocitario, dará el plasmocitoma; y si lo hace, también a nivel del S. R. E., pero diferenciado hacia el linfocito, dará la linfadenosis.

Según Dameshek es un proceso autoinmune, al igual que el mieloma, la leucemia linfática, el linfoma, etc., donde el inmunoblasto (heniocitoblasto en función inmunológica) o las células reticulares en igual función, dan lugar unas veces a plasmocitosis, que producirá una

biperglobulinemia G, o una linfocitosis, que dará biperglobulinemia tipo M. Esto se comprobó con las experiencias de Zucker, Franklyn y cois.³⁸ en cultivos de tejidos linfáticos en C¹¹ lisina, marcados por técnicas inmunofluorescentes, que mostraron claramente que tanto los linfocitos medianos como los grandes sintetizaban macroglobulinas. Según Dameshek, estos linfocitos grandes son los inmunoblastos y el ergatoplasma de los linfocitos adaptados a la enfermedad puede ya producir macroglobulinas M, estando a favor de ello el hecho de que las drogas inmunosupresoras bloqueen no sólo la producción de globulina 19S, sino que también bloqueen la síntesis de las globulinas 7S.

En cuanto a la hemorragia, ésta parece ligada a alteraciones de la crisis proteica: la macroglobulina se adhiere a las plaquetas, creando una alteración funcional en éstas, adhiriéndose también a las paredes de los capilares, a los que daña por su solo depósito o por un mecanismo alérgico. La enfermedad aparece varios años después de la extirpación de un tumor maligno como en los dos casos de Fessel^{IT} y hay incluso un informe en que la tripanosomiasis desencadenó la enfermedad de Waldenström, como en el caso de Drryjus y colaboradores.²¹

Por último, queremos recalcar que las pruebas de Sia permiten pescar la macroglobulina. Esta prueba, conjuntamente con la electroforesis en papel antes de su precipitación por el agua destilada y después de ella; la precipitación por el Rivanol y su ausencia de precipitación en el plasmacitoma, o prueba de Saifer, y la hidroforesis, o prueba de Thorling, son muy valiosas para identificar un gran porcentaje de macroglobulinas de 19S-21S y hacen que la ultracentrifugación ya no sea impres

cindible, pues hay una correspondencia absoluta entre todas ellas. Nosotros tratamos de efectuar la ultracentrifugación según la técnica de *Kaldor* y cois.³² y los trabajos de *Kunkel* y cois.²³ y de *D. A. Y pilantes*,²⁴ pero no hallamos en Cuba ultracentrífugas analíticas Spinco que dieran 60,000 revoluciones por minuto, por lo que remitimos el suero estéril al Instituto de Hematología de Praga y aún estamos esperando el informe.

El medulograma, con su típica reacción linforreticular y aparente punción en blanco, la eritrosedimentación muy acelerada, la prueba de formol-gel debido a que la hiperdisproteíemia repercute sobre la labilidad coloidal del suero, las pruebas funcionales hepáticas de precipitación muy positivas (timol, Takata-Ara, cadmio, Hanger, Sellek-Frade), la de Weltmann

intensamente positiva, la gran viscosidad del suero a 13° y a 37° e índice superior a 120, la inmunolectroforesis con su arco típico de doble inflexión y precipitación en el punto de aplicación en zona beta-2M o gamma (fig. 14) y los arcos de precipitación con suero hiperinmune a la macroglobulina, (fig. 15) así como las crioglobulinas generalmente negativas, son de gran valor para el diagnóstico positivo de esta afección.

Las pruebas negativas y de exclusión ya las liemos visto. Sólo queda por señalar las características cromosómicas de esta enfermedad que, desgraciadamente, no pudimos comprobar, ya que en el cultivo practicado con la sangre de la última punción medular efectuada una hora antes del deceso, los elementos celulares (en su mayoría polinucleares, Stab y meta-

mielocitos) con graves degeneraciones tóxicoinfecciosas tales como gránulos tóxicos y degeneración vacuolar, no evolucionaron. Sólo en un cultivo por la técnica *Tjio y Whang* (modificada por *Spced* y cois.), pudimos obtener maduración, pero no llegaron a dividirse en cromosomas por el estado precario de dichas células.²⁵ El cultivo de células de la sangre periférica tampoco prendió, habiéndose efectuado por el rtiicrométodo de *Bishun* y cols.,¹⁰ por una modificación de la técnica de *Hun-*

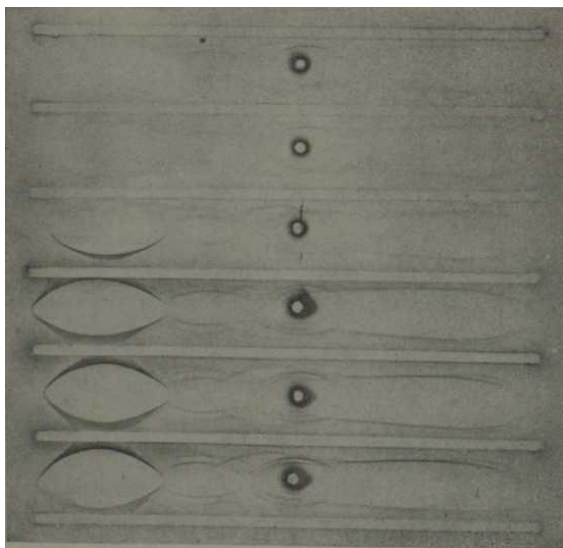


Fig. 14.—Inmunolectroforesis: Aquí vemos en los 3 inferiores el arco típico de doble inflexión la Precipitación de la macroglobulina en el punto de aplicación del suero. Los 3 superiores corresponden al mismo suero diluido al 50%.

geförd y cois.²⁷ y de *Moorhead* y cois.²⁸ y también por la técnica de *Hall* y cois.²⁰ ligeramente modificada por nosotros.

Con ello pretendimos encontrar ciertas anomalías cromosómicas descritas por *Germán* y cois.,³⁰ que consisten en el hallazgo de un cromosoma meso- céntrico cuyos brazos son iguales o ligeramente más largos que el brazo más largo de cualquier otro cromosoma del complemento. Su largo excepcional sugiere que podría ser un isocromosoma, posiblemente derivado de los brazos largos del cromosoma 2. También han trabajado en este aspecto *Klaus Patou*,³¹ *Bottura* y cois.,³² *Benischke* y cois.³³ y otros.³⁶

Con vista a confirmar el posible carácter hereditario de la afección,³⁷ se hizo chequeo electroforético, prueba de Sia y prueba funcional hepática a dos sobrinos y un primo de la paciente, siendo los resultados negativos a tal respecto.³⁴

RESUMEN

Presentamos un caso típico de enfermedad de Waldenström con el cuadro clínico y hematológico propio de esta afección. Se recalca la importancia de la inmunoelectroforesis, el estudio de la viscosidad de la sangre y su coeficiente, la hiperinmunización del conejo y, sobre todo, de las pruebas de Sia con estudio electroforético antes y después de la precipitación de la macroglobulina, así como de las pruebas de Saifer y Thorling gracias a las cuales se completó este estudio, dada la correspondencia de las mismas con la ultracentrifugación, investigación ésta cuyo informe aún no hemos recibido de Praga, a donde remitimos una muestra del suero de la paciente.

El autor estima que con este proceder no se dependerá de la ultracentrifugación y que así otros casos serán diagnosticados en Cuba.

SUMMARY

A typical case of Waldenstrom's disease with clinical and hematological picture of this condition is reported. Emphasis is made on the importance of immunoelectrophoresis, study of blood viscosity and viscosity coefficient, hyperimmunization on rabbit and, most important, Sia test with electrophoretic study prior and after macroglobulin precipitation, as well as Soufer and Thorling test, which allowed the authors to complete the study of this case because the agreement of their results with ultracentrifugation. The authors are still waiting the results of ultracentrifugation of a serum sample of this patient sent to Prague.

The authors consider dependence on ultracentrifugation is avoided in this way and that some other cases of this condition will be diagnosed in Cuba according to this approach.

RESUME

On y présente un cas typique de maladie de Waldenström avec le tableau clinique et hématologique de ladite maladie. On y releve l'importance de l'immunoélectrophorèse, de la détermination de la viscosité et du coefficient de viscosité du sang, de l'épreuve de l'hyperimmunisation du lapin et surtout de l'épreuve de Sia avec étude électrophorétique avant et après la précipitation de la macroglobuline, ainsi que des épreuves de Soufer et de Tholing, grâce auxquelles les auteurs ont pu compléter l'étude de ce cas dû à la correspondance des résultats de ces épreuves et de ces études avec ceux de l'ultracentrifugation. Les auteurs attendent encore les résultats de cette dernière recherche faite sur un échantillon prélevé au malade et envoyé à Prague à la dite fin.

Les auteurs estiment qu'avec leur méthode on ne dépendra plus de l'ultracentrifugation et avec d'autres cas seront diagnostiqués de cette façon.

BIBLIOGRAFIA

- 1.—Waldenström, J.: Triángulo (Basel) 3: 262-270, Diciembre, 1958.
- 2.—Martín, N. H. and Ciose, H. G.: Macroglobulinemia, Lancet 2: 8-12, July 6, 1957.
- 3.—Wasserman, L. R., et al.: Aspects cliniques et morphologiques de la macroglobulinémie de Waldenström (A propos de 10 observations inédites). Sang. 29: 633-665.
- 4.—Bernard, Mathe. G. el Israel. L. Prete Med. 65: 759, 1957.
- 5.—Quallrin, J.V., Dini, E., Piccoli, I.: Acta Med. Scand. 156, 25, 1956.
† S'c. Jol. rnal Lab. et Clin. Med.. 4/: 541, 1996.
- 7.—Ruwidie, R., Milankovie, P., Budimir, W.: Le Sang 29: 599, 1958.
- 8.—Waldenström, S.: Proc. VTth Int. Congr. Hematol., 1273.
- 9.—Waldenström, S.: Acta Med. Scand. 142: 931, 1952.
- 10.—Introzzi: Macroglobulinemia de Waldenström. En Trattato di Medicina Interna. Tomo 3, págs. 2122-2132, 1961.
- 11.—Voigt, A. E., and Frick, P. G.: Macroglobulinemia of Waldenström; a review of the literature and presentation of a case. Ann. Intern. Med. 44: 419, 1956.
Wasserman, L. R., et al.: Aspects cliniques et morphologiques de la macroglobulinémie de Waldenström. Sang. 29: 633, 1958.
- 13.—Michon, P., Larcan, A., et Streiff, F.: Etude clinique de la macroglobulinémie de Waldenström. Sang. 31: 369-386, 1960.
- 14.—Thorling, H.: A simple screening test for Waldenstrom's macroglobulinemia. Nature 197: 606-606, Feb. 1963.

15. —*Saifer, A.*: A simple chemical test for distinguishing myeloma globulins from macroglobulins. *J. Lab. Clin. Med.* 63: 1054, July, 1964.
16. *Pérez Sáenz, D. T., Corral, J. F. y Ilnanue, E. R.*: Púrpura hiperglobulinémica: presentación de un caso y revisión de la literatura. *Rev. Cub. Lab. Clin.* 14: 27-30, Feb., 1960.
17. —*Fessel, W.* Clínica 1 analyses of 142 cases with high molecular weight serum proteins. *Acta Med. Scand. Suppl.* 391.
18. —*Birch, O., and Crooke, K. B.*: Hyperglobulinemic purpura due to thymic tumor. *Lancet* 693, March 28, 1964.
19. —*Fessel, W. and Graunbaum, B. W.*: Electrophoretic and analytical ultracentrifuge studies of psychotic patients: elevation of gamma globulin and macroglobulins and splitting of alpha-2 globulina. *Ann. Intern. Med.* 14: 1145-1154, June, 1961.
20. *Laroche, C., Dreyfus, B., Senni, A.* et *Samarq:* Hypertkyroid revelatice d'une macroglobuline de Waldenstrom. *Ann. Endocr. (Paris)* 20: 499, Jul.-Aug., 1959.
21. —*Dreyfus, B., Laroche, C., et al.*: Trypanosomiase responsable d'un maladie de Waldenström. *Presse Méd.* 65: 190-192, March, 1960.
22. —*Kaldoret* et al.: *J. Lab. Clin. Med.* 59: 970, 1962.
23. —*Ullenius, G., Kunkel, H. G., and Franklin, E. C.*: Electrophoretical and ultracentrifugal studies of the principal non-lipid components of the normal human serum. *Inst. Hockefeller for Medical Investigaron, New York.*
24. —*Yphantis, D. A.*: Rapid determination of molecular weights of peptides and proteins. *The Rockefeller Institute, New York.*
25. —*Speed, D. E.*: Chronic granulocytic leukemia. The chromosomes and the disease. *Lancet* 403407, Feb. 22, 1964.
26. —*Bishunet al.*: Macromethod for culturing leukocytes for chromosomal analysis. *Lancet* 315-316, Aug. 8, 1964.
27. *Hungerford, D. A., Donnelly, A., Norvell, P. C.*: *Am. Journal Human Genet.* 11: 215, 1959.
28. —*Moorhead* et al.: *Exp. Cell. Res.* 20: 613, 1960.
29. *Hall, B., Kallen, B.*: Chromosome studies in abortuses and stillborn infants. *Lancet* 110-111, Jan. 11, 1964.
30. —*Germán, J. L. et al.*: Chromosomal abnormalities in Waldenstrom's macroglobulinemia. *Lancet* 2: 18, July, 1961.
31. *Patou, K.*: Chromosomal abnormalities in Waldenstrom's macroglobulinemia. *Lancet* 2: 600, Sept. 9, 1961.
32. *Bottura, C., et al.*: *Lancet* 1: 1170, 1961.
33. —*Benisek, K., et al.*: Chromosomal abnormalities in Waldenstrom's macroglobulinemia. *Lancet* i: 594-595, March 17, 1962.
34. —*Proceedings European Congress of Hematology, Lisbon, page 1001, 1963.*
35. —*Dameshek, IV.*: What is Waldenstrom's macroglobulinemia? *Acta Med. Scand.* 163-170, April, 1966.
36. —*Spengler, G. A., Siebner, H. and Riva, G.*: Chromosomal abnormalities in Waldenstrom's macroglobulinemia: discordant findings in uniovular twins. *Acta Med. Scand. Suppl.* 445: 132-139, April, 1966.
37. —*Rigas, J. S.*: *J. Biol. Chem.* 212: 617, 1955.
38. —*Zücker-Franklin, et al.*: Production of macroglobulins in vitro and a study of their cellular origin. *Blood* 20: 56, 1962.

Ya está impreso

EL PRIMER TOMO DE TEMAS DE LAS RESIDENCIAS

que contiene las tesis:

1. LITIASIS BILIAR

por el Dr. Carlos AL Cruz Hernández

2. LITIASIS RESIDUAL DEL COLEDOCO

por el Dr. Ores tes M. Pablos Coterón

3. HIPERTENSION PORTAL

por el Dr. Rafael López Sánchez editado por el
CENTRO NACIONAL DE INFORMACION DE CIENCIAS MEDICAS

Precio del ejemplar \$2.00

Este libro está a la venta en las Librerías de L y 27, Vedado, Habana, "Lalo Carrasco", Hotel Habana Libre, en las principales librerías del interior de la República, y también se puede solicitar por correo a "La Moderna Poesía", Apdo. 605, La Habana, enviando el importe señalado y \$0.25 adicionales para el franqueo certificado.