

El electrocardiograma en las sobrecargas ventriculares combinadas o mixtas. Aórticos y microaórticos

ENRIQUE RUIZ AGUILA(7) RAFAEL PÉREZ DÍAZ(**) Y GIL A. HERMIDA VILLASUSO(***)

RELACION ENTRE DILATACION O HIPERTROFIA CARDIACA

Ambas constituyen mecanismos compensadores. La dilatación cardíaca es la respuesta inmediata del corazón cuando debe expeler un volumen constante de sangre contra una resistencia aumentada, un volumen aumentado de sangre contra una resistencia aumentada, o un volumen aumentado contra una resistencia constante. Si bien el corazón dilatado vence esos obstáculos, lo hace con menos eficiencia mecánica que el corazón normal y echando mano de la reserva cardíaca. La hipertrofia cardíaca es una respuesta compensadora más eficaz para trastornos cardiovasculares pero requiere mayor tiempo para desarrollarse. El corazón hipertrofiado es más fuerte y eficaz que el corazón dilatado, ya que puede efectuar mayor trabajo con la misma longitud inicial (diastólica) de las fibras musculares.

Los datos experimentales y anatomopatológicos indican que la dilatación y la hipertrofia cardíaca son respuestas a los mismos estímulos: la dilatación se produce inmediatamente, la hipertrofia después de cierto tiempo, y probablemente como resultado de cambios físicoquímicos desconocidos, originados por la dilatación inicial.

El alargamiento de las fibras musculares que se produce al dilatarse el corazón hace que exista una mayor superficie para la difusión de metabolitos, lo cual puede ayudar al crecimiento de las fibras. Horvath fue el primero en señalar que el desarrollo de la hipertrofia cardíaca dependía de la dilatación que la precedía. Evster, Meeks y Hodges observaron en la estenosis e insuficiencia aórtica producida experimentalmente en el perro que la dilatación se producía rápidamente y alcanzaba el máximo en tres a seis días. La hipertrofia se desarrollaba más tarde y sólo alcanzaba el máximo después de tres meses.

Sodi y *Rodríguez* señalan que el electrocardiograma puede ser diferente según el tipo de hipertrofia y a este respecto han demostrado que la estenosis aórtica como lesión pura determina una hipertrofia concéntrica del ventrículo izquierdo, mientras que la hipertrofia es excéntrica si además de la estenosis hay insuficiencia valvular.

7 Especialistas Auxiliares del Servicio de Cardiología del Hospital Docente "Gral. Calixto García", Ave. Universidad, Vedado. Habana, Cuba.

En la hipertrofia excéntrica además del aumento de la masa muscular hay dilatación de la cavidad y cuando la cavidad no se dilata, es decir su capacidad es próxima a la normal se le llama hipertrofia concéntrica.

Estas formas diferentes de repercusión sobre el ventrículo izquierdo producen probablemente características especiales sobre el electrocardiograma. En los casos de los autores mencionado; se encontró en las mayores estenosis calcificadas que AQRS estaba alrededor de más 60 grados con posición eléctrica vertical. Igualmente en la estenosis congénita con grandes hipertrofias concéntricas del ventrículo izquierdo los corazones fueron eléctricamente verticales y AQRS estaba dentro de límites normales con tendencia a desviarse a la derecha. Las desviaciones a la izquierda del eje medio de AQRS aparecen cuando se trata de dobles lesiones aórticas sobre todo sifilíticas. Estos datos sugieren que el aumento de la cavidad más que el de masa ventricular, es el que determina las desviaciones a la izquierda del eje eléctrico.

El profesor Enrique Cabrera y sus colaboradores han estudiado los cambios electrocardiográficos que se presentan en los conocimientos ventriculares, tomando en consideración el tipo de sobrecarga hemodinámica a la cual está sometido el ventrículo. Analizando los mecanismos de adaptación que el corazón pone en juego de acuerdo con la carga que se le impone, consideran a I casos en los cuales la sobrecarga es inicial o diastólica, el corazón se adapta entonces siguiendo la ley de Starling la mayor longitud inicial de la fibra, mayor energía de contracción I b) padecimientos en los cuales la sobrecarga es tardía, sistólica, se lleva a cabo una vez iniciada la contracción y el corazón se adapta siguiendo el principio de Femi (aumentando su trabajo y el consumo de oxígeno, condiciones que lo llevan a

hipertrofiarse logrando así su adaptación sin que para ello intervenga la ley de Starling).

Sobrecargas combinadas: Se consideran como sobrecargas combinadas aquellas que producen aumentos de carga sistólica y diastólica para un mismo ventrículo.

Sobrecarga diastólica de ventrículo izquierdo: Insuficiencia aórtica y mitral, persistencia del conducto arterioso (primera fase) C.I.A. Con shunt invertido.

Sobrecarga sistólica: Hipertensión arterial, estenosis aórtica.

Sobrecarga mixta o combinada pura un mismo ventrículo: En la doble lesión aórtica, en la estenosis aórtica con insuficiencia mitral (mitroaortitis) etc.

Datos electrocardiográficos: En las sobrecargas sistólicas del ventrículo izquierdo Cabrera señala que los cambios

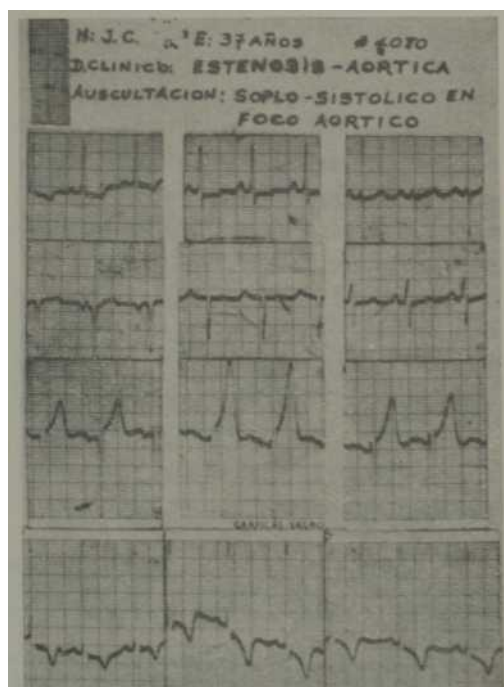
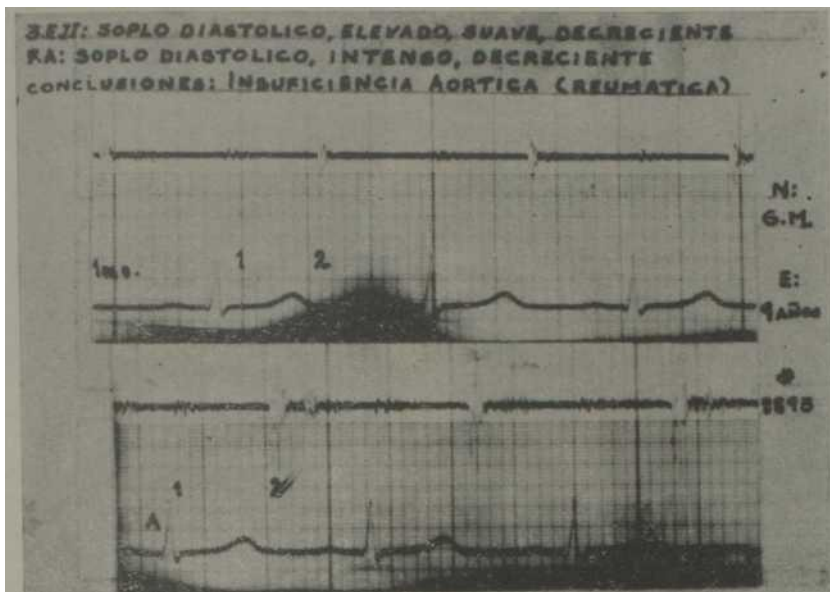


Fig. 1



ocurren en los fenómenos lentos ventriculares manifestándose por negatividad de la onda T y depresión del segmento ST, en aquellas derivaciones orientadas hacia el ventrículo izquierdo. No se describen por consiguiente cambios en el fenómeno rápido ventricular (complejo QRS). Fig. No. 1 (Electrocardiograma).

En las sobrecargas diastólicas del ventrículo izquierdo los mismos autores describen cambios, tanto del complejo QRS como del segmento ST y de la onda T. Suponen «que la sobrecarga diastólica por el hecho de preceder a la despolarización ventricular, puede modificar el principio del proceso de activación (QRS) por ello la activación del ventrículo izquierdo está más retardada en los casos de insuficiencia aórtica pura y en la persistencia del canal arterial que en la hipertensión arterial. En precordiales izquierdas señalan retardo en el tiempo de aparición de la deflexión intrínseca con onda R alta en las mismas

derivaciones y S profunda en VI y V2. La característica más importante en estas curvas es la falta de oposición entre las áreas QRS y T.

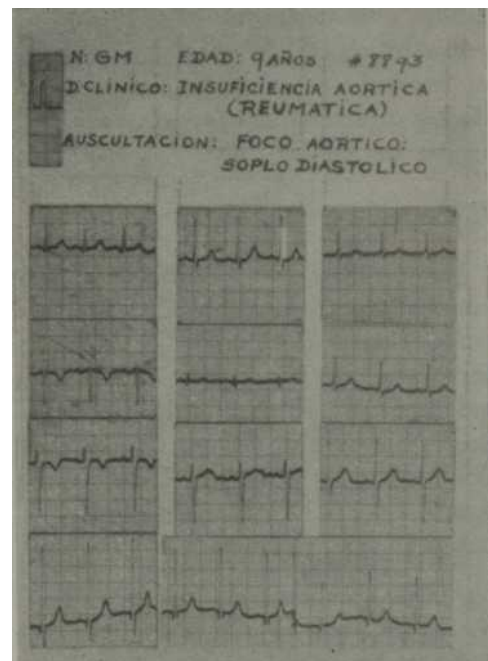


Fig. 3

La onda T del ventrículo izquierdo es positiva, simétrica y de mayor voltaje que el normal. Figs. Nos. 2 y 3 (Electrocardiograma y Fonocardiograma).

Motivaciones de nuestro trabajo:

Está basado nuestro trabajo en las ideas del profesor Enrique Cabrera sobre las *sobrecargas* y recordando que el habló sobre las *sobrecargas compuestas o mixtas* para un mismo ventrículo, señalando como una posibilidad las dobles lesiones aórticas. Nosotros en nuestro Departamento Central de Cardiología del Hospital Escuela "General Calixto García" estamos observando desde hace varios años un comportamiento electrocardiográfico distinto en las insuficiencias aórticas que clínicamente se comportan como tal pero que a la auscultación y estudio fonocardiográfico encontramos un doble soplo sistodiastólico, con fuerte intensidad como es natural (el soplo sistólico) y con ciertas características fonocardiográficas (soplo romboidal).

Hallazgos:

Encontramos un trastorno de repolarización ventricular ST-T con ciertas características distintas a las de las sobrecargas sistólicas y diastólicas y si se quiere como una mezcla de las dos sobrecargas. Consiste en una onda T difásica negativa-positiva. Figuras Nos. 4, 5, 6, 7, 8, (E.K.G. y Fonocardiogramas).

En el proceso de activación ventricular (QRS) encontramos la gran mayoría de las veces el patrón característico tanto de las sobrecargas sistólicas como el de las diastólicas.

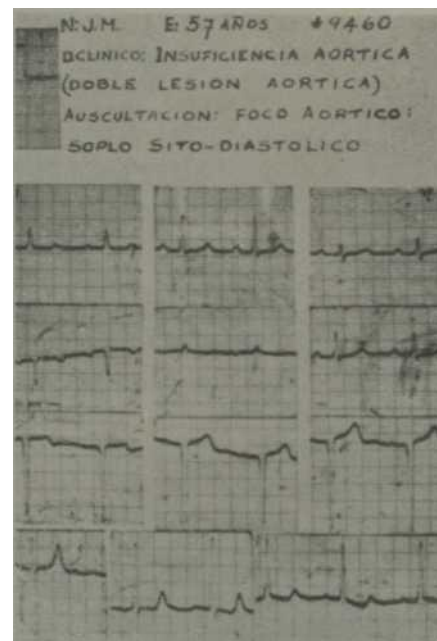
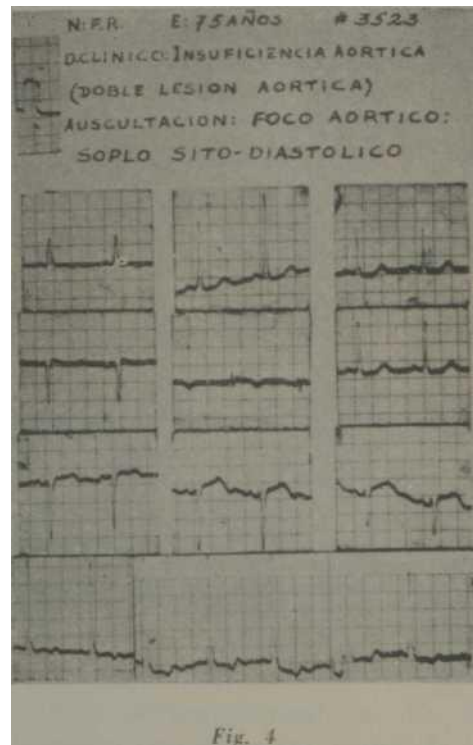


Fig. 5

N: J.M. E: 57 AÑOS #9460

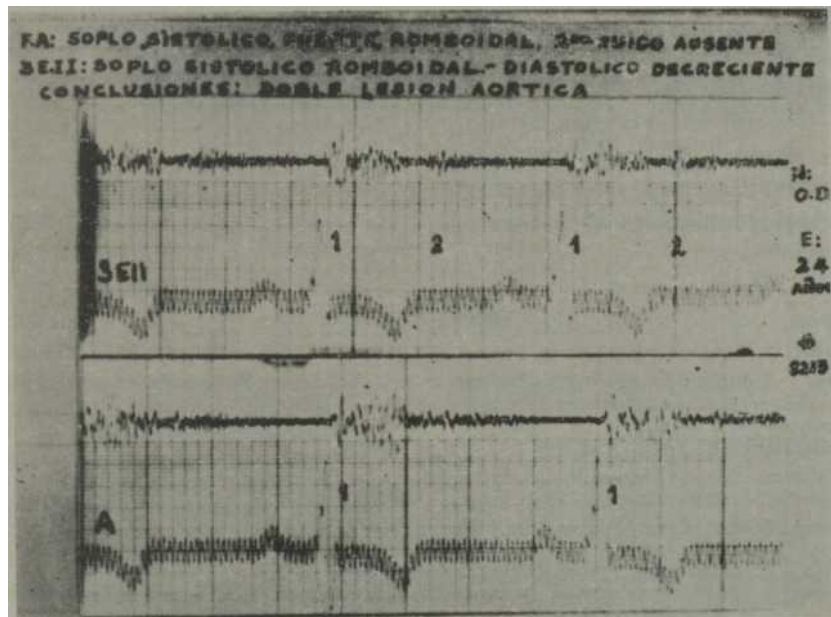
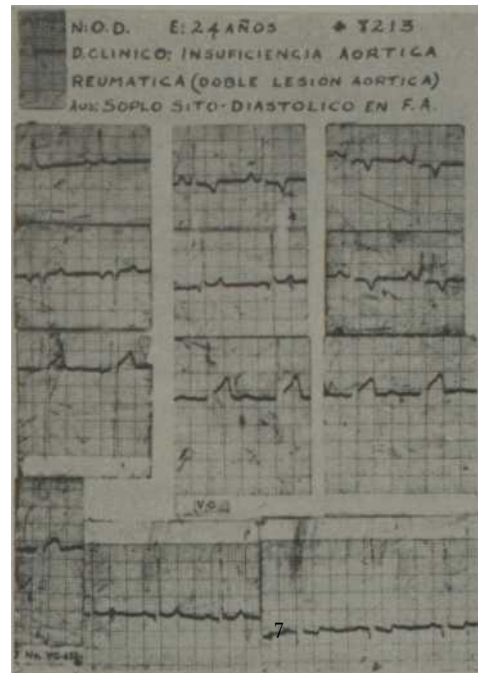
Foco Aórtico: SOPLO SISTOLICO DE EYECCION 2do. ruido ATENUADO
SOPLO DIASTOLICO DE TONO ELEVADO, FUERTE, DECRECIENTE
Conclusiones: DOBLE LESION AORTICA



Fig. 6

Interpretación:

Interpretamos ese patrón como una mezcla de sobrecarga sistólica y diastólica para el ventrículo izquierdo es decir como una sobrecarga compuesta o mixta como había señalado en sus trabajos el profesor Enrique Cabrera.



Material de estudio:

Revisamos en nuestro departamento 10,000 Hojas Clínicas: Encontramos 43 casos de insuficiencias aórticas exigéndonos un mínimum para considerarlas como tal: Tensión arterial mínima (diastólica) baja, signos arteriales, y un soplo diastólico en foco aórtico. Incluimos en ese grupo insuficiencias aórticas puras, dobles lesiones aórticas y mitroaórticos con dobles lesiones aórticas o del grupo de estenosis aórtica más insuficiencia mitral.

Insuficiencias aórticas con doble soplo (sisto-diastólico) encontramos 35 (incluyendo los mitro-aórticos ya señalados). El signo de onda T difásica negativa-positiva era evidente en 29 casos.

Insuficiencias aórticas puras (con soplo diastólico solamente) encontramos 8 casos, de estos 5 tenían el signo de sobrecarga diastólica de ventrículo izquierdo.

Fuimos al Archivo General del Hospital Escuela "Gral. Calixto García". Sobre 100,000 Historias Clínicas de un Hospital General encontramos 22 insuficiencias aórticas. De éstas 20 tenían el soplo sisto-diastólico y el signo era evidente incluyendo como es natural el discutido bloqueo incompleto de rama izquierda en

las insuficiencias aórticas sifilíticas (que merece otra revisión trabajo aparte).

Etiología: En nuestro medio la etiología que con mayor frecuencia encontramos fue la reumática y donde más evidente eran los signos tanto de la repolarización (onda T difásica negativa-positiva) como la activación, complejos QRS anchos y con una buena onda Q. Estos hallazgos coinciden con las estadísticas de Levine y Harvey los cuales estudiando 500 insuficiencias aórticas severas el 80% eran reumáticas y todas tenían soplos sisto-diastólicos con el sistólico evidente.

RESUMEN Y CONCLUSIONES

Es nuestra opinión de que el electrocardiograma ayudado por la auscultación y estudio fonocardiográfico son de gran ayuda en¹ el estudio de los aórticos, y que el encontrar en una insuficiencia aórtica con doble soplo un electrocardiograma con línea onda T difásica negativa-positiva evidente pudiera corresponder a un comportamiento hemodinámico de ventrículo izquierdo señalado por el profesor Enrique Cabrera como sobrecarga mixta o combinada.

BIBLIOGRAFIA

1. —Cabrera y Monroy: El electrocardiograma en las sobrecargas ventriculares. Archivos del Instituto de Cardiología de México. 30 de junio de 1952.
2. —Sodi-Palares: Nuevas bases de la electrocardiografía. Tercera Edición. 1951.
3. —Friedberg: Enfermedades del corazón. 1951.
- 1.—Sodi-Rodríguez: Electrocardiograma en los crecimientos ventriculares. Trabajo en conjunto. Principia Cardiológica. Dic., 1954.
5. —Enrique Cabrera: Teoría y práctica de la electrocardiografía. 1958.
- 7 —Cabrera, Hernández Aguilar: Medición del grado de de se uro 11 ai ir'cuto aórtico a los Rayos X y su relación con el electrocardiograma. Arch. Inst. Card. México. Abril. 1952.
- 6—María Isabel Rodríguez: El electrocardiograma en los crecimientos ventriculares. Principia Cardiológica. Dic., 1954.
- 8 —Levine y Harvey: Auscultación del corazón. 1961.
- 9 —Govea: Patología cardiovascular. 1963.