

***Reacción cutánea a la  
suspensión de leucocitos de  
sangre autóloga u  
homóloga en el lupus  
eritematoso***

Por el Dr. Abelardo L. Rodríguez Mora(\*)

*con la asistencia técnica del*

Dr. Alfredo Figueras(9)  
INTRODUCCION

Tromovitch, T.A., Harber, L.C., y Baer, L.C.,<sup>1</sup> han presentado un trabajo publicado en Arch. Dermat. 85: 374-377 March 1962, basado en un nuevo patrón de reacción asociado con el lupus eritematoso sistémico, descrito por Friedman y colaboradores<sup>2</sup> y confirmado por Bennett y Holley<sup>1</sup> usando células blancas de sangre homóloga; Tromovitch y March<sup>4</sup> usaron células blancas autólogas en pruebas de reacción cutánea en 100 sujetos. Nosotros hemos modificado la técnica descrita en el sentido de hacerla más sencilla, pero manteniendo en absoluto su principio, y provocando dicha reacción en 43 sujetos por la inyección intradérmica de leucocitos autólogos en suspensión.

Deseamos aclarar que en las pruebas de la piel de los 43 sujetos antes mencionados, se incluían pacientes con varias fases de lupus eritematoso y con discrasias sanguíneas, atopia y enfermedades misceláneas de la piel, además de personas sanas.

*Método y materiales:*

Utilizando *en todo el proceso* material y soluciones estériles se comienza extrayendo mediante la técnica usual, 3 o 4 c.c. de sangre, de la vena mediana basilica o de cualquier otra del paciente, en ayunas, de la que se vierten exactamente 2 c.c. en un tubo de 7.5 x 1 cm. conteniendo 1 gota de heparina y 0.2 c.c. de una solución al 20% de dextranliomogenizando la mezcla inmediatamente mediante la inversión repetida del tubo, cuya boca ha sido ocluida con lámina de papel parafinado protegiendo el dedo del operador.

Se deja reposar la sangre durante 20 o 30 minutos, después de cuyo tiempo se aspira en lo posible la mitad superior, ya en este momento más rica en leucocitos que la mitad inferior, mediante pipeta capilar con bulbo de goma llenando con dicha sangre un tubo de hematocrito de Wintrobe.

La sangre del hematocrito se somete a una centrifugación enérgica a 3,000 r.p.m. durante unos 30 minutos.

La sangre se ha separado en el tubo en tres capas características: la superior está constituida por el plasma mezclado con el anticoagulante, la intermedia, de solo

---

9 Médico Laboratorista del Servicio de Dermatología del Hospital "Comandante Fajardo", La

Habana.

medió o un milímetro de espesor, constituida por los leucocitos amasados, y tiene un color amarillo pajizo característico; la tercera capa, la inferior, contiene la totalidad de los hematíes de la muestra que se han separado, por diferencia de densidad de los leucocitos concentrados en la capa anterior.

Mediante una pipeta capilar se aspira el plasma, que es desechado, dejando solamente 0.4 c.c. sin evacuar.

En un tiempo sucesivo se suspende el menisco de leucocitos en ese remanente de plasma que hemos dejado, lo que se lleva a cabo fácilmente con la misma pipeta capilar que sirvió para llenar el hematocrito: esta suspensión debe hacerse con un cuidado extremado para no provocar la suspensión de los hematíes inmediatamente por debajo, en el tubo, de los leucocitos.

Cuando se aprecia que la suspensión de leucocitos se ha hecho suficientemente homogénea, se aspira esta suspensión utilizando una jeringa de tuberculina con aguja larga de 3 1/2 pulgadas, y una vez que la suspensión de leucocitos está ya en la jeringa se cambia la aguja por otra de 1/2 pulgada de longitud y calibre 26 practicando la inyección intradérmica de 0.2 c.c. de la suspensión en la mitad interna del tercio medio de la cara anterior del antebrazo izquierdo del paciente.

Si la técnica ha sido correcta se observa inmediatamente en todos los casos el pequeño nódulo intradérmico provocado por la suspensión inyectada y un ligero edema transitorio alrededor del punto en que la epidermis ha sido puncionada.

En algunos casos —*prueba positiva inmediata*— a los 30 minutos de la inyección se ha formado una zona de hiperemia circular rodeando el punto de la inyección y variando un diámetro entre 10 y 30 milímetros y en aspecto desde el de una

simple mancha rosada al de un levantamiento de carácter más o menos urticariano y de coloración más o menos rojiza; algunos de estos casos evolucionan de tal modo que a las 24 horas todo signo de reacción ha desaparecido —*prueba mediata negativa*— mientras que en otros la evolución ha sido por el contrario progresiva y la reacción sigue teniendo los mismos caracteres pero aumentando la intensidad y no regresa hasta transcurridos algunos días o una semana.

En otro grupo de pacientes la reacción inmediata a los 30 minutos de practicada la inyección es completamente nula prueba inmediata negativa —pero a las 24 horas se ha desarrollado una reacción —*prueba mediata positiva*— con los caracteres y la evolución ulterior idénticos a los descritos en el párrafo anterior.

En fin, en un tercer grupo de pacientes —*prueba negativa*— la reacción tanto inmediata como mediata es nula o apenas perceptible y constituida únicamente por la respuesta de los tejidos al insulto traumático de la inyección.

Mediante esta técnica sencilla que no requiere más que un equipo de laboratorio de lo más corriente, si se deja reposar bien la sangre heparinizada, la suspensión de leucocitos que llega a obtenerse mediante la técnica descrita es lo suficientemente rica para poder igualar la concentración de la suspensión recomendada por Friedman y sus colaboradores.

#### RESULTADO

Como resultado de la Prueba de Friedman modificada tenemos que de cuarenta y tres casos examinados e historiadados con anterioridad, veintiséis correspondían a los diagnósticos de: Lupus eritematoso sospechado o simplemente lupus eritematoso (7 sujetos); lu-

LECTURA DE LA PRUEBA

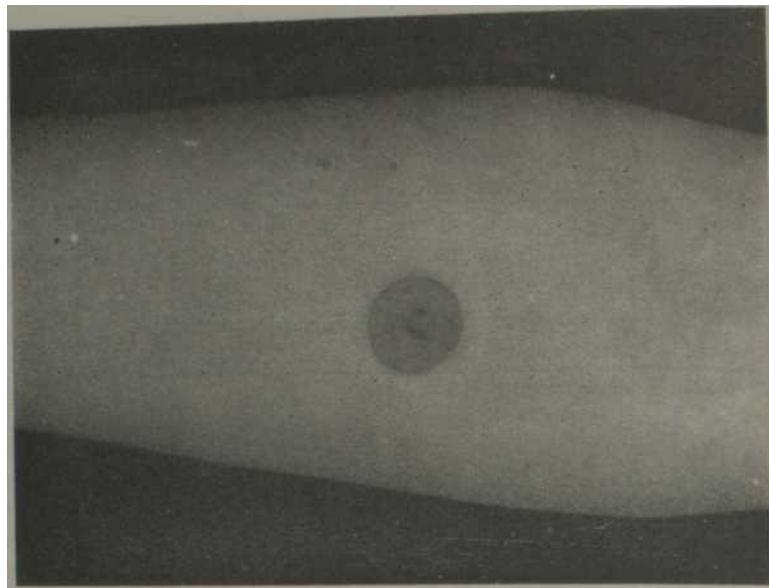
	No. de casos examinados	Inmediata a la 1/2 h positiva	Inmediata a la 1/2 h negativa	Inmediata a la 1/2 h dudosa	Mediata a las 24 h positiva	Mediata a las 24 h negativa
Lupus eritematoso sospechado o simplemente lupus eritematoso .....	7	2	4	1	3	4
Lupus eritematoso sistematizado .....	9	2	7	—	4	5
Lupus eritematoso subagudo .....	3	1	2	—	3	—
Lupus eritematoso crónico discoide .....	7	3	4	—	2	5
Dieciséis casos con síndromes clínicos distintos al del lupus eritematoso y uno sin síndrome alguno .....	17	3 <sup>(°)</sup>	14	—	2 <sup>(**)</sup>	15
	43	11	31	1	14	29

(°) Inmediata a la 1/2 h, estos 3 casos son:

1. Compatible con esclerodermia en placa.
2. Fibromatosis (queloides).
3. Asma y rinitis alérgica.

(\*\*) Mediata a las 24 h, estos 2 casos son:

1. Asma y rinitis alérgica.
2. Anemia y artralgia.



*Fig 1. Reacción cutánea a la suspensión de leucocitos de sangre autóloga u homologa en el lupus eritematoso realizada a un paciente con lupus eritematoso sistémico. en la mitad interna del tercio medio de la cara anterior del antebrazo izquierdo, donde se observa el pequeño nódulo intradérmico provocado por la suspensión inyectada y un ligero eritema alrededor del punto en que la epidermis ha sido puncionada.*

pus eritematoso sistematizado (9 sujetos); subagudo (3 sujetos) y crónico discoide (7 sujetos). Los diecisiete casos restantes, dieciséis con síndromes clínicos distintos al del lupus eritematoso y uno sin síndrome alguno.

De los cuarenta y tres casos examinados el resultado inmediato a la <sup>^</sup> Lora fue de 11 casos positivos, 31 negativos y 1 dudoso. La mediata a las 24 horas fue de 14 casos positivos y 29 negativos.

Queremos dejar aclarado que el verdadero resultado de la Prueba se tomó basado en las 24 horas de realizada la misma, o sea, la mediata cuyos por cientos detallamos a continuación:

	%
Lupus eritematoso sospechado o simplemente Lupus eritematoso	43
Lupus eritematoso sistematizado	44
Lupus eritematoso subagudo	100
Lupus eritematoso crónico discoide	29

Siendo el total de positividad de los 26 casos de las diferentes fases de lupus eritematoso ensayado el 46%, o sea, 12 casos positivos.

Se le realizó la prueba a cuatro sujetos sanos, que sumados al anterior descrito incluido en los dieciséis casos con síndromes clínicos distintos al del lupus eritematoso y uno sin síndrome alguno, resultaron todos negativos.

En comparación con la preparación de Célula L. E. que correspondió al 43%, se demuestra que la Prueba de Friedman modificada es positiva en un 48% de los 21 sujetos ensayados por nosotros según se resume en la siguiente tabla: (Véase pág. 101).

#### DISCUSION

En lo que respecta a la biopsia del sitio de la Prueba, en el microscopio se ve:

*Epidermis.* Hay numerosos tapones córneos, excitosis de polinucleares neu-

DIAGNOSTICO	No. de sujetos ensayados	Prueba Friedman modificada	Célula L.E.
Lupus eritematoso sospechado o simple- mente eritematoso .....	6	3	2
L. E. sistematizado .....	9(*)	4	6
L. E. subagudo .....	3(**)	3	1
L. E. crónico discoide .....	3		—
	21C(***)	10	9

(\*) Cinco de estos pacientes estaban recibiendo diariamente diferentes dosis de corticosteroides, tres de los mismos resultaron negativos.

(\*\*) Uno de estos pacientes tomaba corticosteroide.

(\*\*\*) No se incluyen 5 casos en la Prueba de Friedman modificada por no poder establecerse la comparación con la preparación de Células L.E., por no haberse realizado dicha prueba en esos casos. Aclaremos también que de esos sujetos con lupus eritematoso crónico discoide reaccionaron positivos a la Prueba de Friedman modificada.

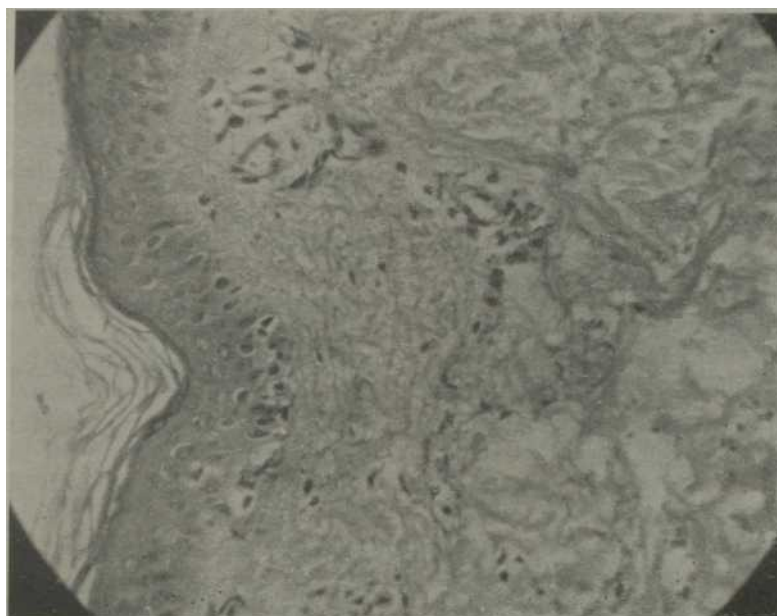

Fig. 2. Iliopsia realizada en el sitio de la prueba correspondiente a un paciente con el diagnóstico de lupus eritematoso sistematizado.

trófilos, microvesículas llenas de neutrófilos. Numerosas células claras.

*Dermis.* Infiltrado muy abundante de toda la altura de la dermis, que se extiende hasta la hipodermis y está formado por

neutrófilos en su inmensa mayoría.

Este infiltrado es más denso en las regiones perifoliculares, vasculares y glandulares.

Hay focos de preecrosis en diferentes sitios de la dermis con cariorrexis.

*Interpretación microscópica.* Este cuadro hace pensar en la posibilidad de un mecanismo alérgico de la prueba.

Por otra parte, en relación a la reacción provocada a los pacientes por la inyección intradérmica de leucocitos autólogos, en suspensión que hemos usado en la realización de esta Prueba, observamos que la misma no resulta completamente específica para lupus eritematoso ya que en dos casos de enfermedades diversas reaccionaron a la misma; no obstante, el resultado de dicha Prueba es positiva en esta enfermedad lupus eritematoso en un número notable de casos, siendo por el contrario negativa en los sujetos normales y en otras enfermedades.

Para concluir queremos recomendar se siga realizando esta Prueba en mayor número de sujetos, así como repetir la misma en algunos de estos pacientes con el fin de seguir la evolución de la enfermedad y objetividad de la misma.

#### RESUMEN Y CONCLUSIONES

Hemos practicado la investigación de la reactividad cutánea a la suspensión de leucocitos autólogos en 43 individuos. 26 con lupus eritematoso en alguna de sus fases, 16 con síndromes clínicos distintos al

de lupus eritematoso y uno sin síndrome alguno; hemos practicado además la misma investigación en cuatro individuos completamente normales.

En 21 de los casos diagnosticados de lupus eritematoso se investigó además la presencia en la sangre de las denominadas células L.E.

De este grupo de 21 pacientes luposos, 10 resultaron ser Friedman positivos (48%), 9 de ellos conteniendo además en su sangre células L.E. (43%).

La prueba de Friedman no resulta pues específica, ya que el 12% (2 de 17 casos) de pacientes con afecciones no luposas resultaron también Friedman positivos; sin embargo, el hecho de la incidencia de células L.E. en la sangre de los luposos sea inferior y además el de que la totalidad de los individuos sanos probados resultaron Friedman negativos, le da a la prueba cierto valor como elemento de diagnóstico en el lupus eritematoso, especialmente en los tipos de evolución subaguda (100% de positividad), teniendo siempre en cuenta que una prueba negativa no invalida el diagnóstico.

Nos proponemos seguir estudiando un mayor número de casos con el objeto de valorizar mejor la utilidad de esta prueba.

#### BIBLIOGRAFIA

1 — *Tromovitch, T. A., Herber, L. C. y Buer, R. L.*: WBC Skin and L.E. Cell Test in Systemic lupus erythematosus, *Arch. Derm.* 85: 374-377, 1962.

2 — *Friedman, E. A., Bardawil, W. A., Merrill y Hanau, C.*: "Delayed" Cutaneous Hypersensitivity to leucocytes in Disseminated Lupes erythematosus. *The New Engl. Journ. Med.*, 262: 484491, 1960.

3. — *Bennett, J.C., y Hollé y, H. L.*: Intradermal Hypersensitivity in Systemic Lupus Erythematosus, *Arthritis Rheum.* 4: 64- 73, 1961.

4. — *Tromovitch, T. A. y Murch, C.*: Intradermal Tests with Autologous white Blood Cells in Chronic Discoid lupus erythematosus, Systemic lupus erythematosus and Control Subjects, *J. Invest. Derm.* 31: 345-350, 1961.