

# REVISTA CUBANA DE MEDICINA

Acogida a la franquicia postal como correspondencia de segunda clase en la Administración de Correos de la Habana.

VOLUMEN 4 - Nos. 4, 5 y 6

CIRCULACION: 3,000 EJEMPLARES

----- JULIO - DICIEMBRE, 1965

----- LA HABANA

## *Quiste hepático solitario*

Por los Dres.:

IGNACIO MACÍAS CASTRO, (1) ISOUNA DE ARAGÓN (2) Y  
OSCAR B. ALONSO CHIL(3)

y alumnos:

*Silvia Macóla, Teresa Maceira, Milagros Lee,  
Emma Lara, Remy Kindelán, Virginia Gulgar,  
Marta Valdés -Dapena, Raquel Mediavilla,  
Inocencio Martínez, Nilo Menocal, Gustavo  
Tortosa, Elda Moliner, Gonzalo Nodarse,  
Carmen E. Pérez, Reynaldo Pelicié, Juan  
Piedra, Nancy Palenzuela y Litio Zulueta*

*Este proceso es considerado como un tumor benigno del hígado, en el cual existe una formación quística, única, congénita, formada según se supone a partir de los conductos biliares.*

En el presente trabajo hacemos una breve revisión de la literatura y reportamos tres casos estudiados en el Hospital Nacional en el curso de cuatro años.

### HISTORIA

Sir Benjamín C. Brodie<sup>0</sup> en 1846, reportó haber visto a una mujer joven con un tumor quístico en el abdomen superior derecho el cual desapareció después de la aspiración de más o menos 4 litros de líquido claro, acuoso. Este caso, es a menudo referido en la literatura como uno de los primeros quistes solitarios reportado. Al momento actual el diagnóstico requiere, no sólo tener la sospecha, sino el hecho probado de que se trata de un quiste solitario no parasitario. Al pasar el tiempo, numerosos reportes han aparecido, y crece el interés por esta entidad.

---

1 Jefe del Servicio de Medicina del Hosp. Nacional y Prof. de Medicina Interna.

2 Auxiliar de Especialista e Instructora de Medicina Interna.

Los recientes avances en las técnicas quirúrgicas del hígado han hecho que estos quistes sean más fáciles de extirpar.

YTikle and Charache<sup>0</sup> afirman que el primer caso reportado fue el de Brisbane en Abril 1<sup>9</sup> de 1856 constituyendo un hallazgo de necropsia. Feitz<sup>6</sup> afirma que después de revisar ese caso le luce más que un quiste solitario una enfermedad poliquística. Muchos autores afirman que Gloz reportó el primer caso probado en 1864. La revisión que hace Geist en 1955 revela que el primer caso correspondió a Michel en 1856. Se trataba de un anciano de 60 años con un gran tumor en la región del hígado quien murió 8 días después de un ataque de diarrea. La necropsia reveló un quiste del tamaño de la cabeza de un niño de 4 años en la superficie cóncava del hígado penetrando profundamente en el mismo. El quiste presentaba una resistente pared blanquecina y contenía un líquido amarillo-verdoso.

Ackman y Rhea<sup>G</sup> en 1931 reportaron que 10 quistes de este tipo fueron encontrados en 6141 necropsias del Montrial General Hospital en los 24 años anteriores.

Eliason y Smith<sup>13</sup> encontraron solamente 2 casos entre los 211,046 ingresos del Philadelphia General Hospital en 8 años. En 20,000 necropsias en la misma Institución, 88 casos de quiste no parasitario fueron encontrados.

Este tema ha sido revisado por Jones en 1923, Orr y Thurston en 1927, Stoesser y Wangenstein en 1929, C. R. Davis en 1937 y Eliason y Smith en 1944.<sup>o</sup>

#### ETIOLOGÍA

De acuerdo con la teoría disembrionoplástica se atribuye su formación a la falta de conexión entre el desarrollo de las vías biliares intra y extrahepáticas.

Clagett<sup>5</sup> señala como posibles etiologías :

1. Las inflamatorias.
2. Las degenerativas.
3. Las tumorales.
4. Alteraciones del desarrollo.

Moschcowitz<sup>11</sup> fue uno de los primeros en considerar la etiología de los quistes hepáticos.

En 1906 él encontró 85 casos creyendo que los quistes no parasitarios estaban asociados con anomalías congénitas del hígado, consistiendo en conductos aberrantes intra y extrahepáticos. El creyó que éstos representaban restos embrionarios y que ello solamente ocurría en enfermedad quística del hígado y riñones. Los quistes no parasitarios del hígado en su opinión, se originan de estos conductos aberrantes y se producen en dos formas. Ellos pueden provenir de la hiperplasia inflamatoria de los conductos o por obstrucción del conducto, retención de líquido y formación del quiste.

Moschcowitz no vio razón válida para afirmar que tales quistes sean verdaderos tumores.

Norris y Tyson<sup>6</sup> concluyeron de estudios hechos en niños con enfermedad poliquística del hígado que los quistes eran de tipo degenerativo, derivándose de una extensión anormal del proceso de reabsorción el cual ocurre normalmente en la primera generación de conductos biliares.

#### Frecuencia<sup>12</sup>

Son extremadamente raros. Hasta 1955 se consideraban entre 193 y 195 los casos reportados. Existen en total en la literatura de 198 a 200 casos.

Pueden hacerse evidentes desde el nacimiento, pudiendo, en los muy desarrollados dificultar el parto.

El caso de mayor edad reportado es de 82 años, aunque su mayor frecuencia se encuentra entre los 40 y los 50 años.

Se produce más frecuentemente en el sexo femenino, en una proporción de 4:1,<sup>2</sup> siendo el lóbulo derecho el más afectado en una proporción de 2:1 con respecto al izquierdo.

Su tamaño es muy variable, desde el de un guisante hasta el de la cabeza de un feto a término, a veces son mayores aún, ocupando toda la cavidad abdominal como un caso citado por Parry<sup>7</sup> (1932).

#### ANATOMÍA PATOLÓGICA

Macroscópicamente el quiste tiene forma redondeada u oval, circunscrito, que varía su color del blanco grisáceo al amarillo o verde.

El quiste puede ser unilocular o multilocular.

La cantidad y calidad de su contenido varía, generalmente es líquido variando desde fluido hasta viscoso y siendo su color claro seroso hasta bilioso.

Pueden contener desde unos centímetros de líquido hasta varios litros. Se reporta un caso por Burch y Jones<sup>3</sup> de 17,000 c.c. de contenido.

La densidad puede variar entre 1,010 y 1022.

El desplazamiento de vísceras adyacentes por el tumor es común, especialmente de la vesícula, estómago, duodeno y colon.

Microscópicamente está constituido por dos capas: a) la que mira hacia adentro, la superficie interna, está tapizada por un epitelio no ciliado, que de acuerdo al tamaño del quiste puede ser columnas o cuboideo cuando aumenta su diámetro. Cuando el quiste es muy grande el epitelio puede faltar teniendo una sola capa constituido por tejido fibroso.

La capa externa está constituida por tejido fibroso y de grosor variable.

El tejido hepático adyacente presenta atrofia y alteración de la arquitectura normal del órgano por la compresión que ejerce el quiste sobre el parénquima que le rodea.

La clasificación más usada es la aprobada en la Clínica de los Mayo<sup>1</sup> y que es la siguiente:

#### CUADRO CLÍNICO<sup>11\*</sup>

El quiste hepático congénito no parasitado del hígado no presenta síntomas específicos, permanece silente durante mucho tiempo para hacer su aparición dando síntomas de otros órganos, debido muchas veces a la compresión, dando malestar, obstrucción intestinal y presencia de sangre en las heces. También puede aparecer una masa tumoral en el abdomen a nivel del hipocondrio derecho o en ocasiones dolor intenso que simula un abdomen agudo siendo la causa una hemorragia intraquistica.

Frecuentemente esta lesión la confunden con un quiste del ovario.

Los síntomas son: náuseas, vómitos, anorexia, digestiones lentas, sensación de plenitud gástrica.

Puede haber ictericia cuando un gran quiste comprime el colédoco hepático.

Al examen físico podemos encontrar gran hepatomegalia limitada o de predominio en el lóbulo derecho o de un tumor en continuidad con el hígado. La naturaleza quística del tumor raras veces es fácil de apreciar a causa de la acentuada presión interna, el hígado suprayacente y el grosor de la pared quística.

#### Complicaciones<sup>0</sup>

La torsión, estrangulación, hemorragia y la ruptura han sido reportadas como complicaciones. En estos casos, los síntomas y signos, son esencialmente aquellos correspondientes a irritación peritoneal o a ruptura de viscera.

#### DIAGNÓSTICO

El diagnóstico es difícil de establecer y rara vez es hecho antes de una intervención.

Muchos de los casos reportados han sido hallazgos de necropsia.

En dos de nuestros casos se hizo el diagnóstico al intentar realizar biopsia hepática por punción, se extrajo líquido y se pensó en la posibilidad quística. Se inyectó entonces sustancia de contraste y se visualizó el quiste radiológicamente.

#### Evolución y Pronóstico<sup>6</sup>

Beattie y Robertson reportaron 13 muertes en 62 casos, o sea una mortalidad de un 20.9%.

La serie presentada por Geist en 1955 reveló 10 muertes. Ocho de ellas ocurrieron

en el inmediato postoperatorio; uno tres semanas después de dejar el Hospital y otros 3 meses después de la operación. La mortalidad total para los 193 casos en esa serie fue de 5.1%. Si se consideran solamente los casos reportados desde 1924 al presente hay 3 muertes en 122 pacientes, o sea el 2.4%. Seis defunciones siguieron a la aspiración y drenaje, una ocurrió después de la marsupialización y tres después de su parcial o completa extirpación. En general la mortalidad es baja.

#### EXÁMENES COMPLEMENTARIOS

##### *Exámenes radiográficos:*

A los Rayos X aparecen signos indirectos de tumoración:

1. Compresión del duodeno.
2. Desplazamiento del estómago hacia la izquierda, por compresión extrínseca de la curvatura menor en relación con el aumento de volumen del hígado.
3. Desplazamiento del colon hacia abajo y a la izquierda.

Este dato sirve para diferenciarlo de un riñón aumentado de tamaño que lo rechaza hacia delante.

4. Se le puede inyectar 500 c. c. de aire y se hace radiografía de hipocondrio derecho. Donde se observará nivel hidroaéreo dentro del parénquima hepático.

Este examen complementario es el que tiene más valor en el diagnóstico del *quiste solitario congénito del hígado*.

Los otros exámenes complementarios dan muy pocos datos para el referido diagnóstico.

*Hemograma:* Es normal. Aunque en casos raros puede haber anemia por hemorragia intraquística.

*Eritrosedimentación:* Algo aumentada.

*Glicemia:* Normal.

*Pruebas funcionales hepáticas:* Normales.

*Bromosulfaleína:* Si el quiste es muy grande hay retención del colorante. Si hay íctero es debido a que el quiste comprime el colédoco o los conductos hepáticos.

*Heces fecales:* Normales.

*Orina:* Normal.

*Fosfatasa alcalina:* Puede estar elevada.

*Globulina:* Elevada.

*Laparoscopia:* Donde se puede observar el quiste. Se ven de varios tipos: desde el blanco grisáceo al amarillo o verde.

*Punción del quiste:*

Puede arrojar un contenido que varía desde un líquido flúido hasta viscoso y desde un color claro seroso hasta color bilioso. En cuanto a la cantidad desde unos cc. hasta 17 litros.

La densidad de estos ha oscilado entre 1010 a 1020.

*Examen parasitológico:* Negativo.

*Examen bacteriológico:* Negativo.

El líquido puede contener mucinas, cloruro, bilirrubina, colesterol y células epiteliales.

#### TRATAMIENTO

El quiste de un tamaño suficiente como para ser palpable o como para dar lugar a síntomas debe ser tratado por medios quirúrgicos:

Extirpación del quiste, lobectomía (en caso de que el quiste se encuentre en el lóbulo izquierdo), aspiración, resección parcial, marsupialización o anastomosis a los tractos

gastrointestinal.<sup>10</sup> Esto debe llevarse a cabo no solo por las indicaciones inmediatas, sino también por la posibilidad de una transformación maligna o porque el quiste puede alcanzar un tamaño suficiente como para imposibilitar la intervención quirúrgica, en este caso la marsupialización constituye un método satisfactorio. Está recomendado, cuando el quiste no ocasiona grandes molestias ni complicaciones, seguir una conducta conservadora.

A continuación, presentamos un resumen de las Historias Clínicas de los tres casos estudiados en el Hospital Nacional.

CASO No. 1:

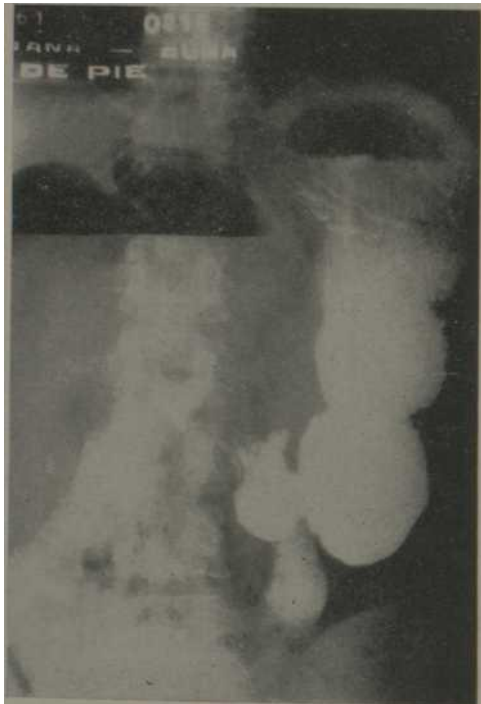
P. R. F.: H. C. No. 00-02-18, del sexo femenino y 51 años de edad.

Ingresó en Julio de 1961 por fiebre y dolor en hipocondrio derecho refiriendo que un mes antes había estado ingresada en una clínica por presentar dolor en hipocondrio derecho y aumento de volumen de dicha región por cuyo motivo fue operada. Le informaron que le habían extirpado la vesícula biliar y extraído 4 litros de un líquido verdoso de un quiste del hígado. Le dieron el alta a los 8 días. A los 15 días de operada comenzó a presentar fiebre de 39°C., escalofríos, vómitos sin relación con las comidas y de nuevo dolor en hipocondrio derecho. Refería haber perdido 40 libras de peso en el transcurso de su enfermedad.

Al examen físico se encontró zona de inatidez en base pulmonar derecha, hepatomegalia de dos traveses de dedo, firme y dolorosa. Durante su ingreso mantuvo temperaturas entre 37 y 39°C.

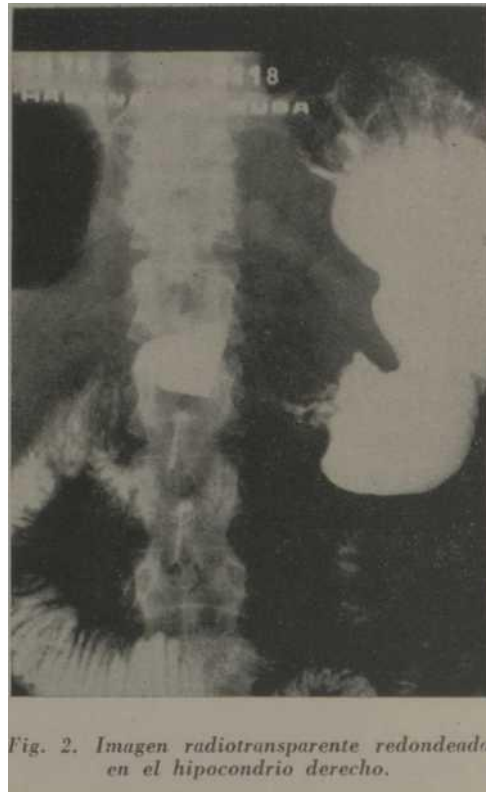*Exámenes complementarios:*

En diversos hemogramas el lito, fluctuaba entre 34 y 37% y la HI>. entre 8 y 10 gm.  $\bar{x}$  Leucocitos 7,200 aunque en otras ocasiones se reportan cifras de 13,500; 20,000 y 25,000 x mi. Hemocultivo: a las 72 horas germinó un estafilococo. Glucosa 134. Urea 24. Gota



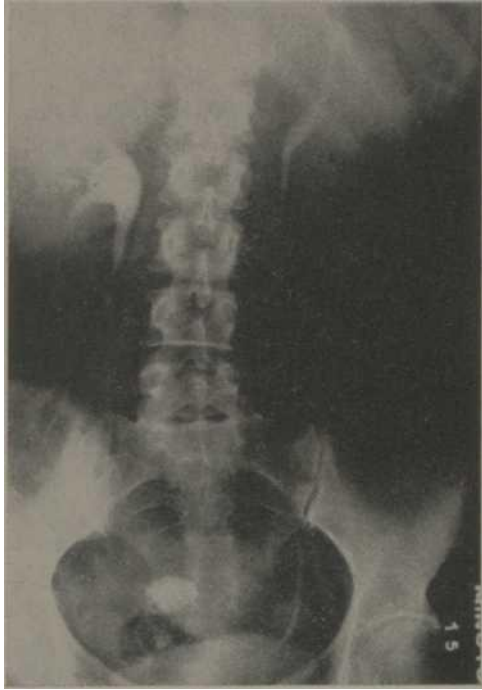*Fig. 1. El marco duodenal aparece desplazado de derecha a izquierda y algo descendido. Imagen radiotransparente de contorno polilobulado en su parte superior con nivel hidroaéreo, en el hipocondrio derecho.*

negativa. Otro hemocultivo negativo. Tiempo de protrombina 12 seg, con igual patrón. Heces fecales negativo de parásitos. Orina, abundantes leucocitos. Serología negativa. Paul - Bunnell negativo, Eritro, 4 min. a la primera hora. Duke, 1  $\bar{x}$  min. Lee - White, 7 min. Broniosulfaleína, retiene 4.9 a los 45 minutos. Pruebas funcionales hepáticas:



*Fig. 2. Imagen radiotransparente redondeada en el hipocondrio derecho.*

Hanger -j-|-|-), Ti mol -|-j-, Transaminasa pirúvica 30 U., Proteínas totales 8 gm., albúmina 4.2 y Globulinas 3.8 Indiceserina - globulina 1. Rx estómago y duodeno: Compresión y desplazamiento hacia abajo y hacia la línea media de la 2da. porción del duodeno. Aumento de volumen de la sombra hepática. Existen dos gruesos niveles hidroaéreos que se proyectan en el hipocondrio derecho y epigastrio que parecen corresponder a un asa intestinal. (Figs. 1 y 2). Biligrafía endovenosa, sombra hepática aumentada de tamaño, no se visualizan bien las vías biliares. Se observa en la parte superior del hígado una burbuja gaseosa de gran tamaño que puede corresponder a un quiste hepático. Tránsito intestinal normal. Urograma excretor normal. (Fig. 3). Rx pulmones normal. Colon

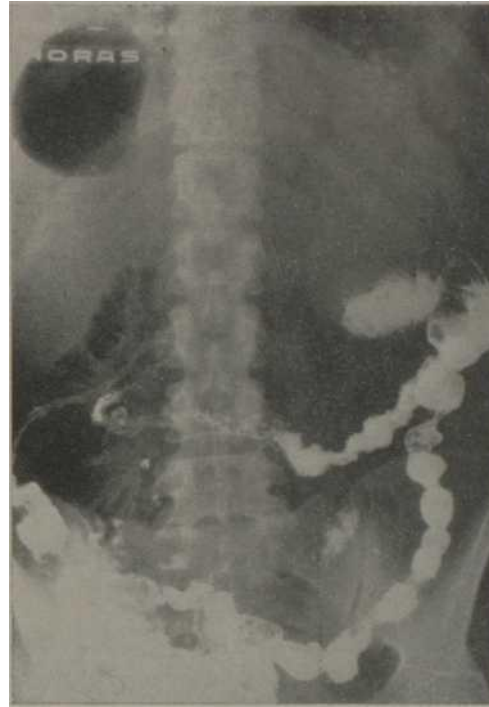


*Fig. 3. Urograma excretor normal. Res os de bario en el colon.*

por enema, rechazamiento del colon. I Fig. 4).

Se hace el diagnóstico de quiste hepático y se opera por primera vez en agosto 21 de 1961. Se realizó una laparotomía exploradora encontrándose en la cara anterior y superior del hígado, hacia la porción más alta de la cúpula del lóbulo derecho una deformidad evidente de los contornos de dicho órgano, a la palpación se aprecia endurecimiento y aumento de calor local. Se decide que el proceso no puede ser abordado por vía abdominal dada su situación. Se fija la pleura parietal al diafragma buscando con ello aislar la cavidad pleural mediante la provocación de una sínfisis en esa área. Se consideró la intervención como un tiempo previo para la que había de realizarse por vía torácica.

Después de esta operación la paciente evolucionó con fiebre (37 - 39°C.) vómitos y diarreas durante una semana y el 4 de septiembre del mismo año se reinterviene quirúrgicamente. Se abrió la herida torácica no pudiendo llegar



*Fig. 4. El ángulo hepático aparece moderadamente descendido y desplazado. Imagen radio-transparente de alrededor de unos cuatro centímetros situada en el hipocondrio derecho.*

a la cavidad quística. La paciente presentaba derrame pleural derecho y se dejó una sonda de Nelaton No. 12 con drenaje pleural irreversible.

El 18 de septiembre de 1961 se realiza una tercera intervención, se incindió por la pleurotomía anterior y se expuso ampliamente toda la cúpula del lóbulo derecho del hígado. Se localiza la colección en la porción correspondiente a la cúpula que une los 2/3 in-

temos con el 1/3 externo. Se procedió a puncionar con un trocar 16 y después de atravesar el espesor de una gruesa cápsula fibrosa se logró extraer abundante pus espeso de color amarillento y fétido. Se amplió la apertura con el bisturí y se realizó la aspiración del contenido. El cirujano, Prof. Torroella, informó que la paciente era portadora de litiasis vesicular y de un quiste gigante único del hígado no pudiendo ser extirpado por sus dimensiones; fue marsupializado y derivado a un asa yeyunal. El contenido del quiste era un líquido verdoso con aspecto de bilis. Se realizó colecistectomía. La paciente fue dada de alta el día 13 de Enero de 1962, la fístula drenaba bien. En Mayo de 1963 la paciente volvió a ingresar por cierre en falso del trayecto fistuloso.

*Diagnóstico final:*

Quiste gigante del lóbulo derecho del hígado supurado.

Caso No. 2:

P. D. C.: H. C. No. 05-28-37, del sexo masculino y 98 años de edad. Este paciente ingresó por lesiones de la piel consistentes en glicenas y que fueran diagnosticadas como pénfigo foliáceo; al examinarlo se constató ictericia y se decidió investigar la causa. Al interrogatorio refería desde 12 días antes de su ingreso orinas muy oscuras y heces blanquecinas, además se encontraba asténico y anoréxico, habiendo perdido de peso sin precisar. La hija le había notado, al mismo tiempo, los ojos amarillos. No refería dolor alguno ni antecedentes de ictericia.

Al examen físico se encontró, además de las lesiones de piel referidas, tinte icterico de las mucosas y hepatomegalia de dos traveses de dedo.

*Exámenes de laboratorio:*

Hemograma: Hto. 45%, Hb. 13.5 gm.%, Leucocitos 9,800, Poli. 40, Linfo, 48, Mono. 2, Stab. 1 y 9. Un segundo hemograma arrojó una leucocitosis de 12,500 x mi.; eritrosedimentación 18 min. a la primera hora; colesterol 220 mg.; fosfatasa alcalina 8.60 U. que a los 20 días bajó a 3 U. B. glucosa 100 mg.; urea 41 mg.; Kahn negativo; orina leucocitaria; bilirrubina total 7.76 mg.; directa 5.52 mg. e indirecta 2.24 mg.; pruebas funcionales hepáticas, negativas; parasitológico de heces fecales, huevos de Trichiuris trichiura; electroforesis de proteínas normal; tiempo de protrombina 16 seg. con un patrón de 12"; plaquetas 110,000 x mi.; ester- cobilinógeno fecal, contiene, hecho tres días seguidos; amilasa 170 U.; Curva de hiperglicemia provocada normal; drenaje biliar, al examen microscópico no se observó nada anormal; un mes más tarde bilirrubina total 2.10 mg. directa 1.35 mg. e indirecta 0.75 mg.

Rx de hipocondrio derecho simple: no se aprecian cálculos opacos. Rx estómago y duodeno: prolapso de los pliegues mucosos a través del píloro, no hay signos de lesión orgánica gastroduodenal. Marco duodenal con caracteres normales. Rx de tórax: Enfisema pulmonar, tractus fibrosos residuales en el lóbulo medio y segmento lateral del lóbulo inferior derecho. Se realiza punción hepática para biopsia y se extrae líquido amarillento remitiéndose al laboratorio para su estado con el siguiente resultado: proteínas totales: 4.8 gm.%, examen bacteriológico negativo. Laparoscopia: Hígado ligeramente aumentado de tamaño, de color rosado pardo, superficie lisa, ambos lóbulos de aspecto normal. Se puncionó nuevamente el hígado y se inyectó contraste poniéndose en evidencia la existencia



de un quí9te de gran tamaño. (Figuras 7 y 8).

Rx abdomen simple: ambas sombras renales de tamaño, forma y situación normales.

El paciente evolucionó bien, desapareció el íctero y dada su avanzada edad se decidió no intervenirle siendo dado de alta en Marzo de 1964 (dos meses después de su ingreso).

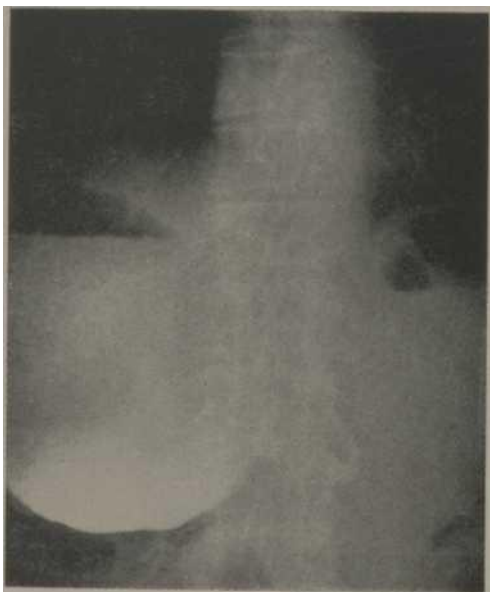


Fig. 7

*Figs. 7 y 8. Inyectado el contraste en hipocondrio derecho el mismo dibuja una gran cavidad de alrededor de unos 6 cms. situada a la derecha de la columna vertebral, de bordes precisos y que en vista lateral se extiende desde la columna hacia delante llegando casi a la pared anterior del abdomen con niveles hidroaéreos en las vistas obtenidas de pie.*

palda, de carácter opresivo que le dificultaba respirar.

Al examen físico se encontraba tinte icterico de piel y mucosas. Hepatomegalia de 4 traveses de dedo lisa y firme. Febrículas entre 37 y 37.5°C.

*Exámenes complementarios:*

Hemograma: Hto. 52%; Hb. 14.5 gm.%, Leucocitos 9,000 x mi., Seg.

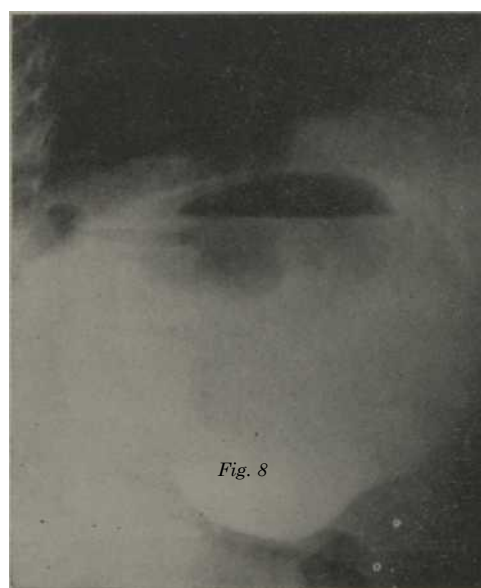


Fig. 8

#### CASO No. 3:

E. M. R.: II. C. No. 10-73-8D del sexo masculino y 68 años de edad.

Ingresó por presentar ictericia desde hacía dos semanas acompañándose de acolia y coluria. Desde ocho meses antes de su ingreso presentaba trastornos digestivos (aerogastria, acidez y regurgitación), un mes más tarde presentó dolor en epigastrio, irradiado a la es-

78%, Linfo. 20% y St. 02%; Eritrosedimentación 18 inm., Serología negativa, Tiempo de protrombina 14 con patrón de 12; plaquetas 142,000 x mi.; pruebas funcionales hepáticas Hanger-j—f-, Timo neg., acetato de cobre neg., transaminasa pirúvica 65.2 LT.; fosfatasa alcalina 48 U.; bilirrubina total 2.80 mg., directa 2 mg., indirecta 0.8 gm.; proteínas totales 5.9 gm., serina 3.5 gm., globulina 3.4 gm.; orina, contenía uro-

bilina y vestigios de albúmina, colesterol 223 mg.; urea 32 mg.; glucosa 170 mg.; creatinina 1.2 mg.; ácido úrico 1.7 mg.; Duke 1 minuto 30 segundos; Lee White 8 minutos; estercobilinógeno fecal durante 3 días contenía; Paul Bunnell negativo. Amilasa sanguínea 30 U. S.; Lipasa 1 U.; Bromosulfaleína, retiene 2.5% a los 45 minutos (se hizo al normalizarse la bilirrubina), parainoides. Colecistografía

oral normal. Rx Abdomen simple: no se observa nada anormal.

Al realizar punción hepática transcostal para biopsia se extrae un líquido amarillo claro y transparente. Se repitió la punción días más tarde obteniéndose un líquido con los mismos caracteres del anterior, se inyectó sustancia de contraste y se comprobó ra-

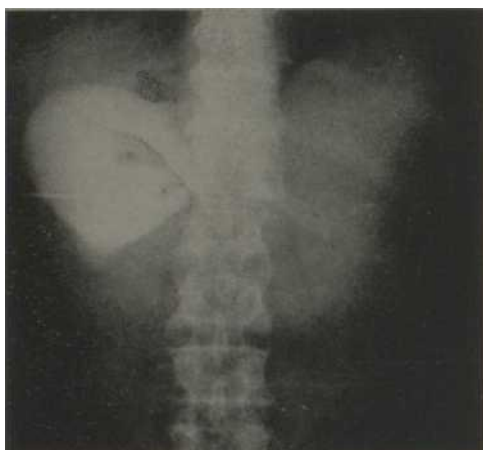

Fig. 5

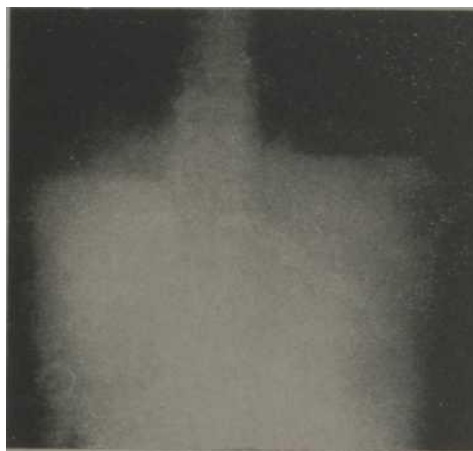

Fig. 6

Figs. 5 y 6. Inyectado el contraste a través del trocar introducido en hipocondrio derecho el mismo dibuja una gran cavidad de alrededor de 4 ó 5 cms. de diámetro de bordes nítidos situada en el hipocondrio derecho.

sitológico de heces fecales negativo; drenaje biliar: residuo gástrico anacolorhidria, vesícula de capacidad funcional conservada, bilis B con tendencia a la oxidación, exámenes microscópico: nada anormal. Hiperglicemia provocada: en ayunas 85 mg., a las 2 horas 155 mg. Rx hipocondrio derecho: no cálculos opacos. Rx tórax: Enfisema pulmonar. Hipertrofia de ventrículo izquierdo. Rx esófago, estómago y duodeno: estómago rechazado a la izquierda, con bulbo duodenal espástico e irregular, sin imagen de nicho. Rx colon por enema, divertículo del sig-

moidológicamente la existencia de un quiste hepático. (Figs. 5 y 6).

#### Laparoscopia:

Hígado aumentado de tamaño. Se observa la cara superior de ambos lóbulos siendo de color rosado y superficie lisa con discreto engrosamiento de la cápsula. Vesícula distendida por posible obstrucción a nivel del cístico.

Se dio de alta al paciente sintiéndose bien, con bilirrubina normal no habiendo accedido a la operación.

Autor	Fecha	E	S	Hallazgos	Tratamiento	Resultado
Michel	1856	60	M	Quiste situado en superficie cóncava del hígado tamaño: cabeza de un niño.	Ninguno	Hallazgo de necropsia
Gloz	1864	28	M	Quiste en parte inferior de la cara anterior con 15,200 ce. de líquido.	Aspiración	Muerte a la tercera aspiración
Cousins	1874	27	F	Quiste en el borde del hígado. Dos galones y medio de líquido.	Marsupialización	Muerte
Drake	1882	15	M	Quiste del lóbulo derecho.	Paracentesis abdominal	Muerte
Sharkey	1882	1	M	Pequeño quiste en el centro del hígado.	Ninguno	Hallazgo de necropsia
	1882	38	F	Quiste de lóbulo derecho, tamaño: cabeza fetal.	Ninguno	Hallazgo de necropsia
Atkinson	1835	32	F	Quiste a tensión de paredes delgadas.	Aspiración	Recuperación
Winekler	1891	38	F	Quiste en parte baja de la superficie hepática de 8 litros.	Aspiración y drenaje	Recuperación
Bagol	1892		F	Quiste en lóbulo izquierdo, 48 oz. de líquido.	Ninguno	Hallazgo de necropsia
Robson	1892	42	F	Quiste dentro del hígado, 6 oz.	Aspiración	Muerte a la tercera semana
Baycr	1892	56	F	Lób. derecho, 8 lít.	Asp. y dren.	Recuperación
Keen	1892	34	F	Adenoma quístico.	Enucleación	Recuperación
Whitton	1892	47	F	Cara inferior, 8 oz.	Aspiración	Recuperación
Muller	1893	59	F	Cara inferior, 8 litros.	Marsupialización	Recuperación
Zalin	1896	38	M	Lób. derecho, tamaño de una nuez.	Ninguno	Hallazgo de necropsia
Zahn	1896	48	F	Lób. der., tamaño de un frijol.	Ninguno	Hallazgo de necropsia
		53	F	Lób. derecho, tamaño de una nuez. v	Ninguno	Hallazgo de necropsia
		50	M	Lób. derecho, tamaño de una cereza.	Ninguno	Hallazgo de necropsia
		42	M	Lób. der., 30 x 9 x 6 mm.	Ninguno	Hallazgo de necropsia
		73	M	Lób. der., 21 x 13 mm.	Ninguno	Hallazgo de necropsia
		57	F	Lób. der., 13 x 7 mm.	Ninguno	Hallazgo de necropsia
		58	F	Lób. der., 2 x 4 x 2 m m .	Ninguno	Hallazgo de necropsia
		57	F	Lób. der., 12 x 10 mm.	Ninguno	Hallazgo de necropsia
		55	M	Lób. izq., 24 x 8 mm.	Ninguno	Hallazgo de necropsia
		60	M	Superf. ant., 11 x 15 mm.	Ninguno	Hallazgo de necropsia

R. C. M.  
JULIO-DIC. 31. 1965

Autor	Fecha	E	S	Hallazgos	Tratamiento	Resultado
Chrobak	1898	46	F	Lób. der., 0.5 lit.	Incisión y drenaje	Recuperación
Bobrou	1899	51		Superf. inferior.	Cierre de cavidad	No referido
Leppman	1900	14	F	Superf. inf., 500 ce.	Marsupial	Recuperación
M'Donnell	1900	53	M	Superf. hepática.	Ninguno	Hallazgo de necropsia
Porter	1900	63	F	Gran quiste de más de galón. un	Drenaje	Recuperación
Hofman	1902	28	F	Lób. cuadrado, 16 x 10 cm.	Incisión	Recuperación
Morton	1903	63	F	Lób. cuadrado, tamaño de una naranja.	Drenaje	Recuperación
Balaustegui	1904	19	F	800 cc. de liquido.	Marsupialización	No referido
Doran	1904	42	F	Lób. izq. 40 oz.	Drenaje	Recuperación
Bland Sutton	1905	75	F	Borde inf., 4 lit.	Incisión	Recuperación
		38	F	Borde libre hepático.	Ninguno	Hallazgo de necropsia
Ikonnikoff	1906	44	F	Lóbulo derecho.	Marsupialización	Recuperación
Sharp	1906	7	M	Gran tamaño, 6 litros.	Resección parcial	Recuperación
Gourdet	1909	—	F	Cara inferior.	Marsupialización	Muerte a los 3 días
V. Habercr	1909	54	F	Lób. izq., tamaño cabeza un de niño.	Lobectomía	Recuperación
Shaw Elting	1909	1	F	Lób. der., 900 cc.	Asp. y drenaje	Muerte
Plenk	1910	40	F	Lób. der., 11 cc.	Ninguno	Hallazgo de necropsia
Aidous	1911	43	F	Borde hepático 1.5 galones de líquido.	Drenaje	No referido
Brown	1912	68	M	Quiste del tamaño de una naranja.	Ninguno	Hallazgo de necropsia
Córner	1912	—	F	Lób. der., 4 pulgadas.	Incisión	Recuperación
Cotton y Burgess	1912	60	F	Lób. izquierdo.	Asp. y drenaje	Recuperación
Green	1912	59	F	Lób. der., 7 x 5 x 6 cm.	Extirpación	Recuperación
Munk	1912	49	F	Lób. izq., tamaño cabeza un de niño.	Aspiración en dos tiempos	Recuperación
Reynolds	1912	50	F	Lób. izq., 4 litros.	Extirpación pared	Recuperación
Tuffer	1912	23	M	Borde del lób. der.	Drenaje	Recuperación
Boyd	1913	27	F	Lób. der., 8 litros.	Asp. y drenaje	Muerte
Norris	1913	51	F	Lób. izq., 200 cc.	Marsupialización	Recuperación
Pilcher	1913	70	M	Lóbulo derecho.	Marsupialización	Recuperación
Sonntag	1913	25	F	Lóbulo derecho.	Incisión y drenaje	Recuperación
Borden	1914	50	M	Cúpula, 3600 cc.	Aspiración	Recuperación
Dujarrier	1914	34	F	Lób. der., 9 x 5 x 5 cm.	Extirpación	Recuperación

Autor	Fech	E	S	Hallazgos	Tratamiento	Resultado
Everidge	1914	16	F	56 oz. de líquido.	Aspiración	Recuperación
Grigorjew	1914	56	F	Tamaño de la cabeza de un niño.	Incisión	Recuperación Fístula
Parin	1914	22	M	Lób. izq., 2600 cc.	Incisión	Muerte
Urrutia	1916	8	M	Profundo en el hígado, 200 cc.	Marsupialización	Muerte
Bevan	1919	50	F	Lóbulos izq. y der.	Evacuación	Recuperación
Soto	1919	46	F	Unido por pedículo a cara inferior.	Marsupialización	Recuperación Fístula
Evans	1921	53	F	Gran quiste cara inferior.	Incisión y drenaje	Recuperación
Allinan	1922	—	F	Lób. der., 600 cc.	Incisión	Recuperación
Margarucei	1922	67	F	Lób. der., 8 litros.	Extirpación	Recuperación
Allende	1923	56	F	Lób. der., 2200 cc.	Marsupialización	No referido
Costantini						
Dubouclier	1923	40	F	Parte inf., lóbulo derecho.	Aspiración	Muerte
J ones	1923	18	F	Lób. izq., 990 cc.	Extirpación	Recuperación
Schaaek	1923	29	F	Lób. izq., 8 litros.	Drenaje	Recuperación
Vi la	1923	46	F	Lób. izq., 2.5 litros.	Incisión y drenaje	No referido
Keller	1924	48	F	Lób. der., 3 a 4 litros.	Marsupialización	Recuperación
Maes	1924	42	F	Lób. der., 8 litros. Lóbulo derecho.	Marsupialización	Recuperación
		34			Extirpación	Recuperación
Scalone	1924	8	F	Quiste de 10 litros.	Marsupialización	Recuperación
Alexander	1925	11	M	Lób. derecho.	Incisión y drenaje	Muerte
Gutiérrez	1926	67	F	Lób. der., 5 litros.	Marsupialización	Recuperación
Harrington	1926	54	F	Lóbulos der. e izq.	Extirpación	Recuperación
Danna	1927	—	M	Quiste del hígado.	Drenado dos veces	Recuperación
McGlannan Orr y	1927	30	F	Cara inf., 24 oz.	Drenaje	Recuperación
Thurston	1927	26	M	Lób. izq., 15 cm. de diámetro.	Extirpación	Recuperación
Faltin	1928	44	F	Lób. der., 1 litro.	Extirpación	Recuperación
Molí	1928	—	—	Lób. der., 110 cc.	Ninguno	Hallazgo de necropsia
Zeno	1928	39	F	Cara inf., 4 litros.	Marsupialización	Recuperación
Althabe						
Muiños	1929	64	M	Lób. der., 8 litros.	Marsupialización	Recuperación
Caylor	1929	—		Reportó 24 casos sin referir características individuales. 20 correspon. dán a quiste solitario del hígado.		
Stoesser						
Wangensteen	1929	1	M	Quiste de 1.5 litros.	Marsupialización	Recuperación
Vila y	1929	59	F	Tamaño de una naranja en borde inferior.	Extirpación	Recuperación
Etcheverry	1930	45	F	Quiste del hígado, tamaño de un huevo.	Extirpación	No referido

Autor	Fech a	E	S	Hallazgos	Tratamiento	Resultado
Zeno	1930	33	F	Lób. der., 600 cc. líquido.	Extirpación	Recuperación (15 años)
Muto y Hanzawa	1930	56	F	Lób. izq., tamaño de la cabeza de un niño.	Extirpación	Recuperación (15 años)
Toland	1930	43	F	Superficie anterior del hígado, 14.5 libras.	Marsupialización	Recuperación (15 años)
	1930	58	F	Lób. izq., 10 cm. diámetro.	Extirpación	Recuperación (15 años)
Ackman v Rhea	1931	61	F	Lób. der., 16 cm. diámetro.	Marsupialización	Recuperación (15 años)
Hermann v Griffin	1931	32	F	Quiste multilocular.	Incisión y drenaje	Recuperación (15 años)
Pioard	1931	61	F	Quiste lób. derecho.	Extirpación	Recuperación (15 años)
Wakelev v Mac Min	1931	40	M	Lób. izq., 12 oz. líquido.	Enucleación	Recuperación a los 10 años
	1931	51	F	Lób. izq., 80 cc. líquido.	Extirpación	Recuperación a los 10 años
Beattle y Robertson	1932	35	F	Quiste sunerf. hígado.	Extirpación	Recuperación a los 10 años
Knoflach	1932	32	F	Lób. der., tamaño de la cabeza de un niño.	Marsupialización	Recuperación a los 10 años
Parry	1932	26	F	Quiste ocupando todo el abdomen, 5 litros de líquido.	Extirpación	Recuperación a los 10 años
Sandberg	1933	48	F	Lób. derecho, 25 x 15 cm. 1100 cc. de líquido.	Extirpación	Recuperación a los 10 años
Carling	1934	28	F	Lób. der., 5 litros líquido.	Drenaje y anastomosis a la vesícula	Recuperación a los 10 años
Eliason	1934	3	F	Cara inferior hepática, 450 cc. líquido.	Extirpación	Recuperación a los 10 años
Masciotra Etcheverry	1934	30	F	Lób. der., 300 cc. líquido.	Aspiración y drenaje	Recuperación a los 10 años
Lenormant Calvet	1935	46	F	Lób. izq., 1500 cc.	Marsupialización	Recuperación a los 10 años
Vander Veer	1935	28	F	Lób. der., 19 x 16 x 18 cm.	Extirpación	Recuperación a los 10 años
Atakan	1936	9	F	Lób. izq., 21 x 18 cm.	Extirpación	Recuperación a los 10 años
Fabre y Gadrat	1936	52	F	Lób. izq., del tamaño de una cabeza fetal.	Extirpación	Recuperación a los 10 años
	1936	64	M	Lób. izq., tamaño fetal.	Extirpación	Recuperación a los 10 años
Mallet-Cuy y Aufrere	1936	4 7	F	Del tamaño de una naranja.	Extirpación	Recuperación a los 10 años
Quénu	1936	4 5	F	Gran quiste de 11 litros.	Aspiración y marsupialización	Recuperación a los 10 mese

Autor	Fecha	E	S	Hallazgos	Tratamiento	Resultado
Qarthen y Griffin	1936	38	F	Lób. der., 4950 cc.	Extirpación	Recuperación
White	1936	4	M	Lóbulo derecho	Extirpación	Recuperación
Whikle y Charache	1936	7	M	Lób. der., 3.5 lits.	Extirpación	Recuperación
C. R. Davis	1937	67	F	Quiste perforado	Extirpación	Recuperación
Attix	1938	49	F	Quiste de 1000 cc.	Extirpación	Recuperación
Bartlet	1938	53	F	Lób. der. pequeño	Extirpación	Recuperación
Ochsner	1938	56	F	Lób. der. 3.5 galones	Marsupialización	Recuperación
B. F. Davis	1939	50	F	Gran quiste 3300 cc.	Extirpación	Recuperación
Jennings	1939	50	F	3300 cc. de líquido	Extirpación	Recuperación
Patry	1939	76	F	Quiste pediculado	Extirpación	Recuperación
Maingot	1940	49	F	Lób. der. 6 litros	Aspiración y	Recuperación
Montgomerv	1940	6	F	Quiste de 8 x 7 cm.	drenaje Extirpación	Recuperación
	1940	6	F	Quiste de 1.5 litros	Marsupialización	Recuperación
Sapinski	1941	32	F	Tamaño cabeza de un niño	Drenaje	Recuperación
Bisgaard y Frantzan	1942	32	F	Gran quiste de 2700 cc.	Aspiración	Recuperación
Jorge	1942	52	F	Lób. izq., 1 litro	Drenaje	Recuperación
Masciotta	1942	72	F	Lób. der., 700 cc.	Drenaje	Recuperación
Munroe	1942	9	M	Gran quiste lób. der.	Marsupialización	Recuperación
Alesandrini y Labatut	1943	28	F	Gran quiste	Aspiración	Recuperación
	1943	38	F	Quiste de 1200 cc.	Marsupialización	Recuperación
(unningham	1943	62	F	Lób. der.	Extirpación	No referido
Galindez	1943	42	F	Intrahepático de 12 litros	Marsupialización	Recuperación
Gutiérrez	1943	67	F	Lób. izquierdo	Marsupialización	No referido
McCaughan y Rassieur	1943	82	F	Lób. der., 180 cc.	Incisión y	Recuperación
	1943	60	F	Lób. der., 500 cc.	drenaje Aspiración	Recuperación
Eliason y Smith	1944	2	M	Lób. der., 10 x 14 x 18 cm.	Extirpación	Recuperación
	1944	12	F	Gran quiste.	Marsupialización	Recuperación
Helweg y Larsen	1944	25	F	Quiste de 1.3 litros.	Drenaje	Recuperación
	1944	38	F	Quiste de 3 litros.	Extirpación	Fístula Recuperación
González	1945	58	F	Quiste de 1 litro.	Marsupialización	No referido
	1945	67	F	Quiste multiloculado.	Marsupialización	Recuperación
Zeno	1945	56	F	Quiste de 3 litros.	Extirpación	No referido
Villaca	1945	38	F	Quiste superf. sup.	Marsupialización	Recuperación
	1945	55	M	Superf. ant. superior.	Extirpación	Recuperación

Autor	Fecha	E S	Hallazgos	Tratamiento	Resultado
Villaca	1945	12 M	Cara inf., 300 cc.	Marsupialización	Recuperación
Courty y Foiret	1946	47 F	Tamaño cabeza fetal.	Extirpación	Recuperación
Flaraini	1946	30 F	Lób. derecho.	Extirpación	Recuperación
Longo	1947	2 M	Lób. der., 350 cc.	Extirpación	Recuperación
Cliaffin	1948	11 M	Lóbulo izquierdo.	Marsupialización	Recuperación
Hedin	1948	57 F	Lób. izq., 18 x 12 x 14 cm.	Extirpación	No referido
Lulenski	1948	42 F	Lób. izq., 4 x 4 x 6 pulgs.	Aspiración	Recuperación
Spriet y Yuen	1948	63 F	Quiste dos veces mayor que cabeza fetal.	Extirp. parcial	Recuperación
Clarke y Latimer	1949	40 F	Lób. der., 253 gm. de peso.	Extirpación	Recuperación
Caravati	1950	33 M	Lób. der., 3300 cc.	Marsupialización	Recuperación
J. Espionosa E. Espionosa	1950	50 F	Borde hepático con 7 litros de líquido.	Marsupialización	Recuperación
Pevaroff	1950	51 F	Lób. der., 7.5 cm. diám.	Extirpación	Recuperación
Matronola	1951	16 F	Quiste de 1600 cc.	Resección	Recuperación
Shields	1951	61 M	Lób. der., 3000 cc.	Extirpación y drenaje	Recuperación
Stock	1951	53 F	Gran quiste lób. der.	Enucleación	Recuperación
	1952	54 F	Lób. der., 50 oz.	Extirp. parcial	Recuperación
	±952	65 F	Quiste del tamaño de un embarazo a término.	Extirpación	Muerte por hemorragia
	1951	55 M	Quiste de 3 cm.	Extirpación	Recuperación
Abolfathi	1952	7 F 7	Lób. derecho del tamaño de un melón grande.	Extirpación	Recuperación
Burch y Jones	1952	5 F 4	Gran quiste 17,000 cc.	Extirpación	Recuperación
Manheimer	1953	7 M 1	Lób. derecho.	Anastomosis al estómago	Recuperación
Warren y Pararo	1953	F 2	Quiste de paredes delgadas.	Extirpación	Recuperación
Cinelli		F 7	Multilocular, 8 litros.	Extirpación	Recuperación
Horton	1953	F 3	4 litros líquido verde.	Marsupialización	Recuperación
	1954	F 2	Quiste roto lób. der.	Extirpación en 2da. operación	Recuperación
Long					
Geist	1954	5 F ■	Lób. der. 18 x 14 x 12 cm. Lob. der.	Marsupialización	Recuperación
	1954	0 F	350 cc.	Extirpación	Recuperación
	1954	4 1 F 4	Lób. der. 19 x 10 cm.	Extirpación	Recuperación



#### RESUMEN

Se reportan tres casos de quiste congénito solitario de hígado y se hace una revisión de la entidad y de los casos reportados hasta la fecha.

Se señalan distintas teorías etiopatopatógenicas, considerándose como extremadamente raros, siendo más frecuentes en el sexo femenino.

El caso de más edad reportado hasta ahora es uno de los nuestros de 98 años. Su tamaño es variable y pueden alcanzar enormes proporciones. Existen en total, en la literatura, unos 200 casos.

Se revisó la anatomía patológica y en cuanto al cuadro clínico se concluyó que no presenta síntomas específicos.

Puede hacer su aparición dando síntomas de compresión de otros órganos abdominales,

o como una masa tumoral en hipocondrio derecho, o como un síndrome icterico y finalmente ocasionando trastornos digestivos diversos.

Sus complicaciones más frecuentes son: torsión, estrangulación, hemorragia intraquística y ruptura.

El diagnóstico es difícil de hacer si no se interviene al paciente.

La mortalidad en general es baja y su tratamiento es quirúrgico.

#### BIBLIOGRAFIA

1. —*Alvarez, Ernesto*: Quiste congénito solitario del hígado, *Revista Cubana de Medicina*, 1: 34, Mayo-Junio, 1962.
2. —*Bockus, Henry, Castro*: *Enterology*, W. B. Saunders Company, Philadelphia and London, Vol. 3, pág. 375, 1946.
3. —*Burch, J. C. and Jones H. E.*: Large non parasitic Cyst. *Amm. J. Obst. and Gynee.* 63 : 441, 1952.
4. —*Caravati, C. M. y cols.*: Benign Solitary nonparasitic Cyst of the Liver, *Gastro- enterology*, 14: 317, 1950.
5. —*Clagett, O. T. y Haukins*: Cyst disease of the liver. *Ann. Surg.* 123: 111, 1946.
6. —*Geist, Donald C.*: Solitary non-parasitic Cyst of the liver. *A. M. A. Arch of Surg.* 71: 867, 1955.
7. —*Fienson*: Benign tumor of the liver, *Surg. Gynec. Obst.*, 103: 23, 1956.
8. —*Manheimer, L. N.*: Solitary non-parasitic Cyst of the liver. *Ann. Surg.* 137: 410, 1953.
9. —*Popper, Hans*: *El Hígado, su estructura y su función*, Editorial Noguer, Barcelona, 694, 1962.
10. —*Shackelford, Richard*: *Surgery of the Alimentary Tract*, W. B. Saunders, Philadelphia, 663, 1955.
11. —*Sherlock, Sheila*: *Diseases of the Liver and Biliary System*, 3 ed. Blackwell Scientific Publications, Oxford pág. 485, 1960.
12. —*Spellberg, Mitchell A.*: *Enfermedades del Hígado*, 3 ed. Editorial Científico Médica, Barcelona, pág. 159, 1961.