

## *Un tratamiento para las Placas de Nudillos (Knuckle Pads o Helodermia)*

DR. Carlos Castañedo.  
Dr. Julián Manzur.

Las llamadas por nosotros “placas de nudillos”, señaladas por otros como “Knuckle pads” y “helodermia”, están descritas en todas las publicaciones a que hemos tenido acceso como formaciones fibróticas de superficie ligeramente queratósica, que se producen a nivel de la piel del dorso de las articulaciones de los dedos de las manos.

En ninguna de esas publicaciones hay definición de su etiología, ni de un tratamiento adecuado para reducirlas o mejorarlas.

Al presentarse en el Hospital uno de estos casos, decidimos probar con un tratamiento de radioterapia sobre las lesiones, preparando un esquema de tratamiento que consistió en lo siguiente: Aplicación de radioterapia superficial localizada exclusivamente a nivel de las lesiones, dando seis sesiones, una cada 8 a 10 días, a 150 r por sesión para un gran total de 900 r con los siguientes factores: 85 Kv, 5 mA, 8 pulgadas distancia foco-piel, y una capa de hemire-

Hospital Docente “Calixto García” de la Universidad de la Habana. Departamento de Dermatología.

ducción de aproximadamente un milímetro de aluminio, utilizando sobre este haz de rayos un filtraje adicional de 2 mms. de aluminio.

El paciente presentaba las lesiones sobre los dígitos 2, 3 y 5 de la mano de-

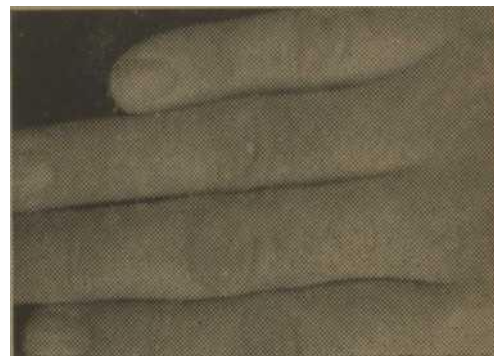

FOTO 1.



FOTO 2.

rechá, en la piel de la articulación de falange y falangina, en su aspecto dorsal. Las lesiones tenían elevación definida, con engrosamiento marcado de la piel y ligera variación de color con la piel vecina, siendo la de la lesión más oscura.

Se insertan fotografías de las lesiones antedichas, en número de 3.

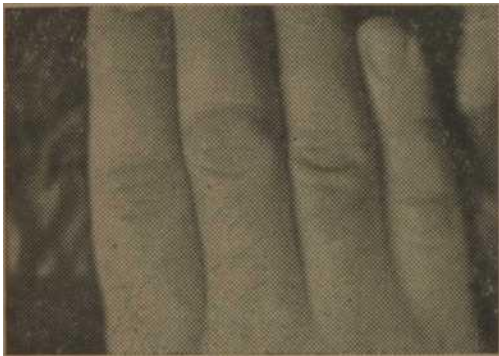


Foto 3.

Se realizó el tratamiento planeado con la excepción de que entre la 4 y 5 sesiones de radioterapia el intervalo fue de 15 días, por no haber venido el paciente antes; y que la 6 sesión

se decidió no darla, por haberse obtenido ya un resultado satisfactorio; siendo por tanto la dosis administrada un total de 750 r en cada lesión.

*Resultado y conclusiones:* Las lesiones fueron mejorando lentamente durante el tratamiento, disminuyendo en altura e infiltración, así como reduciéndose la ligera hiperpigmentación de las mismas. No hubo reacciones de ningún tipo, no apreciándose eritema. El resultado final fué el borramiento total de las placas situadas en los dígitos 2 y 5, y el borramiento casi total de la placa del dígito 3, donde aún persistía ligero engrosamiento de la piel, sólo apreciable al tacto.

Concluimos que el tratamiento aplicado fué de efectos apreciables, y sugerimos el que se realice en otros casos similares, para comprobación de este resultado.