

Lepra de Lucio, presentación de un caso

DR. ANDRÉS VALDÉS ALVARINO⁷ DR. RAFAEL GRILLO MARTÍNEZ⁸

En 1352 Rafael Lucio e Ignacio Alvarado, de Méjico, describieron por primera vez un tipo de Lepra caracterizada fundamentalmente por una infiltración difusa generalizada que nunca se transforme en nodulos a la cual denominaron lepra “manchada” o “lazarina”.

Posteriormente a la descripción original de estos autores, la lepra de Lucio cae en el olvido, y no es hasta 1937, en que Latapí la identifica plenamente, cuando comienza de nuevo su estudio.

Esta variedad de lepromatosis es muy frecuente en el noroeste de Méjico, y recientemente se han observado casos en Costa Rica, Estados Unidos, Hawai, Guayana Francesa y España- En Cuba también se han descrito casos de este tipo de lepra.

Sus características principales están constituidas por una infiltración cutánea de tipo mixematoide, especialmente en cara y manos, caída total de cejas y pestañas, así como de los vellos del tronco y de las extremidades.

<*> Profesor de Dermatología de la Facultad de Medicina de la Universidad de la Habana.

⁸ Médico Residente del Servicio de Dermatología del Hospital Universitario “ General Calixto García”.

Dos o tres años después del comienzo de la enfermedad aparecen las “manchas” características de la lepra de Lucio, y que no son otra cosa que la expresión clínica objetiva del fenómeno de “vascularitis-necrotizante”, que aparece por brotes, primero en los miembros inferiores, más tarde en los superiores, y por último en todo el cuerpo.

Estas manchas al principio eritematosas, se oscurecen progresivamente, y más tarde sufren un proceso de necrosis central, dejando finalmente una cicatriz superficial, blanquecina, rodeada de un halo hiperpigmentado.

Además, se pueden presentar otros síntomas como ronquera, nariz en silla de montar, diarreas, hepato y esplenomegalia, taquicardia, etc.

Desde el punto de vista inmunológico es importante señalar que la lepromino reacción es siempre negativa, pero a las cuatro o seis horas de introducido el antígeno, es reproducido a veces en el sitio de la inyección, un fenómeno de vascularitis incompleto, hecho que se conoce con el nombre de reacción de Medina, y que al principio se creyó de naturaleza alérgica, pero posteriormente se consideró un fenómeno de hipersensibilidad bacteriana no específica, estando su patogenia en relación con el mecanismo de aparición espontánea en la clínica del proceso de vascularitis necrotizante, al cual Latapí designó con el nombre de “fenómeno de Lucio”.

Finalmente diremos que aunque Lucio la consideró como un tipo de Lepra aparte, hoy en día se le incluye como una forma clínica de la Lepra lepromatosa.

Caso Clínico:

R. L. P., natural de Guantánamo, Oriente, de 19 años, soltero, masculino, de la raza amarilla. Antecedentes Patológicos Personales: parotiditis y paludismo. Antecedentes Patológicos Familiares: no se encontró en la historia familiar ningún miembro que hubiera padecido de la misma enfermedad. Motivo de Ingreso: lesiones escamosas hiperpigmentadas de ambos miembros inferiores. Alopecia de las cejas

H. E. A., Refiere el paciente que hace seis o siete años en ocasión de estar trabajando, notaba que le sangraba la nariz, achacándosele él a trabajar bajo el sol sin sombrero. A los dos o tres años de esto, se le comenzó a caer el pelo de las cejas, así como le aparecieron unas




Fig. No. 1.—Nótese la alopecia de las cejas y la nariz en silla de montar.

lesiones eritematosas en ambos miembros inferiores que al cabo de algún tiempo le supuraban. También refiere aumento de volumen de la región del

hipocondrio derecho, motivo por el cual consulta a un facultativo, el cual le indicó un tratamiento que no lo mejora. Después consulta a un dermatólogo en Guantánamo preocupado por las lesiones que presentaba en los miembros inferiores, siguiendo durante algún tiempo un tratamiento a base de unas tabletas de las cuales tomaba cuatro al día, y una pomada para aplicarla localmente sobre las lesiones. Este tratamiento lo hizo durante quince días, al cabo de los cuales lo suspendió por no haber apreciado mejoría alguna. También refiere dolores de cabeza y astenia intensa. Con esta sintomatología ingresa en el Servicio.

Interrogatorio por Aparato Respiratorio: catarro frecuente, expectoración sanguinolenta a veces. Otros datos: astenia. Pérdida de peso sin poder precisar cuántas libras ni en qué tiempo. No fiebre-

Examen Físico: Enfermo normolíneo que deambula sin dificultad y que guarda ambos decúbitos laterales por costumbre. Piel: lesiones en placas redondeadas, escamosas, hiperpigmentadas en sus bordes, confluentes a veces, diseminadas por ambos miembros inferiores, más abundantes en tercio inferior de ambas piernas. Alopecia de las cejas. Disminución del vello pubiano y del vello corporal. Nariz en silla de montar.

Sistema Nervioso. Sensibilidad Térmica: conservada, aunque necesita más tiempo de lo normal para poder discriminar el calor y el frío. Sensibilidad táctil: ausencia de la sensibilidad táctil en la región plantar izquierda. Ausencia de la sensibilidad dolorosa en la región plantar izquierda y en ambas piernas. Atrofia de la eminencia tenar e hipotenar. Acortamiento del cuarto dedo del pie izquierdo. Mal perforante plantar en el primer metatarsiano del pie izquierdo. El resto del examen físico era negativo.

Investigaciones complementarias. Hematíes: 3,640,000- Hemoglobina; 67%.

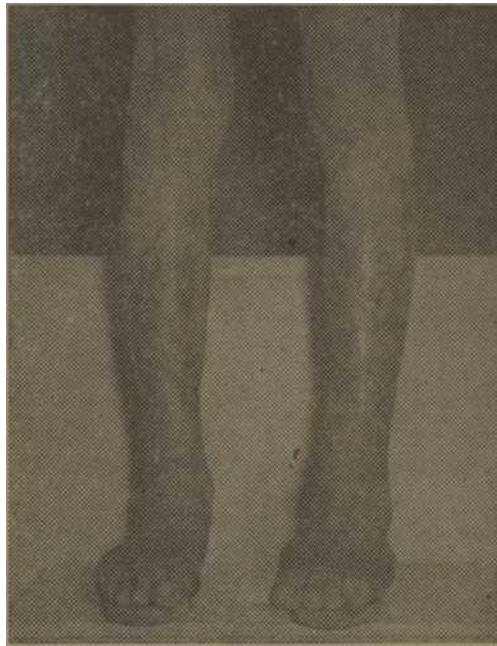


Fig. No. 2.—Pigmentaciones residuales de la "vascularitis necrotizante" que presentó el enfermo.

Leucocitos: 8,000. Stab: 63. Eosinófi- los: 3. Linfo. 30. Mono: 5. Eritrosedi- mentación: 65. Orina: nada a señalar. Transaminasa oxalacética: 190 U. Pirú- vica: 35 U. Kahn: Standard: D. Positivo. Meinicke: D. Positivo. Kahn Cuantitativo: 2 U. K- Electroforesis de Proteínas: gamma: 30% Beta: 8% Alfa 1: 4%. Alfa 2: 7%. Serina: 51%. Pruebas Funcionales Hepáticas: Takata-ara; Ne- gativo. Hanger: XXX Turbidez del Ti- mol: 9 U. Aclaramiento del Timol: XXX Acetato de Cobre: XXX. Urea: 31. Glicemia: 102. Biopsia: El patólogo informó que existía vascularitis necrotizante y diagnóstico Lepra lepromatosa.

Se le practicó la prueba de la Lepromina, pero no obtuvimos el fenómeno de Lucio en el sitio de la inyección. También se le hizo una inyección intradérmica de una suspensión bacteriana muy diluida, pero tampoco 6e produjo

la vasculitis en el lugar donde se practicó la prueba.

Comentarios.

Este enfermo cuando llegó al Servicio presentaba lesiones residuales de vasculitis necrotizante en los miembros inferiores, por lo cual se hizo el diagnóstico retrospectivo de Lepra de Lucio. Durante su permanencia en la Sala se le trató con Avlosulfona, un cuarto de tableta diaria, extracto hepático y sulfato ferroso. A los quince días de ingresado presentó en el brazo derecho un fenómeno de vasculitis necrotizante típico y característico.

La serología positiva se interpretó como una falsa biológica positiva ya que el enfermo no presentaba antecedentes de Lúes. Igual valor se le dió a la positividad de las pruebas funcionales hepáticas.

Conclusiones:

1. —Se presenta un caso de Lepra de Lucio por su escasa frecuencia en nuestro medio.

2. —En este caso no pudimos obtener el fenómeno de vasculitis necrotizante al inyectar la Lepromina, ni tampoco usando una suspensión bacteriana.

3. —Estamos de acuerdo con los autores mejicanos el considerar a este tipo de lepra como una forma clínica de la Lepra lepromatosa.

4. —El hecho de que se considere a la reacción de Medina como de naturaleza inespecífica, plantea la posibilidad de que en los casos de lepra en reacción, exista un factor bacteriano provocando, o al menos desencadenando el brote.

BIBLIOGRAFIA LATAPI F.

CHEVEZ.—Interpretación Actual de la Lepra de Lucio. Memoria del V Congreso Internacional de la Lepra. P. P. 1019-1024.

RODRIGUEZ O.— Lepra de Lucio. III Congreso Ibero Latino Americano de Dermatología. P. P. 297-300.

Tuberculide Nódulo–Necrotica del Glande

Primer caso descrito en América DR. Carlos Castañedo. ⁽¹⁾

Durante los años 1957 y 1958, tuve la oportunidad de estudiar, tratar y fotografiar, un caso raro de lesiones de la piel del glande, que me fue remitido del Departamento de Hematología de nuestro Hospital.

No llegué en este caso a un diagnóstico satisfactorio, hasta que encontré en el número de diciembre de 1958, de los Archivos de Dermatología de EE.UU. el reporte de un caso similar europeo, por Danilo V. Stevanovic ⁽²⁾, de Belgrado, con el señalamiento de que no había ningún caso reportado en Amé-

rica. El caso fue entonces presentado por mí en la primera sesión de la Sociedad Cubana de Dermatología del año 1959, conjuntamente con el Dr. Antonio Barquet, que me había remitido el caso, que había sido tratado originalmente en su departamento. Esta sesión se celebró el día 27 de febrero de 1959, en el Departamento de Dermatología del Hospital Calixto García.

El caso reportado por Stevanovic, y los similares anteriores que él relaciona en su trabajo, lo han sido bajo el tí-

U) Profesor Médico de Servicio. Departamento de Dermatología. Hospital Calixto García de la Universidad de la Habana. Cuba.

<> Stevanovic, Danilo V. (Trabajo que cita las referencias anteriores y presenta un caso europeo) A.M.A. Archives of Dermatology. 78: 760-761. Diciembre de 1958.

tulo de "Tubercúlida pápulo-necrótica del glande". Respetuosamente sugiero, sin embargo, que se cambie ese nombre al de "Tubercúlida nódulo-necrótica del glande", ya que modernamente se tiende a llamar a estos tubercúlides en otros puntos del cuerpo, nódulo-necróticas más bien que pápulo-necróticas, por su aspecto histopatológico y porque dejan cicatriz-

Historia del caso.

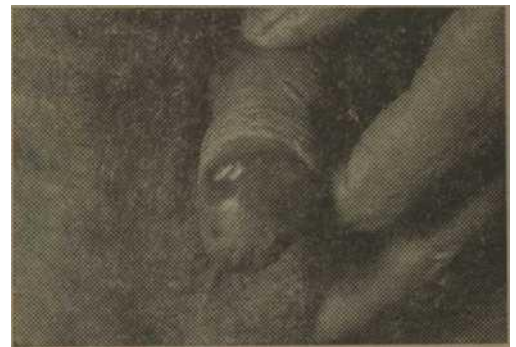J. H. Sexo masculino. Raza Blanca. Edad 37 años.

Ingresó en la Sala de Hematología del Hospital Calixto García en Enero 2 de 1957, por adenopatías cervicales. Unico dato positivo de la historia anterior, cefaleas diarias de mediana intensidad y un año de duración. Al examen físico les adenopatías cervicales y múltiples pequeñas ulceraciones diseminadas por el glande, refiriendo el enfermo que estas tenían unos 6 meses de evolución. Había estado ingresado previamente en Neurocirugía por sus cefaleas, allí le habían realizado examen de líquido céfalo raquídeo que informaron positivo de lúes sin otro dato, y fué en ese momento tratado con penicilina, sin mejoría, por lo que fué remitido a Hematología al aumentarse sus adenopatías cervicales. En ese momento las investigaciones realizadas fueron: Examen ultra microscópico de

lesiones de glande: Negativo de treponemas. Examen bacteriológico: Negativo. Serología de sífilis: Negativa. Exámenes hematológicos de rutina: todos son normales.

Es remitido a Dermatología, donde se plantea como diagnóstico posible una cosa similar a la Periadentitis mucosa necrótica recurrens. Lo se hace diagnóstico definitivo, y se le impone un tratamiento a base de sulfas-

Vuelve a consultar en Mayo de 1957. Refiere que semanas después de abandonar el hospital, le aparecieron múltiples aftas bucales así como irritación ocular (conjuntivitis?). Estas lesiones desaparecieron espontáneamente, pero las lesiones del glande han empeorado,



Lesiones del lado derecho del glande, mostrando en la corona lesiones activas, y hacia la punta, cicatrices residuales de lesiones anteriores.



Lesiones del cuello, mostrando la tumoración producida por la adenopatía, y la cicatriz dejada por las dos biopsias afectadas.

y las adenopatías cervicales han aumentado de tamaño. Biopsia de ganglio: reportan: "Hiperplasia inespecífica, con pigmento abundante y células histiocitarias". Eritrosedimentación en ese momento: 100 a la hora. (Durante todo el curso, evolucionó de 80 a 100 a la hora). Serología de sífilis: Negativa. Se le comienza tratamiento con ACTH a 40 unidades diarias, durante un mes. Hay muy ligera mejoría de las lesiones al terminar.

De nuevo consulta en Julio 31 de 1957, por fiebre y malestar general, reinstalándose el tratamiento con ACTH.

En Agosto 6 hace una pousseé de fiebre de 40° C, y un gran aumento de volumen de la adenopatía cervical izquierda. Se realiza de nuevo biopsia de ganglio, y reportan: "Típica de T.B. 'glanguionar'. En ese momento: Examen oftalmológico: Normal; Urea, Glucosa, Orina y Coagulación: Normales, Radiografía pleuro-pulmencar y de columna lumbar: Normales. Electroforesis de proteínas: Serina: 31.1%, Alfa, 1 Globulina: 5.7%, Alfa 2 globulina: 13.1%. Beta-globulina: 10.8%, Gamma globulina: 39.1%.

Se instituye entonces un tratamiento a base de hidrazida del ácido isonicotínico, durante un mes. Desde el comienzo de este tratamiento las lesiones comienzan a mejorar, y lo hacen continuamente hasta la desaparición total de las lesiones, tentó de cuello como de glande, dejando las lesiones de glande cicatrices en su lugar.

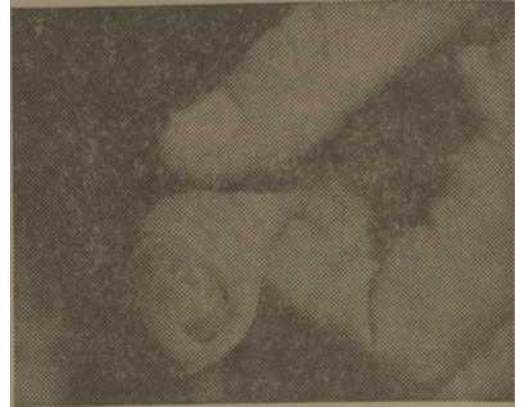

Lesiones del lado izquierdo del glande, mostrando una lesión activa y dos úlceras residuales, cicatriciales.

En el mes de Julio de 1958, fué visto en la consulta privada del que escribe, manteniendo el buen estado del glande, excepto por las cicatrices en ponche. Consultó en ese momento por presentar una sudamina del tronco.

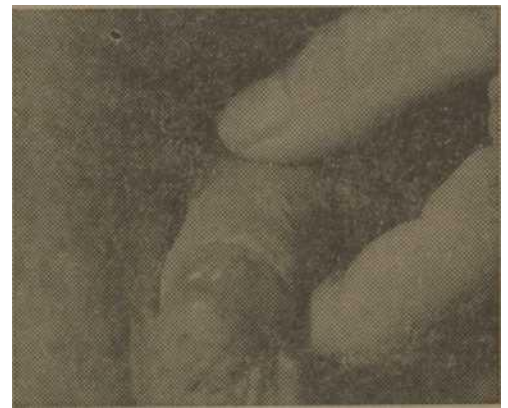
Resumen.

Se presenta un caso, probablemente el primero reportado en América, de lesiones de Tubercúlido Nódulo-necrótica, situadas en el glande. Hay casos repor-



Glande un año después del tratamiento.

tados en otras partes del mundo, principalmente Europa, pero en muy escaso número.



Glande un año después del tratamiento. Summary.

The author reports a case, probably the first American case, of Nodulo-necrotic tuberculid of the glans penis. It is pointed out that other similar cases have been reported from other countries, under the name Papulo-necrotic tuberculids of the glans penis. The author feels that the lesions should be considered nodules, and not papules. The case was cured with isonicotinic acid Hydrazid.