

Pseudohipoparatioidismo

Informe del primer caso en Cuba Por

los Dres.:

Luis RODRÍGUEZ RIVERA⁶, ERNESTO ALAVEZ

MARTÍN⁷ Y OSCAR MATEO DE ACOSTA ***

INTRODUCCION

En 1942 *Albright y cols.*¹ describieron tres casos con características propias de hipoparatiroidismo (tetania, crisis epilépticas, hipocalcemia, hipofosfatemia) pero que no respondían con aumento en la excreción renal de fósforo ni aumento de la calcemia a la inyección de parathormona y presentaban ciertas anomalías esqueléticas y morfológicas ausentes en el hipoparatiroidismo, cara redonda, baja talla, metacarpianos y metatarsianos cortos, anomalías dentales, así como retardo mental. Dadas las semejanzas, y al mismo tiempo las diferencias con el hipoparatiroidismo, denominaron dicho cuadro clínico-humoral con el nombre de Pseudohipoparatiroidismo (PH) y consideraron que este síndrome era debido a la falta de respuesta del órgano efector —riñón— a la parathormona. Este síndrome se diferencia del Pseudopseudohipoparatiroidismo (PPH), también descrito por *Albright y cols.*, por la ausencia de alteraciones humorales y los síntomas y/o signos de ellas dependientes.

En 1950 *Elrick y cols.** publicaron cuatro casos de esta entidad que presentaban alteraciones adicionales: cataratas, calcificaciones subcutáneas, calcificaciones de los núcleos grises. Al comprobar ligera desmineralización ósea en uno de los casos con paratiroides hiperplástica, sugirieron la posibilidad de un hiperparatiroidismo secundario a la hipocalcemia e hipofosfatemia mantenida. En la actualidad se considera que la osteoporosis se presenta en el 25% de estos casos.¹³

El Pseudohipoparatiroidismo se considera como una enfermedad que se trasmite con carácter dominante. Su mecanismo patogénico se desconoce, habiéndose elaborado numerosas teorías para explicarla: falta de respuesta del tubulirrenal a la parathormona, defecto de la síntesis hormonal, anticuerpos antiparathormona y aumento de la eal-eitonina.

⁶ Caso estudiado en el Hospital Militar Docente "Dr. Carlos J. Finlay" y el Instituto de Endocrinología y Enfermedades Metabólicas, Zapata y D, Vedado. Habana, Cuba.

⁷ Especialista de Endocrinología del Instituto de Endocrinología y Enfermedades Metabólicas, e Instructor de Medicina Interna de la Universidad de la Habana, Zapata y D, Vedado, Habana, Cuba.

El objeto de este trabajo es reportar el primer caso estudiado en nuestro país de Pseudohipoparatiroidismo.

REPORTE DEL CASO

E. P. P., 20 años, blanco, soltero. Nació de parto eutócico. A los 22 meses, crisis convulsiva con fiebre alta. A los tres años, nueva crisis convulsiva con pérdida del conocimiento, sin precisar características y/o síntomas asociados. Permanece asintomático hasta la edad de 15 años, en que presenta convulsiones tonicoclónicas dos o tres veces al mes, con pérdida del conocimiento de 10 a 15 minutos de duración, sin relajación esfinteriana, espuma en la boca ni mordedura de lengua y en ocasiones disnea y estridor laríngeo; al recuperarse presenta cefalea y confusión mental.

Ha sido tratado con fenobarbital y difenilhidantoinato de sodio, disminuyendo la frecuencia de las crisis. El calcio endovenoso yugula las mismas.

Hace dos años nota disminución de la agudeza visual, hasta ser casi nula en este momento, diagnosticándosele catarata bilateral. Parestesias frecuentes, así como "movimientos en los músculos" sin causa aparente. Libido, erección y evacuación normales.

APF: consanguinidad en dos generaciones. Padre, madre y diez hermanos normales; dos tíos "anormales" y una prima-hermana con "ataques" y retardo mental (Fig. 1).

El examen físico mostró un paciente de baja estatura (156 cm), sin proporciones eunucoideas, cara redonda, ausencia del recesustemporal, cejas pobladas, anisocoria, catarata hilateral con marcada disminución de la agudeza visual que lo obliga a caminar a cortos pasos, labio inferior prominente, el tercio superior de ambos pabellones auriculares se incurvan hacia adelante y afuera (Fig. 2, 3, 4), caries dentales y alteraciones del esmalte, faltando algunas piezas; discreto temblor fibrilar de la lengua; fasciculaciones musculares, signo de Trousseau (Fig. 5) y Chvostek III, más marcados cuando se produce alcalosis; genu valgus. no cuarto metacarpiano corto; hiperreflexia o-teotendinosa generalizada; retardo mental; criptoquirdia derecha, palpándose la gónada en la región inguinal; próstata pequeña y blanda. *T.A.:* MS 160/120 MI 180/140.

Durante su ingreso presentó varias crisis de tetania, recuperándose rápidamente con calcio endovenoso.

Exámenes de laboratorio

Hemogranta, eritrosedimentación, glicemia urea, serología y orina normales. Heces fec. les: *Necator americanus*. Proteínas totales y electroforesis de las mismas: normales. E.C.G.: bloqueo de rama derecha grado I, intervalo Q-T: 44 seg., frecuencia: 65/min., T. alta en D₂ y VF. E.E.G.: francamente anormal, paroxístico.

Estudio rctodiográfico

Cráneo: braquiocefálico, calcificaciones que lucen corresponder al plexo carotídeo izquierdo (Fig. 6).

Neumoencefalograma: discreta atrofia encefálica predominantemente cerebelosa (Fig. 6).

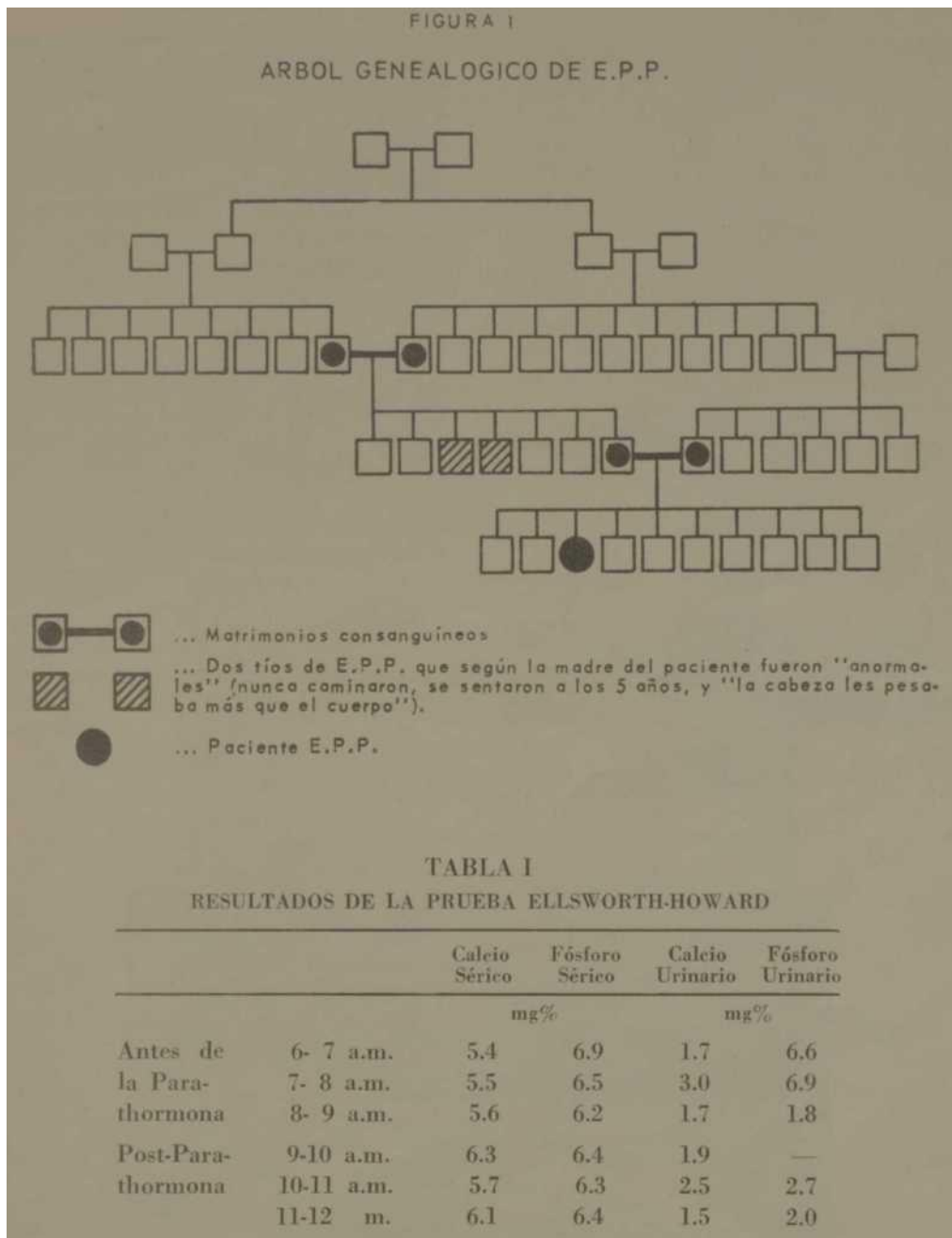
Estudio radiológico óseo: osteoporosis más evidente en cráneo y huesos largos (Fig. 7-8), *Manos:* normales (Fig. 9).

Tractus urinario simple: normal. *Estómago y duodeno:* mancha suspendida en bulbo duodenal compatible con una úlcera duodenal. *lioca:* 3er. MSD retenido- CSD, ISD y CSI con caries. 2MSI agenesia.

Filtrado glomerular: normal. *Fosfatasa alcalina:* 6.5 UB. *Fosfatasa ácido:* 1.4 U. *Calcemia:* 5.2-6.1 mg %. *Fosfatemia:* 4.9-7 mg %

Prueba de Ellsworth-Howard: previa tres determinaciones de calcio y fósforo en sangre y orina en períodos de una hora cada uno, se administro intravenosamente 200 U. de extracto paratiroideo. Posteriormente se determinaron nuevamente calcio y fósforo en sangre y orina en períodos iguales de tiempo. La prueba se considera normal cuando la excreción de fósforo urinario aumenta en 5 ó 6 veces. En el hipoparatiroidismo el aumento es de III o más veces, mientras que en el pseudohipoparatiroidismo el incremento en la eliminación urinaria de fósforo nunca es mayor de dos veces el basa!

En nuestro caso no se observó el aumento que correspondería a una persona normal y mucho menos al del hipoparatiroidismo idiopático o posquirúrgico (Tabla 13. La administración de 200 Uds de parathormona diaria, mente durante siete días no produjo modificaciones en el calcio y fósforo plasmático v/o urinario.



Prueba con dieta hipercálcica e hipofosfórica <Tabla 2>:

Con esta prueba se obtuvieron los resultados observados en algunos casos de pseudohipoparatiroidismo: niveles normales de calcemia y fosfatemia.

COMENTARIOS

El diagnóstico de PH en nuestro caso se fundamenta en: a) alteraciones morfológicas y esqueléticas — cara redonda, baja talla, malformaciones dentarias y del pabellón auricular, atrofia cere-

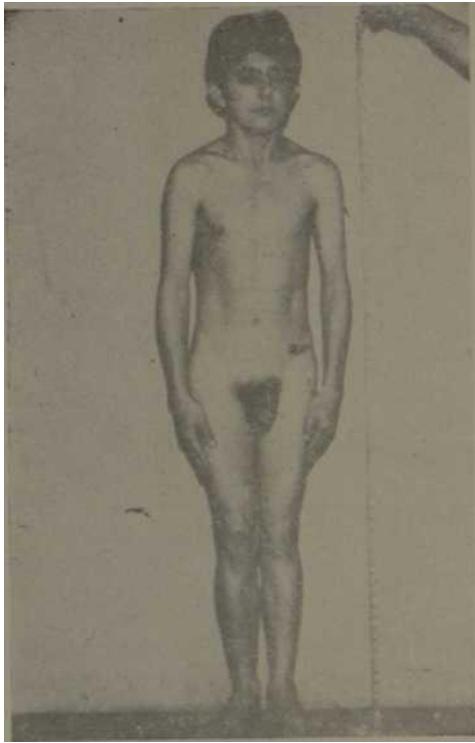


Fig. 2.—Aspecto general del EJP.P. Nótese la baja talla y ausencia de proporciones eunu- coides.

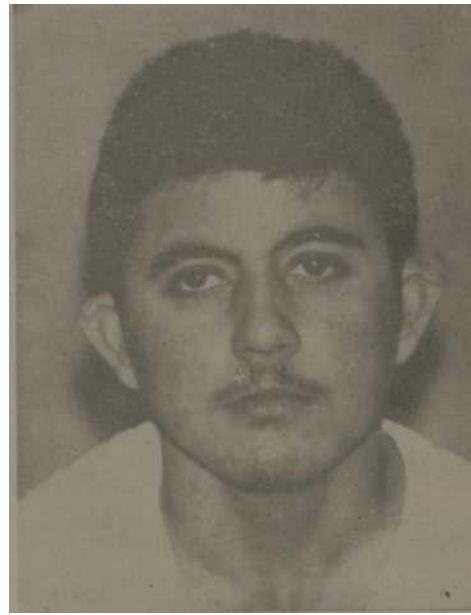

Fig. 3.—Nótese la cara redonda, nariz afilada y el labio inferior más prominente que el superior, así como la incurvación del pabellón auricular.

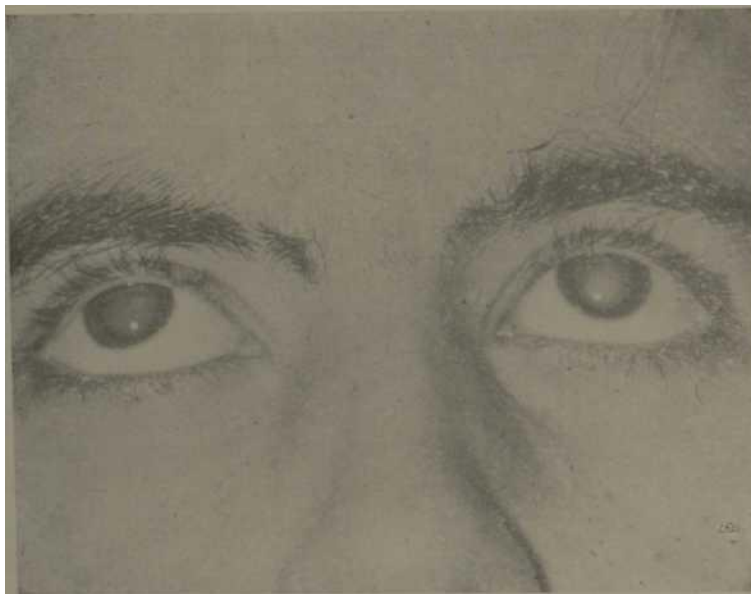

Fig. 4.—Catarata bilateral.

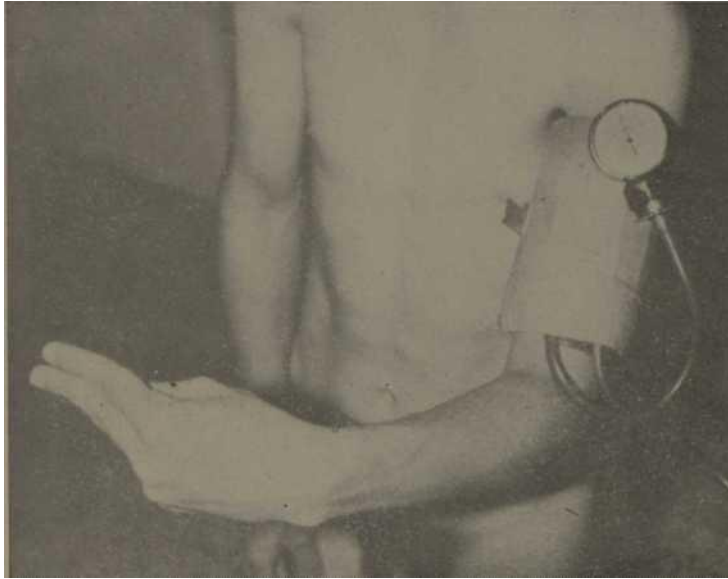


Fig. 5.—Signo de Trosseau provocado por In compresión del brazo.

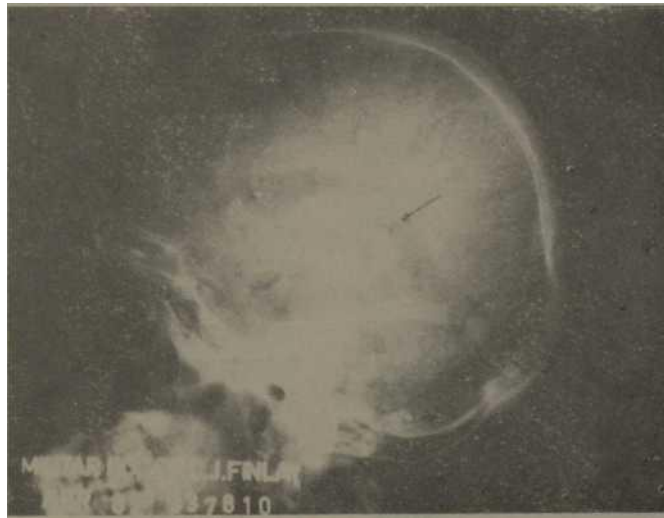

Fig. 6.—Ligera atrofia encefálica predominantemente cerebelosa.

TABLA II DIETA HIPERCALCICA E HIPOFOSFORICA

		Calcio	Fósforo	Diuresis mi./ 24 h.
Antes de la	sangre	6.0 mg%	6.8 mg %	
Dieta	orina	6.5 mg%	20 mg%	2860
Dieta	sangre	5.8 mg%	6.3 mg%	
	orina	3.5 nig%	10 mg%	3360

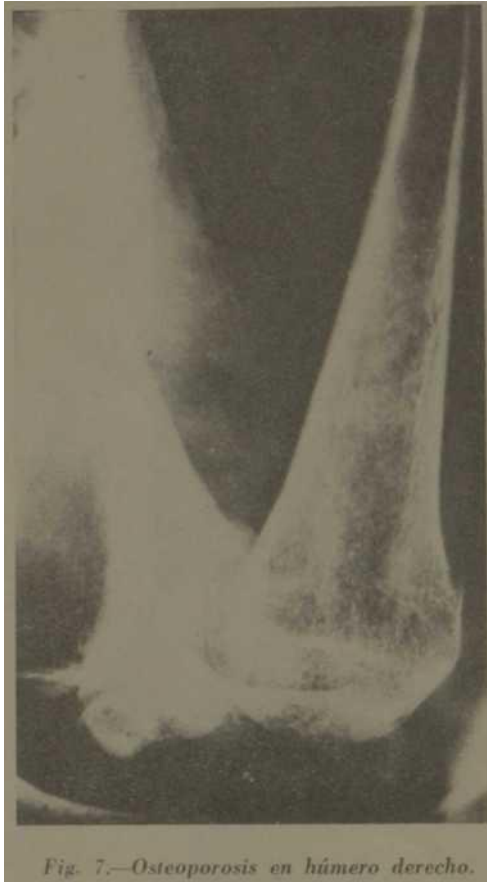


Fig. 7.—Osteoporosis en húmero derecho.

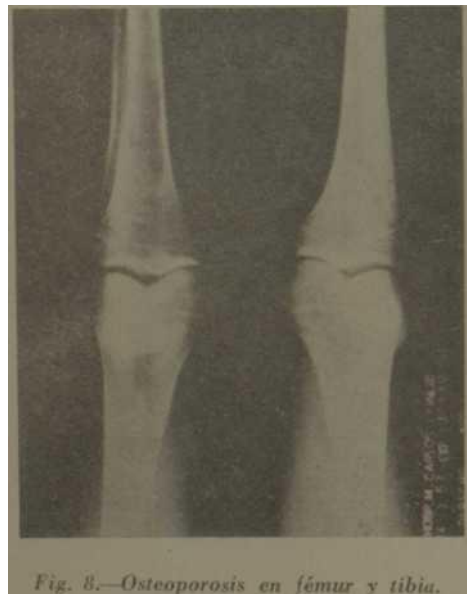


Fig. 8.—Osteoporosis en fémur y tibia.

belosa y encefálica, osteoporosis generalizada, retardo mental y criptorquidia derecha; y b) manifestaciones clínicas-bioquímicas de hipoparatiroidismo-hipocalcemia. hiperfosfatemia, falta de respuesta a la parathormona y a la administración de una dieta hipercálica e hipofosfórica, QT prolongado, fosfatasa alcalina elevada, tetania, signos de Chvostek y Trousseau presentes, cataratas y calcificaciones metastásicas.

Las características clínicas humorales permiten diferenciar el pH del hipoparatiroidismo primario y del PPH (Tabla 3). En el hipoparatiroidismo primario están presentes las manifestaciones clínicas humorales propias del déficit de parathormona estando ausentes las malformaciones somáticas, mientras que en el PPH están presentes estas últimas pero ausentes el cuadro clínico humoral del déficit hormonal. A pesar de las diferencias señaladas entre el P11 y el PPH de gran interés desde el punto de vista terapéutico, es posible que estemos en presencia de un síndrome genético⁰ con diferentes formas de presentación, a favor de lo cual se señala:

a) existencia de PH y PPH en varios miembros de una familia, y b) la transformación del PH en PPH con el transcurso del tiempo. Teniendo en cuenta el análisis de los diferentes árboles genealógicos reportados así como su mayor incidencia en el sexo femenino que en el masculino (2:1);⁵ se ha pensado que la forma de transmisión de este síndrome sea dominante ligada al cromosoma X; sin embargo, la transmisión de hombre a hombre ha sido reportada,² lo que invalida la idea señalada previamente, pudiendo tratarse de una forma de transmisión dominante no ligada al sexo. El árbol genealógico de nuestro paciente no permite llegar a ninguna conclusión sobre la forma de transmisión de esta entidad. Es posible

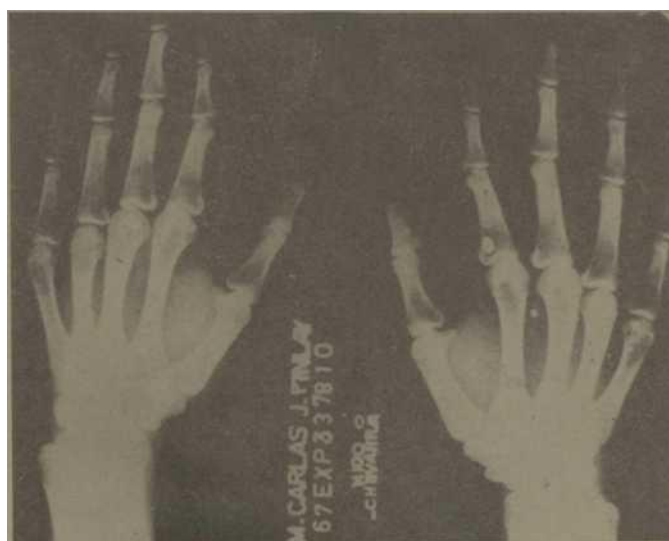

fig 9—Ausencia del acortamiento del 4to. melacarpiano.

que se trate de un caso esporádico, secundario a mutaciones intraútero, ya que la transmisión parece improbable. No parece que la consanguinidad sea un factor determinante en los casos esporádicos.⁸

La presencia de criptorquidia en nuestro paciente no constituye un hallazgo excepcional en el PH, pues ha sido reportada en varias ocasiones^{6,13} También se han reportado otras alteraciones de la esfera gonadal tanto masculina como femenina: pubertad retardada⁹ y menstruaciones escasas¹⁰ sin que exista una explicación adecuada para esta asociación. Pudieran considerarse como una anomalía más de este síndrome.

La osteoporosis ha sido reportada en el 25% de los casos de PH.¹³ Ello constituye un hecho paradójico, puesto que frente al cuadro clínico humoral de hipoparatiroidismo están los signos radiológicos de hiperparatiroidismo. Esta disociación ha sido explicada de la forma siguiente: 1) La falta de respuesta del túbulrenal a la parathormona determina

un aumento de la misma con el objeto de vencer dicho bloqueo, y 2) El exceso de parathormona actuando sobre el hueso determina la desmineralización del mismo. También se ha explicado este fenómeno a través de un aumento en la producción de calcitonina.

El defecto bioquímico presente en este síndrome no es conocido, habiéndose señalado las siguientes posibilidades:

- a) Falta de respuesta de los tejidos periféricos a la parathormona.¹ Recientemente se ha sugerido que la falta de respuesta a la parathormona pudiera ser debida a alteraciones en la adenilciclasa y en la formación de 3' 5' AMP a partir del ATP quizás en relación con un déficit de magnesio.³
- b) Falla congénita en la síntesis hormonal. No aceptada en la actualidad por haberse comprobado valores normales o aumentados en distintos pacientes.¹²
- c) Autoinmunidad a la hormona. No comprobada hasta el presente.⁷

d) Schwarz señala que el defecto primario está en la excesiva reabsorción de fósforo¹⁰ por el túbulo renal, lo que condiciona un aumento en la producción de Parathormona. Sin embargo, la retención de fosfato no aumenta la Parathormona directamente y la disminución del calcio plasmático que ella ocasiona no es tan marcada como la observada en el PH.

e) Se ha comprobado aumento en la calcitonina circulante¹² en algunos de estos enfermos, pero la ausencia de fosfaturia, que dicha hormona produce, no la podido ser explicada por aquellos que creen que la calcitonina fuera la alteración bioquímica fundamental en este síndrome, así como tampoco la persistencia de las alteraciones humorales en los pacientes tiroidectomizados.¹¹

RESUMEN

Se presenta un caso que por sus características clínicas y humorales fue diagnosticado como portador de Pseudohipoparatiroidismo. Se revisaron bre-

vemente los hechos más sobresalientes del caso —criptorquidia y osteoporosis— así como los mecanismos patogénicos señalados como posibles causas del síndrome.

SUMMARY

A case which by its clinical and humoral characteristics was diagnosed as bearer of pseudohypoparathyroidism is presented. The most outstanding facts of the case — cryptorchidy and osteoporosis— are briefly reviewed, as well as the pathogenic mechanisms pointed out as possible causes of the syndrome.

RESUME

On présente un cas qui par ses caractéristiques cliniques et humorales fut diagnostiqué comme porteur de pseudohypoparathyroidisme. On passe en revue brièvement les faits plus distingués du cas cryptorchidie et osteoporose— aussi que les mécanismes pathogéniques signalés comme les causes possibles du syndrome.

BIBLIOGRAFIA

- 1.—Albright, F.; Burnett, C. H.; Smith, P. H. and Parson, W. Pseudohypoparathyroidism an example of "Seabright-Bantam" syndrome. Report of three cases. *Endocrinology* 30: 9-31, 1942.
- 2.—Bartter, F. C.: Pseudohypoparathyroidism and pseudo-pseudohypoparathyroidism. In Stanbury, J. B.; Wyngaarden, J. B. and Fredrickson, D. S. *The Metabolic basis of Inherited disease*. 2nd. ed. New York: Blakiston Co., pp. 102-31, 1966.
- 3.—Herschel, E.; Shaw, W. A.; Watlington, Ch.; Hobe, R.; Holland, W. and Tucker St. G.: Hypocalcemia due to hypomagnesemia and reversible parathyroid hormone unresponsiveness. *J. Clin. Endocr.* 29: 842, 1969.
- 4.—Elrick, H.; Albright, F.; Bartter, F. C.; Forbes, A. P. and Reenes, J. D.: Further studies on pseudohypoparathyroidism: report of four new cases. *Acta Endocr (Kbh)* 5: 199-225, 1950.
- 5.—Mann, J. B.; Alterman, S. and Hill, A. G.; Albright's hereditary osteodystrophy comprising pseudohypoparathyroidism with a report of two cases representing the complete syndrome occurring in successive generations. *Ann. Int. Med.* 56: 315, 1962.
- 6.—McGregor, M. E. and Withehead, T. P.: Pseudohypoparathyroidism. Description of 3 cases and critical appraisal of earlier accounts of disease. *Arch. Dis. Child.* 29: 398-418, 1954.
- 7.—Melick, R. A.; Gili, J. R.; Berson, S. A.; Yalow, R. S.; Bartter, F. C.; Potts, J. T. and Aurbach, G. D.: Antibodies and clinical resistance to parathyroid hormone. *New Eng. J. Med.* 276: 144-7, 1967.
- 8.—Milcu St. M.; Maximilian, C.; Ionescu, B.: Bolile paratiroidiei in Endocrinopatiele genetice. *E.A.R.S.R.* pp. 89-104,

1968. Bucaresti.
- 9.— *Reynolds, T. B.; Jacobson, G.; Edmondson, H. A.; Martin, H. E. and Nelson, C. H.*: Pseudohypoparathyroidism; report of a case showing bony demineralization. *J. Clin. Endoer.* 12: 560, 1952.
- 10.— *Schtvarzi, D. T., and Alpert, M.*: The malignant transformation of fibrous dysplasia. *Amer. J. Med. Sci.* 247: 1-20, 1964.
- U.— *Such, S. M.; Koeh, S. W. Chan, A. M.; Fraser, D. and Tashjian, A. II., Jr.*: Pseudohypoparathyroidism: no improvement following total thyroidectomy. *J. Clin. Endoer.* 20: 429, 1969.
- 12.— *Tashjian, A. H. Jr.; Frantz, A. G. and Lee, J. B.*: Pseudohypoparathyroidism: assays of parathyroid hormone and thyrocalcitonin. *Proc. Nat. Acad. Sci.* 56: 1138, 1966.
- 13.— *Zampu, G. A. and Zucchi, P. C.*: Pseudohypoparathyroidism and bone demineralization: case report and metabolic studies. *J. Clin. Endoer.* 25: 1616-24, 1965.