

## *Porfiria cutánea tardía*

Por los Dres.:

ABELARDO RODRÍGUEZ MORA, ISRAEL ARANCUREN  
MARTÍNEZ, SANTOS FABRES DÍAZ

Se trata de un trastorno metabólico en el cual se registra un considerable aumento en la producción de uroporfirina y sustancias asociadas. Puede ocurrir como enfermedad congénita en mujeres grávidas, luego de la administración de ciertas drogas, como barbitúricos y sulfamidas; o a raíz de diversas enfermedades.

Clasificación según el autor George Clinton Andrews:

- I — Porfiria congénita
- II — Porfiria cutánea tardía
- III — Porfiria aguda
- IV — Porfiria crónica

La porfiria cutánea tardía es una variedad de porfiria congénita.

Es un trastorno hereditario relativamente raro, del metabolismo pirrólico, caracterizado por la excreción de varios tipos de porfirina y, en especial, de uroporfirina. Se conocen dos formas de esta afección, la eritropoyética que es una variedad de discrasia sanguínea que asienta en la médula ósea con manifestaciones de fotosensibilidad mutilante, esplenomegalia, anemia hemolítica, eritrodoncia, hipertrichosis y melanosis y cuyo tratamiento consiste en la esplenectomía; y la forma hepática que asienta en el hígado, debido aparentemente a un trastorno enzimático genético. No hay evidencia de consanguinidad, pero sí signos de una disfunción hepática. Muchos de los pacientes relatados por Brunsting tenían cabellos rojos en la niñez, tornándose oscuro o negro durante el crecimiento. En casos de personas adultas era frecuente hallar el oscurecimiento de pelo canoso. También había ampollas y lesiones costrosas no siempre vinculadas a exposición a la luz, y a menudo se registraban placas eritematosas. Había antecedentes de cólicos, hipertensión, melanosis, paresia o parálisis y agravación por drogas y alcohol. En el

---

5 Especialista Primer Grado en Dermatología,  
Centro Benéfico Jurídico de Trabajadores de Cuba.  
Calzada del Cerro No. 1652, Cerro, La Habana, Cuba.

tipo hepático no hay enfermedad hemolítica.<sup>2</sup>

Clasificación según A. V. Domarus y P. Forreras Valenti:

Precisa distinguir entre las porfirias idiopáticas, error metabólico congénito de causa desconocida con formación y excreción excesiva de uro y cromoporfirinas sobre todo de tipo I o sus precursores y las porfirinurias sintomáticas con análogo aumento excretorio de porfirinas, pero aquí siempre del tipo Til y de, causa conocida.

I — Porfirinurias sintomáticas.

II — Porfirias eongénitas o heredadas e idiopáticas

- a) Porfiria cougénita temprana o enfermedad de Günther o porfiria eritropoyética de Watson
- b) Porfiria idiopática del adolescente o adulto o porfiria hepática de Watson, con sus variedades aguda y crónica (c).
- c) Porfiria crónica hepatocutánea tarda.

La porfiria crónica hepatocutánea tarda al venir integrado su síndrome: por lesiones hepáticas, lesiones cutáneas fotosensibles, y aparición después de la cuarta decena de la vida. La piel puede tomar color addisoniano; sin embargo al no coexistir hipotensión arterial sino más bien hipertensión, pues las porfirinas suelen ser arteriospasmógenas, la confusión con deficiencia suprarrenales no es fácil.

En la porfiria hepatógena las orinas rojas contienen sobre todo uroporfirina III combinada con ZN y porfobilinógeno. Este último es un cromógeno incoloro, constituido por dos pirróles (ácido dipirroltetracarbónico), el cual, al unirse dos moléculas de él, pasa a formar el núcleo tetrapirrólico coloreado

de la uroporfirina 111. Se halla muy especialmente en la forma aguda de la porfiria hepática. En ocasiones sólo el porfobilinógeno está aumentado y entonces la orina, al carecer de color rojo, puede desorientar al no avisado y dejar de ser diagnosticada la porfirinuria. cuando en realidad el cuadro clínico invocaba en favor de ella. En las remisiones de la porfiria hepática la uroporfirina III desaparece pero persiste el porfobilinógeno (porfiria hepática latente<sup>4</sup>).

Las porfirinas son pigmentos vecinos de la hemina y la clorofila, constituidos alrededor de un núcleo pirrólico, aunque con frecuencia existen en forma no pigmentada. Las porfirinas naturales existen en la orina y las heces fecales constantemente en personas normales (uroporfirina y coproporfirina) y en pequeñas trazas en la sangre, pero en los casos congénitos y en ciertos trastornos metabólicos, la porfirina de la sangre y tejidos puede estar aumentada, produciéndose entonces una hipersensibilidad a la acción de los rayos del sol, que resulta en la formación de eritema, vesiculación, pigmentación irregular y atrofia de la piel.<sup>6</sup>

Caso Clínico.

Historia Clínica No. 8979.

C. G.R. de 67 años de edad, raza blanca, masculino.

Motivo de ingreso. Espustos hemoptóicos.

H. E.A.: Paciente con estado de salud aparente hasta el día antes de su ingreso (13-7-69), en que comienza con golpes de tos, acompañados de espustos hemoptóicos, sin acompañarse de fiebre ni síntomas respiratorios previos. Es portador de una Diabetes Mellitus compensada.

A.P.F.: Padre -j-, Madre -f- ignora causas, un hijo varón vivo y sano.

A.P.P.: Sarampión, paperas, varicelas, tifus, bronquitis, paludismo, diabetes e insuficiencia hepática.

Reacción a medicamentos: ninguna hasta el momento de su ingreso.

Transfusión sanguínea: no.

Operaciones: hernia inguinal y Pterigion ojo derecho.

Examen físico general: Enfermo normilíneo que deambula sin dificultad, mucosas coloreadas, T.C.S. no infiltrado, S.O.M.A. nada a señalar.

Fascias: no característica.

Examen por aparatos:

A. Respiratorio: Inspección n/s.; palpación: negativo; percusión: negativo; auscultación: algunos estertores subcrepitantes diseminados.

A. Cardiovascular: Tonos cardíacos normales, no soplos, no arritmia.

Presión arterial: 120-80, pulso 80/minut.

A. Digestivo: Lengua saburra). Prótesis dental. Abdomen flácido, depreciable no doloroso a la palpación superficial y profunda.

Hígado: borde inferior, no rebasa el reborde costal.

A. Génito Urinario: Puntos reno ureterales anteriores y posteriores no dolorosos.

A. Hematolinfopoyético: Baso no palpable ni percutible.

No adenopatía.

A. Sistema Nervioso: Nada a señalar.

Exámenes complementarios:

Hematocrito 40; Hemoglobina 12.4 gm.; Eritrosedimentación 16; Leucocitos 10,200; Exámenes de esputo: Estreptococos Graham positivo. Estreptococos no hemolíticos; Gliemía 140; Urea 24; Orina: densidad 1012, aspecto transparente, reacción ácida, color amarillo, albúmina contiene, glucosa no. hematías escasas, leucocitos escasos, epitelios planos escasos.

Pruebas Hepáticas: McLagan 0.5 unid., Takata Ara Negativo, Sellek Frade positivo X.

Coagulación 7. Sangramiento 1. Retracción del coágulo: retráctil.

Radiografía de Pulmones: negativa; Radiografía del Esófago, estómago y duodeno: negativa; Radiografía de Pulmones verificada posteriormente: Reforzamiento de los hilos y arborizaciones foroncovasculares, no apreciándose otras alteraciones pulmonares.

Electrocardiograma: Bloqueo completo de rama derecha.

Exámenes indicados por el departamento de piel:

Uroporfirina en orina débilmente positiva.

Coproporfirina en heces fecales débilmente positiva.

Examen del departamento de Garganta, Nariz y Oídos: Negativo.

Exámenes complementarios por reingreso de fecha 27-2-70.

Gliemía 110; Hematocrito 40; Eritrosedimentación 50; Hemoglobina 12.5; Leucocitos

7,300; Segmentados 66; Eosinófilos 2; Linfocitos 32.

Uroporfirina Positivo X; Coproporfirina Positivo XXXX.

Evolución clínica del paciente:

Tratado en los primeros momentos con medicación sintomática para su hemoptisis a base de: coagulantes antitusígenos y chequeo de su glicemia periódicamente. Al segundo día cesan los esputos hemoptóicos instalándose un cuadro de fiebre de 37.5°C. y constipación por lo que se le comienza a administrar antibióticos (Clorafenicol) y laxante de tipo Laxa Agar. Al segundo día del cuadro febril desaparece la fiebre, teniendo al siguiente día nuevamente esputos hemoptóicos por lo que se le administra premarin endovenoso, durante estos días persiste un grado de astenia y de anorexia.

El día 22-7-69 con motivo de haber tenido un cuadro diarréico se le administra oralmente sulfaguanidina, presentando a los pocos momentos enrojecimiento de la cara y manos que es interpretado como un cuadro de alergia comenzándosele a administrar antihistamínicos. Al segundo día de este cuadro aparentemente alérgico aparecen grandes habones diseminados por el cuerpo (pie posteriormente se hacen ampollosos, por lo que se solicita el servicio del departamento de dermatología.

En fecha 28-7-69 es examinado el paciente por el departamento de piel. Se le aprecian en su examen físico; un brote de ampollas diseminadas por la piel de todo el cuerpo con eritema y fiebre de 40°C., con una evolución de 5 días.

Se le realiza al paciente el examen de compresión de la piel no encontrándose signo de Nikolsky, así como tampoco lesiones en las mucosas y se le indica exámenes de orina y guardarla 48 horas para observar el color, análisis de uro-

porfirina y Coproporfirina. Hacemos notar que el estado general del paciente era satisfactorio.

Es de señalar que la temperatura comienza alta el 25-7-69 y desaparece el día 29-7-69, siendo su evolución clínica dermatológica mejor a partir del 31-7-69: empezando a regresar las lesiones ampollosas así como la astenia y la fiebre que terminan por desaparecer completamente en el transcurso de siete días desde su inicio. Dándosele el alta el día 9-8-69.

Reingresa el 27-2-70 con motivo de haber tomado Sulfadiazina 2 tabletas sin prescripción médica, apareciéndole a las dos o tres horas de ingeridas las tabletas un prurito generalizado con enrojecimiento, presentando al día siguiente lesiones ampollosas generalizadas, por lo que es nuevamente atendido en este centro y dado de alta el 23-3-70.

#### DISCUSION DIAGNOSTICA

De acuerdo al cuadro clínico de su ingreso dado por esputos hemoptóicos, en un paciente asintomático hasta su ingreso, desde el punto de vista respiratorio y siendo diabético compensado y de edad avanzada hacen planteable en primer lugar una tuberculosis pulmonar sin descartar un proceso neoplásico o lesiones inflamatorias pulmonares no tuberculosas, o sea, neumonía, neumonitis, etc. Y en segundo lugar bronquiectasias.

La negatividad de la radiografía de pulmones, la baciloscopia negativa, la eritrosedimentación normal, el examen laringoscópico negativo, el examen de esófago, estómago y duodeno negativos y la negatividad del recto de los exámenes hacen planteable en nuestro paciente, la posibilidad de ser portador de una bronquiectasia sangrante, diagnóstico confirmativo al cual no se llega al interrumpirse las futuras investigaciones

debido al cuadro agudo de piel que presentó durante su evolución.

Conforme al cuadro clínico dermatológico. En un paciente portador de una diabetes mellitus hacen planteable:

1) La necrobiosis lipóidica diabética, la cual se presenta por eritema intenso en la piel de la superficie de extensión de las piernas, unilateral o bilateralmente del tamaño de una lenteja y firme al tacto, que crece periféricamente hasta constituir una especie de pápula. En contados casos se localizan en los antebrazos y regiones palmoplantares.

Más tarde el centro se deprime, la lesión tomó una coloración amarillo azufrada y una consistencia escleroderini- forme; en tanto el borde periférico presenta un tinte rojovioleta. El área central amarillenta aparece moteada por puntos oscuros y recubierta de numerosas telangiectasias, pudiendo a veces observarse ligera descamación; excepcionalmente puede producirse una ulceración central.

La evolución crónica del proceso no parece ser sensiblemente influida por las medidas terapéuticas y dietas especiales. Excepcionalmente puede apreciarse una regresión espontánea muy limitada.<sup>6</sup>

2) Necrolisis epidérmica tóxica o enfermedad de Lyell. Esta afección comienza por eritema de color rojovioláceo, que en algunas regiones muestra un aspecto purpúrico. Extensas placas, cuyo centro de piel se desprende y puede hacerse deslizar fácilmente sobre el plano subyacente, como ocurre con el signo de Nikolsky. Después de varias horas o breves días es segregado un líquido amarillento debajo de la piel desprendida dando lugar a la formación de grandes ampollas en las placas mayores y vesículas en las menores, pero éstas crecen hasta tomar las dimensiones de las ampollas. Las lesiones por roce o espontáneas se abren y dejan una superficie erosionada y secretante.

Además, en esta afección el estado del paciente es sumamente grave y suele atacar las mucosas; estomatitis úlcero-hemorráica, conjuntivitis, blefaritis, queilitis, amigdalitis, faringitis, vaginitis y balanitis.

En cuanto a los exámenes de laboratorio es de señalar la leucocitosis con polinucleosis y albuminuria que nuestro paciente también lo presenta, así como la fiebre, pero el cuadro clínico descrito antes, la evolución y la falta de gravedad en todos los momentos y la falta del signo de Nikoleky nos eliminan esta enfermedad.<sup>1</sup>

3) Pénfigo Vulgar. Se observa sobre todo en viejos y en personas debilitadas. El comienzo es insidioso, sin pródromos. La lesión elemental es una ampolla que aparece sobre piel sana que evoluciona en 8 a 10 días, algunas se enturbian, se basen purulentas, y se rodean entonces, de una areola inflamatoria, eritematosa: todas se marchitan, se secan o se rompen y dejan costras o erosiones, y después máculas pigmentarias; a veces, hay ulceraciones. Aparecen de manera incesante, sin remisiones: evolución progresiva.

La presión fuerte, o el frote con un depresor de lengua sobre la piel sana en apariencia, determina el desprendimiento de la epidermis: es el signo de Nikolsky, de gran valor.

El estado general del enfermo está precozmente afectado: hay fiebre, adelgazamiento intenso, trastornos digestivos, la muerte sobreviene en uno o dos años.<sup>3</sup>

4) Eritema polimorfo. Lesiones eritematopapulosas o vesículoampollosas, acompañadas, a veces, de angina, artralgias, fiebre. Localización preferente: cara de extensión de los miembros, nuca, cara,

mucosa bucal. Evolución aguda por brotes; la recidiva no es rara.

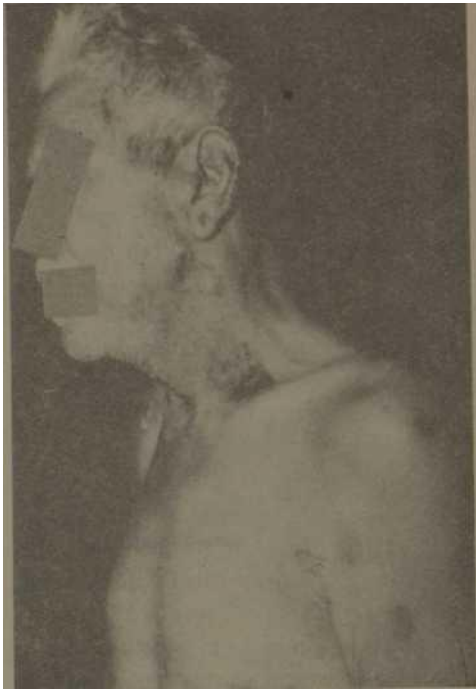Aspecto clínico de la forma de las lesiones vesículoampollosas: (herpes iris de Bateman o hidroa vesiculoso de Bazin) : Sobre cada uno, o sobre algunos de los elementos eritematopapulosos (eritema iris de Rayer), puede aparecer: una vesícula, o una ampolla central, o un grupo de vesículas, periféricas, separadas unas de otras o fusionadas, que forman una corona, rodeada de un halo de color rojo vivo (aspecto de escarapela o de diana), o el clásico herpes iris: vesícula o ampolla central; zona roja papulosa; corona de vesículas; zona periférica eritematosa. A veces, la ampolla, voluminosa, cubre completamente al elemento eruptivo, y parece primitiva. El prurito ausente o es ligero.

Hay lesiones mucosas que se localizan en los labios, carrillos, conjuntivas, órganos genitales; son manchas eritematosas y ampollas efímeras.

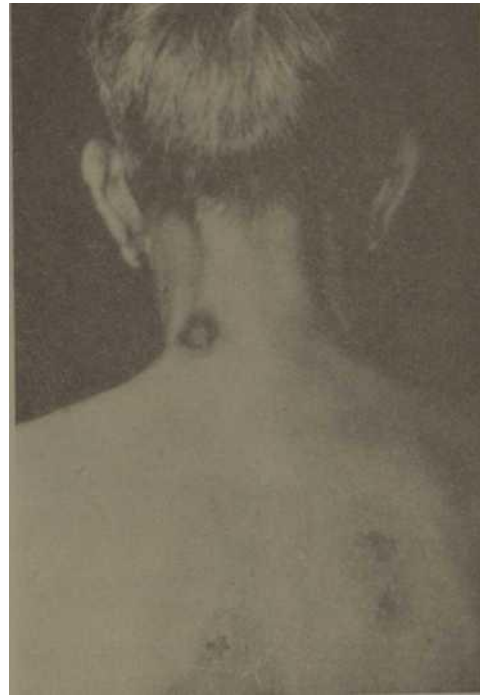
La afección se acompaña de signos generales: dolores articulares frecuentes: en las muñecas, codos, rodillas, tobillos. Fiebre ligera. Anemia discreta con leucocitosis.

La evolución es de 15 días a tres semanas, con brotes sucesivos.<sup>3</sup>

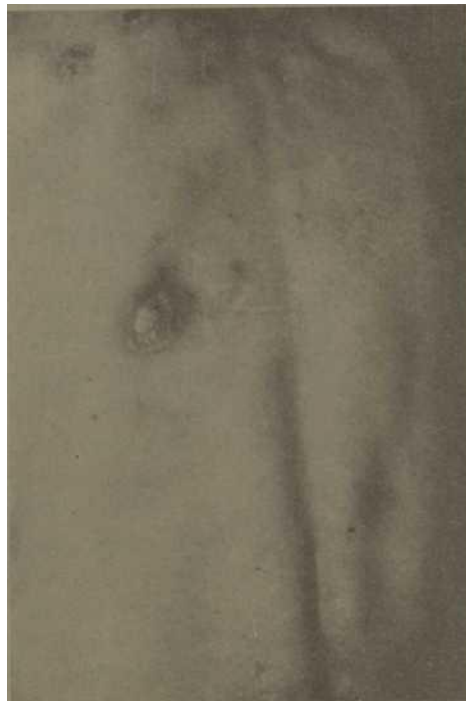5) Porfiria Cutánea Tardía, o Porfiria crónica hepatocutánea tarda. Hacemos este diagnóstico debido a que nuestro paciente venía padeciendo de una insuficiencia hepática desde hace varios años, habiendo tenido anteriormente varios brotes, en número de tres, en los cuales presentó las lesiones ampollosas diseminadas descritas anteriormente y que en esta ocasión con motivo de la ingestión de medicamentos sulfamidados hace un nuevo brote, tal como se describe en la etiología de la porfiria, además de presentar fotosensibilidad a la luz y positividad de la uroporfirina



*Fig. 1: Obsérvese el oscurecimiento del pelo canoso descrito en esta afección, así como las ampollas diseminadas por el cuerpo las cuales han sido tratadas y cortadas con las tijeras.*



*Fig. 2: Evolución de las ampollas del cuello y dorso después de cortadas con las tijeras. Nótese el oscurecimiento del pelo canoso.*



*Fig. 3: Numerosas ampollas de variados tamaños localizadas en la espalda, ya tratadas y cortadas.*

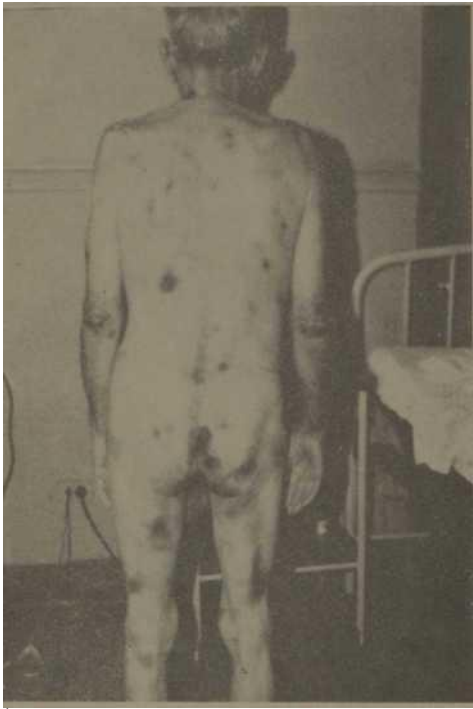

Fig. 4

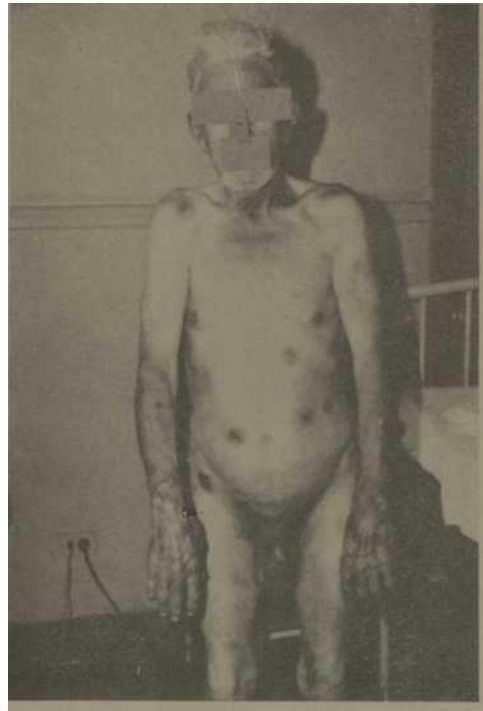
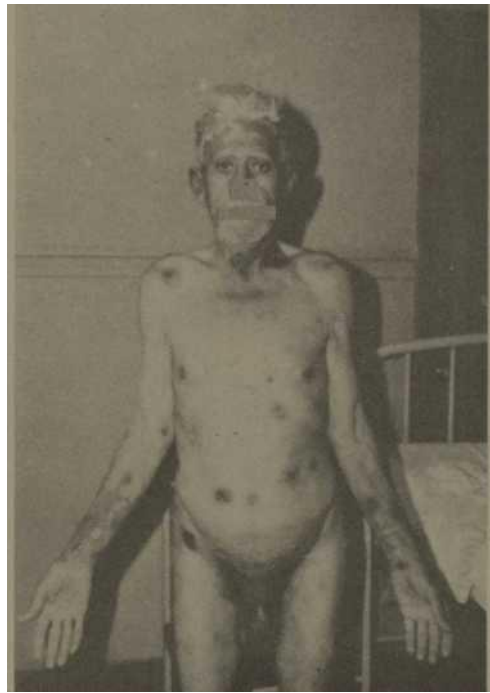
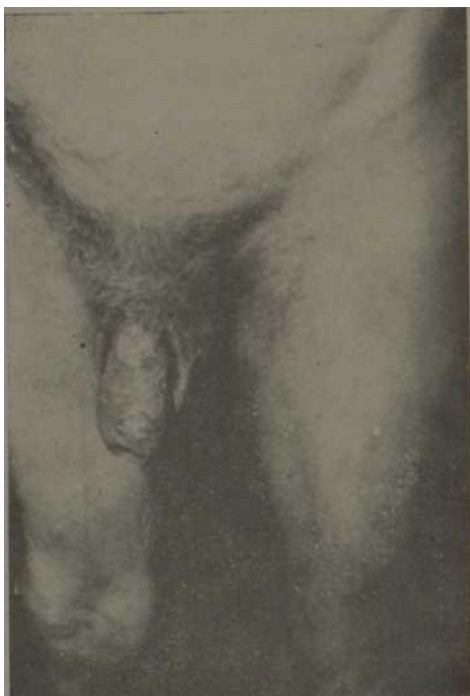
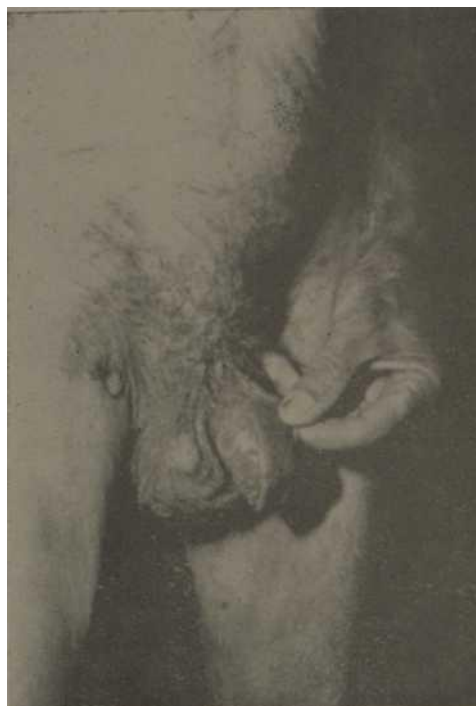Fig. 5



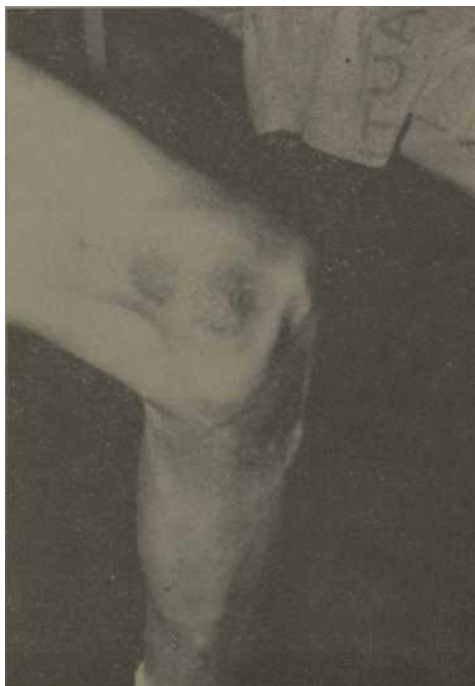*Figs. 4, 5 y 6.—Véase la generalización de las ampollas y su parecido con el Pénfigo Vulgar.*



*Fig. 7.—Obsérvese dos ampollas de gran tamaño en piel del prepucio.*



*Fig. 8.—Adíese dos ampollas en piel del escroto y una más en región inguinal.*



*Fig. 9.—Ampolla grande, flúcida, en región de la rodilla.*



y coproporfirina, así como, del porfobilinógeno.

Hacemos la observación que desde hace ocho a nueve años le comenzó la afección, o sea, a la edad de 59 años aproximadamente, siendo su primer brote con fiebre y delirio además de las ampollas en la piel que posteriormente se convertían en lesiones ulcerosas; recuperándose de esa afección en el término de nueve días. Después de este primer brote, dos años más tarde, nuevamente tiene otra crisis con iguales características a la anterior. Y un tercer brote, ahora, después de siete años y con un período asintomático durante ese tiempo, determina nuestro diagnóstico de porfiria cutánea tardía, teniendo en cuenta la edad del paciente, la historia de los brotes antes mencionados, así como la insuficiencia hepática referida y el hecho de que en estas dos ocasiones recientes de su ingreso en este Centro, ha determinado estos brotes la ingestión de compuestos sulfamidados, así como, la positividad de las pruebas de uroporfirina y coproporfirina, las cuales son negativas en las enfermedades antes mencionadas en el diagnóstico diferencial.

Posteriormente nuestro paciente es visto en consulta externa estando asintomático, indicándosele nuevamente análisis con los siguientes resultados: uroporfirina = negativo; porfobilinógeno = positivo confirmándose con ellos la porfiria hepática latente.

#### RESUMEN Y CONCLUSIONES

Basamos el diagnóstico de porfiria cutánea tardía o porfiria crónica hepato-cutánea tarda, en la aparición de la enfermedad en la edad del paciente, 59 años, con historia anterior de insuficiencia hepática, por las manifestaciones clínicas a nivel de la piel, por la positividad de las

pruebas de laboratorio : uroporfirina, coproporfirina y porfobilinógeno, así como, la aparición del brote después de la ingestión de compuestos sulfamidados y de la fotosensibilidad de la piel y formación de grandes ampollas y la evolución hacia la remisión de los síntomas cutáneos en un período corto de tiempo.

#### TRATAMIENTO

Las porfirias pueden dividirse en dos tipos generales: eritropoyéticas y hepáticas. Para los fines terapéuticos, las porfirias hepáticas pueden dividirse a su vez en: a) porfiria intermitente aguda, b) hepática cutánea, c) de tipo mixto y d) latente. Dado que los detalles exactos de los defectos bioquímicos observados en las porfirias no han sido completamente dilucidados, el tratamiento queda restringido en gran parte a medida de orden sintomático y a la profilaxis y eliminación de las complicaciones.

Porfiria intermitente aguda: El hígado es la causa de las anomalías químicas encontradas en la orina en este trastorno (excreción aumentada de ácido 8-aminovulínico y porfobilinógeno), pero los datos clínicos pueden explicarse todos sobre la base de las lesiones del sistema nervioso. La enfermedad puede aparecer como uno cualquiera de los numerosos síndromes y complicaciones diferentes. No existe un plan terapéutico definido que sea aplicable a todos los enfermos, y por lo tanto el tratamiento debe individuarse para los problemas específicos de cada enfermo. El tratamiento será estudiado de acuerdo con los síndromes y complicaciones específicos.

Una vez establecido el diagnóstico es de la mayor importancia explicar al enfermo que ciertos fármacos pueden de-

seneadenar brotes de la enfermedad. Bajo ningún concepto deben administrarse barbitúricos y griseofulvina (Fulvicin, Grifulvin, Grisactin). Esto excluye el uso de tiopental sódico (Pentbotal sódico para intervenciones quirúrgicas y odontológicas. Otros agentes que han provocado la aparición de ataques agudos de porfiria son: el sulfometano (Sulfonal), sulfoetilmetano (Trional), alilisopropilacetilurea (Sedonnid), los preparados de ergotina, eloroquina (Aralen fosfato), las sulfamidas y el alcohol.

*Porfiria Hepática Cutánea:* se evitarán los traumatismos de la piel y el calor, puesto que tienden a producir lesiones cutáneas. Se indica evitar la luz solar y el uso de las medidas protectoras tales como vestidos protectores y una crema preservadora para la piel, como la pomada de óxido de zinc f 20%). Debe evitarse el consumo de alcohol y se tratará la hepatopatía existente por los métodos habituales, con inclusión de una buena dieta y vitaminas. Puede ser de utilidad la administración de vitamina B<sub>12</sub> por vía intramuscular. Es una medida prudente prescindir de los barbitúricos en estos enfermos, puesto que algunos de ellos pueden presentar una porfiria "mixta".

*Porfirio, mixta:* Algunos enfermos presentan síntomas de porfiria intermitente aguda en un momento, y de porfiria hepática cutánea en otro, o bien pueden sufrir ambas formas de enfermedad simultáneamente. El tratamiento de este tipo comporta la aplicación de los principios descritos al hablar de ambos por separado.

*Porfiria latente:* deben estudiarse los parientes de los enfermos con porfiria hepática, con el fin de determinar si padecen una porfiria latente. Esta in

formación es importante para advertirles la necesidad de evitar los fármacos antes mencionados. Dado que las manifestaciones químicas y clínicas no aparecen por lo general hasta después de la pubertad, estos estudios han sido negativos en los niños que padecen el defecto genético de la porfiria aguda.<sup>5</sup>

#### SUMMARY

We base the diagnosis of tardive cutaneous porphyry or tardive hepatocutaneous chronic porphyry in the apparition of the disease, in the age of the patient (59 years), with an anterior history of hepatic failure, by clinical manifestations at skin level, by the positivity of the laboratory tests: uroporphyrin, coproporphyrin and porphobilinogen, as well as the occurrence of the outbreak after the ingestion of sulpliamide compounds and the photosensitivity of the skin and the formation of big ampoules and the evolution up to the remission of the cutaneous symptoms in a short length of time.

#### RESUME

Nous basons le diagnostic de porphyrie cutanée ou porphyrie chronique hepatocutanée tardive, dans l'apparition de la maladie, dans l'âge du patient (59 ans), avec une histoire antérieure d'insuffisance hépatique, par les manifestations cliniques au niveau de la peau, par la positivité des preuves de laboratoire: uroporphyrine, coproporphyrine et porphobilinogène, ainsi que par l'apparition du pousse après l'ingestion des composés sulfamidés et de la photosensitivité de la peau et la formation des grandes ampoules et l'évolution jusqu'à la rémission des symptômes cutanés dans une courte période de temps.

#### BIBLIOGRAFIA

- Alfonso Armentelos, José*: Necrólisis epidémica tóxica, pág. 11-12, 15, Vol. I No. 3, Revista Cubana de Medicina. Pub. Consejo Científico Minist. Salud Pública. Mayo- junio, 1962.
1. —*Andrews, George Clinton, M. D., F.A.-C.P. y KerdellVegas, Francisco*: Enfermedades de la Piel. Tomo I, pág. 115-116. Coop. del Libro, Fed. Est. Universitaria. Imp. Nac. de Cuba, 1961.
  2. —*Arguelles Casals, Darío*: Introducción a la Dermatología, pág. 38-39, 41-42. Centro Nac. de Inf. de Ciencias Médicas, 1966.
  1. *Domarus. A. V. y Farreras Valenli, Pedro*: Medicina Interna, Tomo II. pág. 1324-1326, Edic. Revolucionaria, La Habana, 1966.
  5. —*Howard F.; Conn. M. D.*: Terapéutica 1965, pág. 389, 391-392, Edición Revolucionaria. La Habana, 1966.
  6. —*PardoCastelló, V.*: Dermatología y Sifilología, pág. 303, 914-915, Cultural. S. A., La Habana, 1953.

# GLOSARIO DE TERMINOS MEDICOS



El Centro Nacional de Información de Ciencias Médicas, a través de las ediciones de Ciencia y Técnica del Instituto del Libro, ha publicado un nuevo

## GLOSARIO DE TERMINOS MEDICOS

—inglés-español—

que agrupa un aproximado de 14,000 vocablos de ciencias médicas y afines, así como giros y expresiones del idioma inglés, cuyo empleo es habitual en publicaciones de esta índole.

La obra brinda a médicos, biólogos, estomatólogos, farmacéuticos, técnicos medios, traductores y estudiantes que confrontan dificultades con el idioma inglés, un valioso instrumento de consulta y de trabajo.

Aquellas personas interesadas en la obtención de este glosario podrán dirigir su solicitud al Instituto del Libro.