

Variaciones anatómicas del canal inguinal encontradas durante una intervención quirúrgica

Anatomical Variations of the Inguinal Canal Found During Surgery

Royland Bejerano-Durán^{1*} <https://orcid.org/0000-0002-6333-5743>

¹Facultad de Ciencias Médicas 10 de Octubre. La Habana, Cuba.

*Autor para la correspondencia: roylandbejerano@gmail.com

Recibido: 12/03/2024

Aceptado: 01/04/2024

Se presentó un paciente masculino de 62 años de edad, de piel blanca con antecedentes patológicos personales aparentes, el cual fue operado en cirugía menor ambulatoria de hernia inguinal izquierda, durante la intervención quirúrgica se encontraron variaciones anatómicas poco frecuentes (fig. 1 A, B, C).

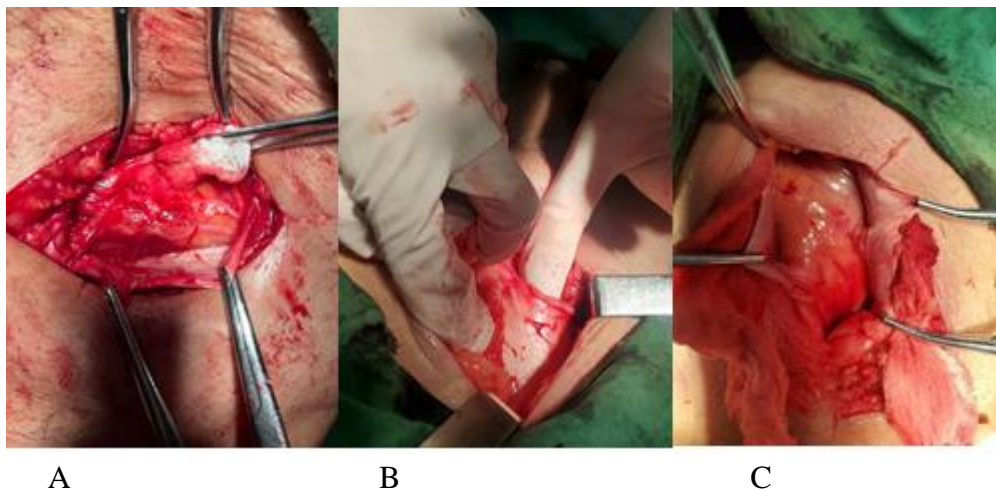


Fig. 1- Variaciones anatómicas encontradas durante la intervención quirúrgica. **A)** Duplicación del nervio ilioinguinal. **B)-** Anillo inguinal superficial alto. **C)-** Ausencia del nervio ilioinguinal bajo la aponeurosis del músculo oblicuo externo.

Conflicto de intereses

El autor declara que no existe conflicto de intereses.

