

Artritis mutilante como forma clínica en artropatía psoriásica

Arthritis Mutilans as a Clinical Form in Psoriatic Arthropathy

Nelsa Casas Figueredo^{1*} <https://orcid.org/0000-0002-5608-2776>

Martha Leticia Álvarez Díaz¹ <https://orcid.org/0000-0003-4085-6068>

Orlando Antonio Cruz Cárcamo¹ <https://orcid.org/0000-0001-9014-2413>

¹Universidad de Ciencias Médicas. Hospital Docente Clínico-Quirúrgico “Hermanos Ameijeiras”. La Habana, Cuba.

* Autor para la correspondencia: nelsa.casas@infomed.sld.cu

Recibido: 19/05/2023

Aceptado: 07/06/2023

Se presenta en las imágenes una artritis psoriásica grave y deformante. Aproximadamente el 5 % de las personas con artritis psoriásica tienen este tipo de artritis. La artritis psoriásica mutilante por lo general afecta las manos y los pies. También puede causar dolor en el cuello y la espalda baja (fig. 1 y 2).

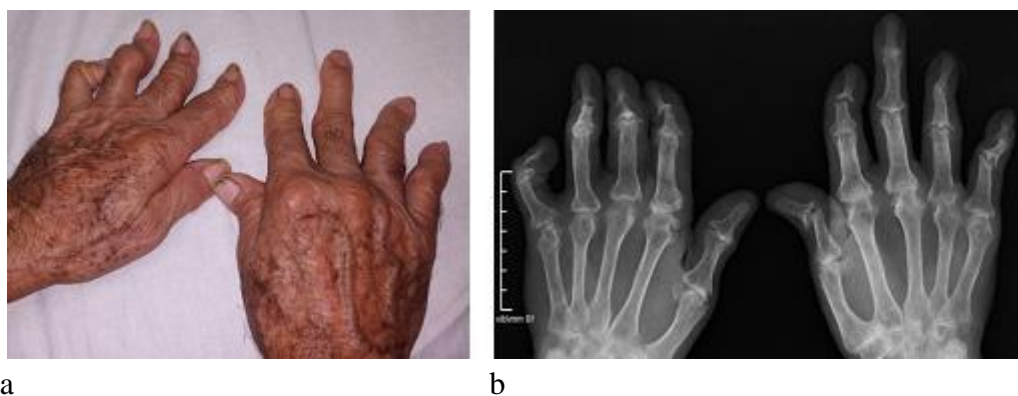

Fig. 1 - Artritis mutilante de ambas manos.

a) Artritis con dedos en telescopio, resultado de osteolisis grave.

b) Cambios destructivos graves, presencia de erosiones múltiples con adelgazamiento de las falanges distales y deformidades en “lápiz en copa”.

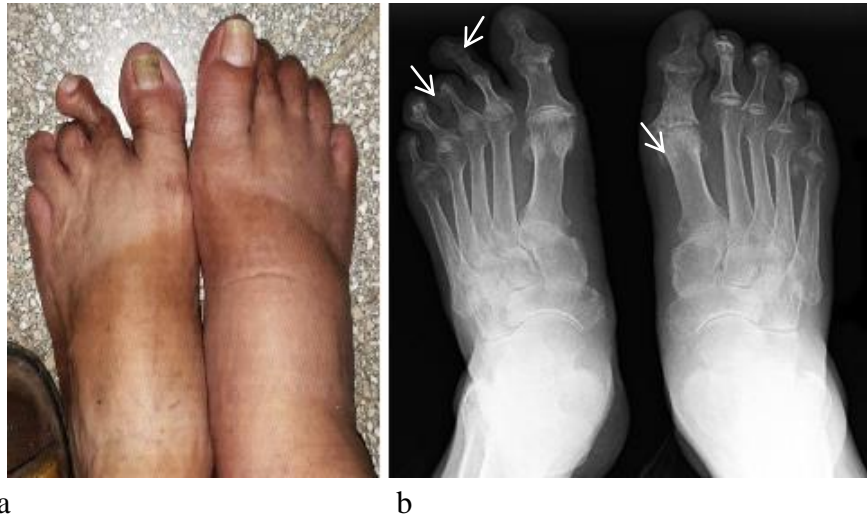


Fig. 2 - Destrucción y deformidad ósea en ambos pies.

- a) Dactilitis del primer dedo, onicopatía asociada con acortamiento del segundo y tercer dedo del pie izquierdo. Tumefacción difusa a nivel del metatarso derecho.
- b) Se aprecia una reabsorción de los penachos de las falanges distales del segundo y el tercer dedo del pie izquierdo. Presencia de erosiones y de proliferación ósea a nivel del primer dedo del pie derecho.

Conflicto de intereses

Los autores declaran que no existe conflicto de intereses.