

Interposición hepatodiafrágica del colon

Hepatodiaphragmatic Interposition of the Colon

Cosme Manuel Cand Huerta^{1*} <https://orcid.org/0000-0001-5159-8418>

Mónica Ruiz Carmenaty¹ <https://orcid.org/0000-0002-8843-8159>

¹Hospital Clínico Quirúrgico Docente “Hermanos Ameijeiras”. La Habana, Cuba.

* Autor para la correspondencia: ahudricandsegredo@gmail.com

Recibido: 04/04/2023

Aceptado: 13/04/2023

Hombre de 72 años con antecedentes de diabetes *mellitus* tipo 2 y sustitución protésica de cadera derecha hace dos años, que ingresó por dolor localizado en región posterolateral del miembro inferior derecho y dificultad para deambular.

El examen físico mostró mucosas hipocoloreadas, abdomen depresible e indoloro con borramiento de la submatidez hepática normal e impotencia funcional con calor y dolor en la articulación coxofemoral. La radiografía del tórax (figura A) reveló un hemidiafragma derecho elevado y el colon transverso estaba interpuesto entre el hígado y el diafragma. Esta anomalía anatómica es conocida como el signo de Chilaiditi y puede conducir a un diagnóstico falso positivo de neumoperitoneo (figura B de archivo). El signo de Chilaiditi se debe casi siempre a la interposición del colon transverso, aunque puede ser intestino delgado. Cuando se asocia al dolor abdominal, la entidad recibe el nombre de síndrome de Chilaiditi.

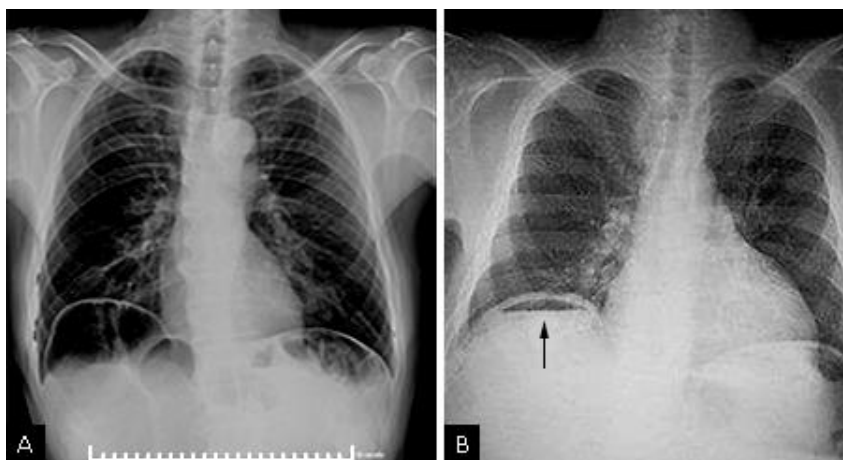


Fig. A) Hemidiafragma derecho elevado y el colon transverso estaba interpuesto entre el hígado y el diafragma.

B) Esta anomalía anatómica es conocida como el signo de Chilaiditi.

Conflicto de intereses

Los autores declaran que no existe conflicto de intereses.