

Accidente isquémico transitorio secundario a embolismo paradójico Transient Ischemic Attack Secondary to Paradoxical Embolism

Diego Gerardo Prado Molina^{1*} <https://orcid.org/0000-0002-5402-8856>

Juan Pablo Lenis González² <https://orcid.org/0000-0001-9004-475X>

Paula Andrea Fernández Uribe³ <https://orcid.org/0000-0003-4078-2011>

Isabella Marulanda Jurado⁴ <https://orcid.org/0000-0002-2127-9616>

Luis Felipe Cortez Sanabria² <https://orcid.org/0000-0002-7735-1496>

Juan Santiago Serna-Trejos⁶ <https://orcid.org/0000-0002-3140-8995>

¹Universidad Libre. Cali, Colombia.

²Hospital Carlos Holmes Trujillo. Cali, Colombia.

³Universidad Libre. Cali, Colombia.

⁴Instituto de Pervención Social. Cali, Colombia.

⁶Instituto Nacional de Salud, Bogotá, Colombia.

* Autor para la correspondencia: diegerpra97@hotmail.com

RESUMEN

Se presentó el caso clínico de un paciente de 46 años con antecedente de hipertensión arterial como único factor de riesgo cardiovascular conocido. Atendido en una institución médica de Santiago de Cali por hallazgos de disartria, hemiparesia derecha y desviación de la comisura labial ipsilateral. Mediante estudios de neuroimagen se documentó la presencia de múltiples focos isquémicos agudos a nivel cortical y subcortical derecho que se relacionan con cambios isquémicos crónicos por microangiopatía. Dentro de la valoración etiológica, se observó un defecto del septo interauricular de tipo *Ostium secundum*. Posteriormente el paciente presentó recuperación neurológica completa en las primeras 24 h, por lo que se diagnóstica un accidente cerebrovascular isquémico transitorio secundario a un embolismo paradójico. Con la presentación de este caso se busca exponer una patología que aún en la actualidad representa un reto diagnóstico para el personal asistencial médico.

Palabras clave: defecto del septo interauricular; embolismo paradójico; accidente isquémico.

ABSTRACT

We report the clinical case of a 46-year-old patient with history of hypertension as the only known cardiovascular risk factor. He was treated at a medical institution in Santiago de Cali for findings of dysarthria, right hemiparesis and deviation of the ipsilateral labial commissure. Neuroimaging studies documented the presence of multiple acute ischemic foci at the right cortical and subcortical level that are related to chronic ischemic changes due to microangiopathy. Within the etiological evaluation, an ostium secundum type interatrial septal defect was observed. The patient subsequently showed complete neurological recovery in the first 24 hours, so a transient ischemic stroke secondary to a paradoxical embolism was diagnosed. The report of this case seeks to expose a pathology that still currently represents a diagnostic challenge for medical care personnel.

Keywords: atrial septal defect, paradoxical embolism, ischemic attack.

Recibido: 12/03/2023

Aceptado: 19/06/2023

Introducción

El embolismo paradójico fue descrito por primera vez en 1877 por Cohnheim, el cual hizo referencia a un fenómeno clínico de tromboembolismo, que se origina en la vasculatura venosa y atraviesa a través de un *shunt* intracardíaco o pulmonar hacia la circulación sistémica, siendo el foramen oval persistente (FOP) la derivación intracardíaca más frecuentemente asociada.^(1,2,3)

Actualmente, se desconoce la incidencia verdadera de esta entidad, dado que el diagnóstico clínico de embolia paradójica comprobada o inminente continúa siendo difícil, por lo que es un diagnóstico presuntivo en la mayoría de casos.⁽¹⁾ Depende del sitio de embolización, las manifestaciones clínicas pueden variar desde déficits neurológicos relacionados con accidentes cerebrovasculares (ACV) de origen isquémico hasta dolor torácico y cambios electrocardiográficos indicativos de infarto agudo de miocardio (IAM), dolor abdominal secundario a isquemia gastrointestinal, dolor lumbar y hematuria por infarto renal, o finalmente, extremidades frías con pulsos débiles asociado a oclusión arterial periférica.^(3,4)

El ACV representa el 10 % de todas las muertes a nivel mundial y conduce a una discapacidad a largo plazo. El ACV de tipo isquémico es el más frecuente, y hasta

un tercio de estos no tienen una causa conocida, denominados ACV criptogénicos.⁽⁵⁾

Se presentó el caso de un paciente con diagnóstico de embolismo paradójico como desencadenante de ACV de tipo isquémico transitorio, se evidenció la presencia de un defecto interauricular tipo *ostium secundum* como causa principal de múltiples lesiones isquémicas agudas y crónicas, identificadas a partir de los estudios imagenológicos.

Presentación de caso

Se presentó un paciente masculino de 46 años con antecedente de hipertensión arterial (HTA) diagnosticada hace 10 años, en actual manejo con losartán 50 mg cada 12 h. Además, comenta ser consumidor de alcohol ocasional. Fue remitido desde otro centro hospitalario por cuadro clínico que interrumpe el sueño de manera súbita, consistente en cefalea intensa de tipo opresivo localizada en región frontal y catalogada en la escala análoga del dolor como 8/10 asociada a disartria, hemiparesia derecha y desviación de la comisura labial ipsilateral.

Al examen físico y neurológico de ingreso el paciente se encuentra alerta, orientado, colaborador (Glasgow 15/15) con cifras tensionales elevadas sin rangos de crisis (143/73 mmHg) y resto de signos vitales dentro de la normalidad. Se evidenció mejoría de la paresia de la extremidad inferior derecha, sin embargo, persiste con disminución de la fuerza en miembro superior derecho y parálisis facial menor, obteniendo un puntaje de la escala de NIHSS de 3 puntos (se desconoce puntuación previa).

Se le realizó paraclínicos de ingreso en los que destacan hemograma, uroanálisis, bioquímica básica y estudio de coagulación sin alteración evidente. También se le indicó serología de VIH y pruebas toxicológicas normales, además de electrocardiograma reportado con ritmo sinusal, frecuencia cardíaca de 87 latidos por min, eje normal, sin evidencia de alteraciones en el segmento ST. Se activa el código de *stroke* y de manera inmediata el paciente es llevado a escanografía de cerebro en la que no se evidencia presencia de sangrado activo ni zonas isquémicas recientes, sin embargo, se encuentran áreas de encefalomalacia frontotemporal y temporoparietal derechas.

En el momento, el paciente no tiene indicación clara para realización de trombólisis, por lo que se indica toma de resonancia magnética nuclear (RMN) de cerebro, se encontraron varios focos isquémicos agudos a nivel cortical y subcortical

frontoparietal, insular y occipital del lado derecho que podrían relacionarse con cambios isquémicos crónicos por microangiopatía (fig. 1).

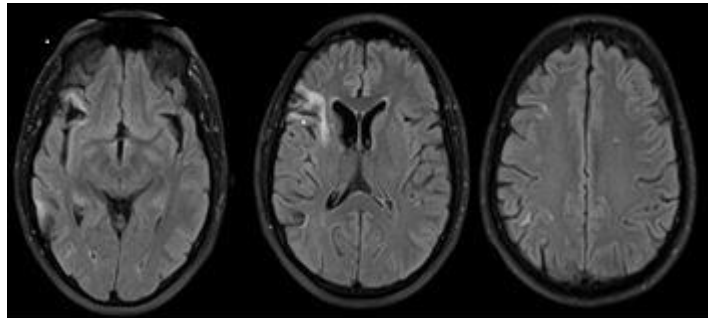


Fig. 1- RMN cerebral con diversos focos isquémicos agudos a nivel cortical y subcortical frontoparietal, insular y occipital del lado derecho.

Ecografía *doppler* de vasos de cuello reportado dentro de parámetros normales, y ecocardiograma transesofágico en el que se observa el *septum* interauricular con un defecto de continuidad y flujo principalmente de derecha a izquierda, por lo que puede corresponder a un *foramen* oval persistente (FOP) (fig. 2).

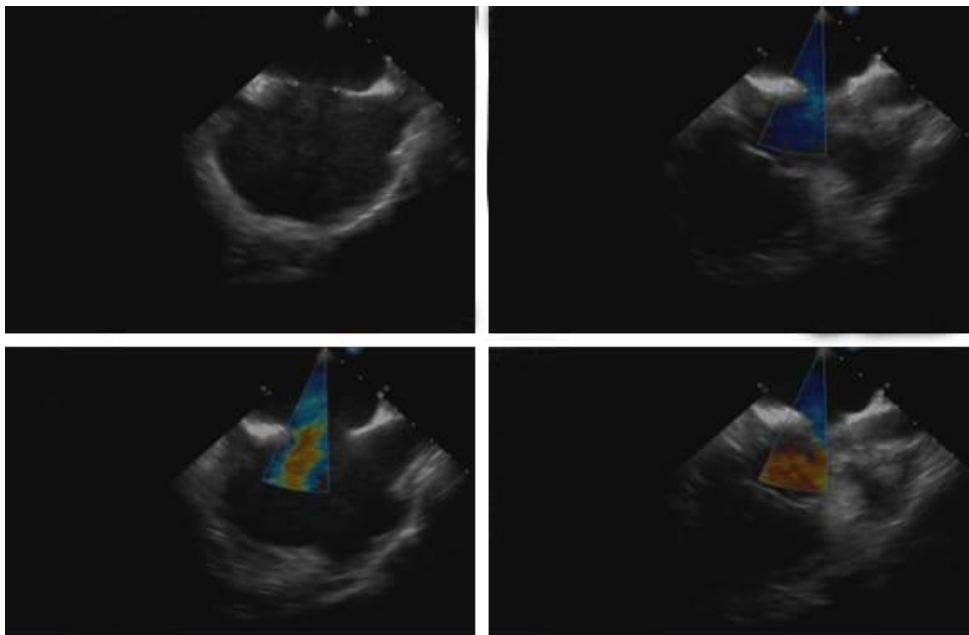


Fig.2- Ecocardiograma transesofágico que demuestra septum interauricular con defecto de continuidad y flujo correspondiente a FOP.

Con los resultados anteriormente descritos, el paciente es comentado con el Servicio de Hemodinamia y le realizan cateterismo cardíaco de manera exitosa. Posteriormente, es valorado por la junta cardioquirúrgica y el Servicio de

Neurología, con el fin de definir pertinencia de cierre de FOP con parche de pericardio, sin embargo, los especialistas en ese momento no tienen criterios para una programación inmediata, debido a alto riesgo de recidiva de ACV isquémico por requerimiento de circulación extracorpórea.

Por lo anterior expuesto, después de completar ocho días de hospitalización y teniendo en cuenta la estabilidad clínica del paciente, así como la resolución completa de cuadro neurológico, se otorga egreso hospitalario con indicación de cita control en cuatro semanas con neurología y cirugía cardiovascular, en el cual se definirá de manera definitiva la programación quirúrgica.

En el momento, el paciente mantiene manejo médico previamente instaurado para control de cifras tensionales, además de prevención secundaria con anticoagulación dual, ácido acetilsalicílico (ASA) y estatina.

Discusión

Se presentó el caso de un ACV transitorio en un paciente joven con antecedente de HTA como factor de riesgo principal, sin cardiopatías conocidas, y sin hallazgos destacables en el estudio vascular. Por ello, se realizó un estudio de *shunt* derecha-izquierda mediante ecocardiograma transesofágico (sensibilidad 86-100 % y especificidad 98-100 %).⁽⁶⁾

Este examen se realizó teniendo como principal sospecha un embolismo paradójico en el contexto de un ACV criptogénico. Por su parte, los diversos focos isquémicos agudos y crónicos evidenciados en la RMN de cerebro podrían indicar la presencia de embolismos paradójicos múltiples, situación no excepcional ya que ha sido descrita hasta en el 30 % de todos los casos reportados.⁽⁷⁾

Diversos estudios han documentado que el ACV constituye la manifestación clínica más frecuente en la embolia paradójica.⁽³⁾ Se ha logrado identificar una mayor prevalencia de ACV isquémico de apariencia embólica en pacientes con defectos intracardíacos como aneurismas del tabique auricular o FOP. Este último tiene una prevalencia aproximada del 25 % en la población general, por lo que es una variante anatómica frecuente. Aunque en la mayoría de los casos pasa inadvertido, tal como se puede evidenciar en el presente caso, puede causar eventos graves como ictus o incluso la muerte.⁽⁸⁾

Durante mucho tiempo se ha debatido si la presencia de un *shunt* como es el caso de un FOP en el contexto de un ACV criptogénico representan una verdadera relación causa-efecto.^(1,9) Estudios han demostrado que la embolia paradójica es biológicamente plausible a partir de informes de casos de trombos localizados

dentro de un FOP que posteriormente presentan la típica secuencia temporal de eventos que comienza con trombosis venosa seguida de embolia arterial.⁽¹⁾ Además de esto, un estudio prospectivo de casos y controles en el año 2007 demostró que la prevalencia de FOP fue significativamente mayor en pacientes con ACV criptogénico.^(10,11)

Windecker y otros⁽¹⁾ aseguran que la prevalencia de FOP aumenta más del doble entre los pacientes con ACV criptogénico en comparación con causas convencionales, y representa un factor de riesgo similar a la hipertensión arterial, la diabetes o la hipercolesterolemia.

Por ende, se ha establecido que en aquellos pacientes, especialmente menores de 60 años, que presenten un ACV isquémico de apariencia embólica en el contexto de un FOP con un *shunt* de derecha a izquierda sin otra fuente causal a pesar de la evaluación completa, la anomalía del septo interauricular debe ser considerada como la causa principal.^(12,13)

El diagnóstico definitivo del embolismo paradójico solo puede realizarse por necropsia o en aquellos casos inusuales en los que por medio del estudio ecocardiográfico se evidencie la presencia de un trombo que atraviesa el defecto septal.⁽²⁾

Para objetivar el proceso diagnóstico pueden tenerse en cuenta una serie de criterios: a) embolismo arterial sistémico en ausencia de fibrilación auricular de una fuente embolígena situada en las cavidades cardíacas izquierdas; b) cortocircuito derecha-izquierda a cualquier nivel; y c) trombosis venosa o embolismo pulmonar.⁽⁷⁾

Por su parte Windecker y otros,⁽¹⁾ comentan que el diagnóstico clínico puede ser realizado siempre y cuando se encuentre una fuente venosa de embolia, un defecto intracardíaco o una fístula pulmonar y una embolia arterial. Además de lo anterior, se admiten como posibles embolismos paradójicos a aquellos casos en los que se detecta un *foramen oval* permeable sin otra causa aparente.⁽⁷⁾

Las opciones terapéuticas para la prevención secundaria del accidente cerebrovascular asociado al FOP, incluyen agentes antitrombóticos y el cierre percutáneo del defecto, técnica no exenta de riesgos en la que se ha descrito una morbilidad relacionada del 10 %.⁽¹⁴⁾ Sin embargo, los datos de seguimiento a largo plazo del ensayo (*RESPECT*) y dos nuevos ensayos aleatorizados (*CLOSE* y *REDUCE*) demuestran mejores resultados, dado que la recurrencia anual de episodios neurológicos en pacientes jóvenes después de un embolismo paradójico con tratamiento médico es del 4 al 12 % mientras que, posterior al cierre percutáneo se han conseguido tasas de recurrencia del 2 % por año.^(13,15)

Saver y otros⁽²⁾ y Mojadidi y otros⁽⁴⁾ en el año 2018 concluyeron que la intervención quirúrgica debe ser considerada la opción más eficaz y segura hasta el momento

Se concluye que el personal sanitario debe reconocer al embolismo paradójico como una entidad clínica que se debe sospechar entre pacientes con defectos septales interauriculares como FOP, ya que estos pueden representar efectos en la salud indeseables, comprometiendo de manera significativa la calidad de vida de los afectados, incluso puede desencadenar en la muerte.

En la actualidad, este diagnóstico continúa representando un desafío para el personal asistencial médico, quienes deben conocer esta inusual presentación patológica y tener un alto índice de sospecha. También se debe reconocer el cierre percutáneo del defecto intracardíaco como una opción eficaz para la prevención secundaria.

Referencias bibliográficas

1. Windecker S, Stortecky S, Meier B. Paradoxical Embolism. *J Am Coll Cardiol*. 2014 [acceso 11/02/2023];64(4):403-15. Disponible en: <https://pubmed.ncbi.nlm.nih.gov/25060377/>
2. Saver JL, Kent DM, Ruthazer R, Furlan AJ, Reisman M, Carroll JD, *et al*. Risk of Paradoxical Embolism (RoPE)–Estimated Attributable Fraction Correlates With the Benefit of Patent Foramen Ovale Closure. *Rev Stroke*. 2020;51(10):3119-23. DOI: <https://www.ahajournals.org/doi/10.1161/STROKEAHA.120.029350>
3. Aubry P, Demian H, Brochet E, Juliard JM. Embolie paradoxale: mythe ou réalité? *Ann Cardiol Angeiol (Paris)*. 2017 [acceso 11/02/2023];66(6):433–40. Disponible en: <https://www.sciencedirect.com/science/article/abs/pii/S0003392817301415>
4. Mojadidi MK, Zaman MO, Elgendy IY, Mahmoud AN, Patel NK, Agarwal N, *et al*. Cryptogenic Stroke and Patent Foramen Ovale. *J Am Coll Cardiol*. 2018 [acceso];71(9):1035-43. Disponible en: <https://pubmed.ncbi.nlm.nih.gov/29495983/>
5. Kamel H, Merkler AE, Iadecola C, Gupta A, Navi BB. Tailoring the Approach to Embolic Stroke of Undetermined Source. *JAMA Neurol*. 2019 [acceso 11/02/2023];76(7):855. Disponible en: <https://pubmed.ncbi.nlm.nih.gov/30958521/>
6. Ballvé Martín A, Boned S, Rubiera del Fueyo M. Complicación trombótica de neumonía grave por COVID-19: ictus por embolismo paradójico atípico. *Rev Neurol*. 2020 [acceso 11/02/2023];71(5):186. Disponible en: <https://neurologia.com/articulo/2020317>
7. Guevara-Silva E, Castro-Suarez S, Caparó-Zamalloa C, Cortez-Escalante J, Meza-Vega M. Características clínicas y respuesta al recambio plasmático terapéutico en los pacientes con síndrome de Guillain Barré. *Rev Peru Med Exp Salud Publica*.

- 2021 [acceso 11/02/2023];38(1):89-94. Disponible en: <https://www.scielo.org/article/rpmesp/2021.v38n1/89-94/es/>
8. Madhkour R, Meier B. Ictus criptogénico con un foramen oval permeable: ¿cuándo se debe cerrar? Rev Esp Cardiol. [acceso 11/02/2023]72(5):369-72. Disponible en: <https://www.revespcardiol.org/es-ictus-criptogenico-con-un-foramen-articulo-S0300893218306274>
9. Hernández G, Alfaro T. Foramen oval permeable y embolismo paradójico en ictus isquémico de un paciente joven. rev méd de costa rica y centroamérica LXXV. 2018 [acceso 11/02/2023];6:61-6. Disponible en: <https://www.medigraphic.com/pdfs/revmedcoscen/rmc-2018/rmc18626b.pdf>
10. Saver JL, Mattle HP, Thaler D. Patent Foramen Ovale Closure Versus Medical Therapy for Cryptogenic Ischemic Stroke. Rev Stroke. 2018 [acceso 11/02/2023];49(6):1541-8. Disponible en: <https://pubmed.ncbi.nlm.nih.gov/29760277/>
11. Patti G, Pelliccia F, Gaudio C, Greco C. Meta-Analysis of Net Long-Term Benefit of Different Therapeutic Strategies in Patients With Cryptogenic Stroke and Patent Foramen Ovale. Am J Cardiol. 2015 [acceso 11/02/2023];115(6):837-43. Disponible en: <https://pubmed.ncbi.nlm.nih.gov/25620037/>
12. Olivencia L, Soto JM, Martín de la Fuente P. Embolismo paradójico a través de foramen oval permeable coincidente con embolismo pulmonar. Med Intensiva. 2012 [acceso 11/02/2023];36(6):450-1. Disponible en: https://scielo.isciii.es/pdf/medinte/v36n6/carta_cientifica4.pdf
13. Miranda B, Fonseca AC, Ferro JM. Patent foramen ovale and stroke. J Neurol. 2018 [acceso 11/02/2023];265(8):1943-9. Disponible en: <https://pubmed.ncbi.nlm.nih.gov/29680895/>
14. Rodríguez L, Ameriso S. Embolic stroke of unknown source. ESUS, a new concept. Rev arg Hemato. 2018 [acceso 11/02/2023];22:177-82. Disponible en: https://sah.org.ar/revistasah/resumen_ingles.asp?id=1365
15. Aguado-Agudo M, Rodríguez-Sanz J, Martín-Biel L, Isabel Ezpeleta-Sobrevía M, Gómez-Miranda R. Foramen Oval Permeable y Embolismo Paradójico: Una Combinación Peligrosa. A Propósito de Un Caso Reporte de Caso. Revista de Medicina Clínica. 2023 [acceso 11/02/2023];7(1). Disponible en: <https://medicinaclinica.org/index.php/rmc/article/view/466>

Conflicto de intereses

Los autores declaran que no existe conflicto de intereses.