

Diagnóstico radiográfico de los aneurismas disecantes de la aorta

Por los Dres.:

ROLANDO PEREIRAS,* LUIS R. LLERENA**

Pereira, R. et al. *Diagnóstico radiográfico de los aneurismas disecantes de la aorta*. Rev. Cub. Med. 13 : 3, 1974.

Se describen las características anatomopatológicas del aneurisma disecante de la aorta, así como la clasificación, más moderna y aceptada, que se considera, comprende tres tipos. Se señalan los signos más importantes en los estudios simple y contrastado, que es el de más valor para un correcto diagnóstico del aneurisma disecante, siendo la aortografía retrógrada, por el método de Seldinger, el ideal del diagnóstico radiográfico. Se describe la técnica de este método. Se recomienda que el diagnóstico de aneurisma disecante se tenga en cuenta, no sólo en casos de gravedad extrema, sino en pacientes ambulatorios sin sintomatología tan alarmante.

Hasta hace relativamente pocos años, el diagnóstico de aneurisma disecante de la aorta era eminentemente clínico, y muchas veces resultaba un hallazgo o sorpresa patológica.

El desarrollo de modernas técnicas radiográficas permite hoy en día el diagnóstico "in vivo" de los aneurismas, y ha revelado además que aún cuando su pronóstico sigue siendo sombrío, hay pacientes que los toleran durante muchos meses o años.²⁷⁵⁶

El término aneurisma disecante es inadecuado, sin embargo, ha sido sancionado por el uso y así otros que aclaran más su patogenia o sus características anatomopatológicas, como: medionecrosis quística, ruptura espontánea de la aorta, hematoma

primitivo de la pared aórtica, etc., no han logrado sustituir el término que debemos a *Laennec*.

Se trata de un hematoma intramural de la aorta, ocasionado por una disección de sus tunicas por la corriente sanguínea que se infiltra en la capa media a partir de una ruptura de la íntima; muchas veces de causa desconocida y que casi siempre se produce en la aorta ascendente, inmediatamente por encima de las válvulas sigmoideas o en la aorta descendente en la vecindad de la emergencia de la subclavia izquierda.

CLASIFICACION

La clasificación más moderna y aceptada es la de *De Bakey*- que considera tres tipos:

Tipo 1:

El aneurisma disecante comienza con una ruptura de la íntima en la aorta ascendente, y el proceso se extiende a una distancia variable, usualmente a todo lo

* Profesor de la Universidad de La Habana. J' Servicio de radiología del hospital "Comandante Manuel Fajardo".

** Instructor de Radiología, radiólogo especialista hospital "Comandante Manuel Fajardo". Zapata y D. Vedado. Habana.

largo de la aorta incluyendo a veces sus ramas principales.

Es frecuente que este tipo se asocie a insuficiencia aórtica por dilatación del anillo en (pie se insertan las válvulas sigmoideas.

Tipo II:

En este caso la ruptura radica en el mismo sitio al tipo 1, pero la disección sólo afecta la aorta ascendente, adoptando un aspecto similar a los verdaderos aneurismas fusiformes. Puede acompañarse de insuficiencia aórtica por el mismo mecanismo que en el caso anterior.

Tipo III:

Aquí la disección comienza en una ruptura de la íntima inmediatamente después de la emergencia de la subclavia izquierda, pudiéndose limitar a la aorta torácica o alcanzar a toda la aorta abdominal incluyendo sus ramas principales.

DIAGNOSTICO RADIOGRAFICO

En el estudio simple son de valor los siguientes signos:

1. Cambios de configuración de la aorta en radiografías sucesivas en cortos períodos de tiempo.⁴⁷
2. Si no hay calcificaciones a veces puede llamar la atención la gran dilatación de la aorta. I Fig. 1).
3. Si no hay calcificaciones de la íntima se aprecia engrasamiento de la pared arterial.³¹
5. Puede verse un "abombamiento" localizado⁴⁸ del arco aórtico (Fig. 2).
6. Asimetría manifiesta en el calibre de la aorta,^{3,4} a veces la aorta ascendente tiene mucho más calibre que la descendente (Fig. 3).

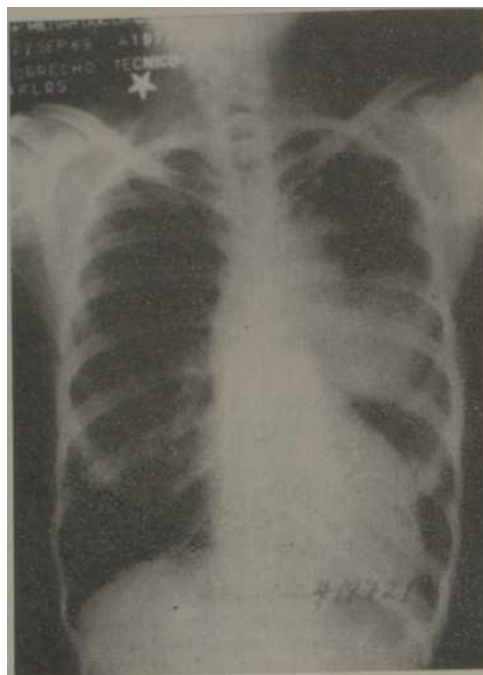


Fig. 1.—Radiografía simple. Aorta ensanchada sin calcificaciones. La imagen "en botón del cayado" tiende a desaparecer. Condensación seu-dotumoral en el hemitórax izquierdo que corresponde a un hematoma por ruptura del aneurisma (comprobado por necropsia).

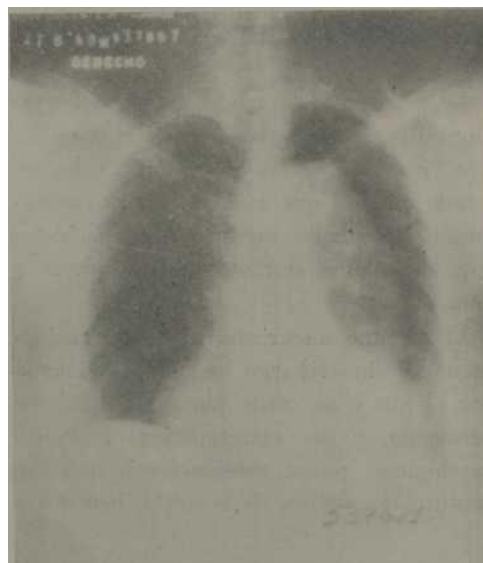


Fig. 2.—Radiografía simple. Aorta dilatada sobre toda la porción descendente con "abombamiento" circunscrito.

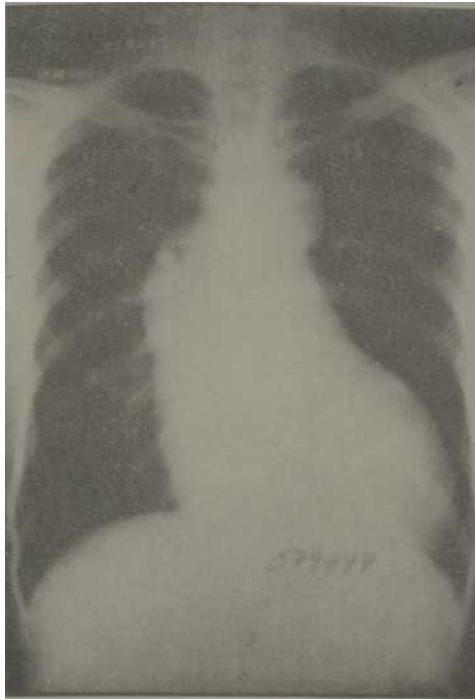


Fig. 3.—Radiografía simple. Gran dilatación de la aorta ascendente.

7. Cambios mediastínicos y pulmonares. A veces imagen pseudotumoral (Fig. 1).

Sin embargo, en el estudio contrastado es el de más valor en el diagnóstico del aneurisma disecante.

El angiocardiograma es más inocuo para el paciente y todavía es el método más recomendado por muchos autores, sin embargo la aortografía retrógrada por el método de Seldinger constituye el ideal del diagnóstico radiográfico.

El catéter debe pasarse preferentemente por la arteria axilar derecha y el contraste inyectarse inmediatamente por encima del plano valvular aórtico.

Los signos más importantes son:

1. Distorsión y estenosis de la verdadera luz arterial,^{3,4,8} que es comprimida y desplazada por el hematoma intramural (Fig. 4).

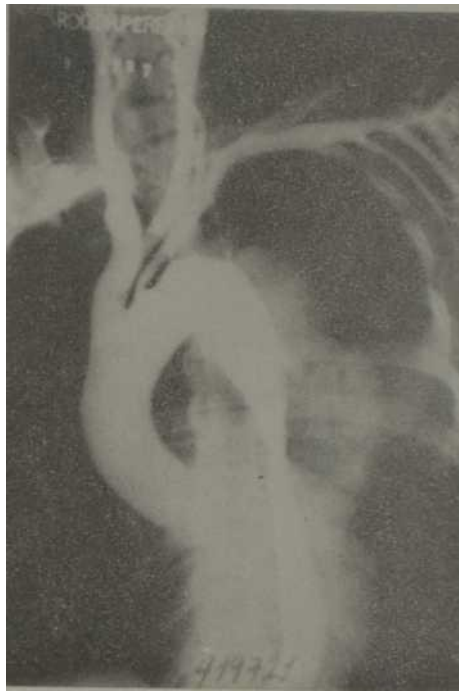

Fig. 4.—Aortografía torácica. La verdadera luz arterial está estenosada, comprimida y distorsionada por el aneurisma. Nótese que aparecen opacificadas pocas arterias intercostales en el sitio de la disección (el mismo caso de la Fig. 11).

2. Casi siempre las dos columnas se opacifican en forma asimétrica. Primero suele llenarse la verdadera luz arterial, y más tarde el hematoma intraparietal (Fig. 5), que en la mayor parte de los casos ocupa una situación posterior y externa con respecto a la verdadera luz, por lo que la arteria renal izquierda y la ilio-femoral si están incluidas en la disección se opacifican tardíamente^{3,4,5,11*} y están alimentadas por el hematoma (Figs. 7 y 8).
3. Si el contraste penetra en el canal intraparietal, se pueden llenar las dos columnas simultáneamente: Una que corresponde a la verdadera luz arterial y la otra el hematoma intramural. A veces es posible visualizar un defecto de lleno lineal que repre-

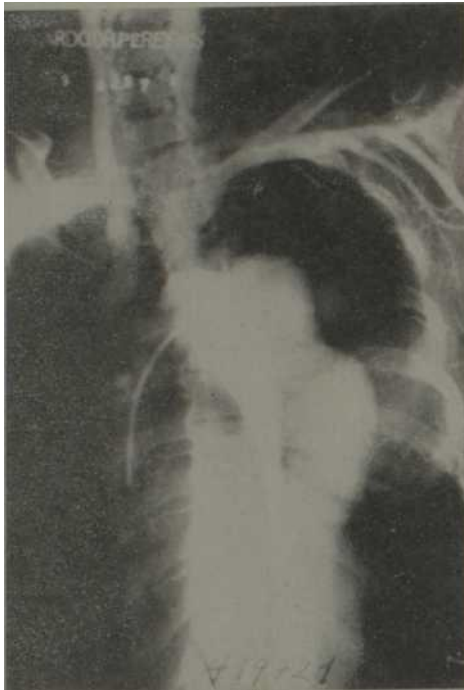

Fig. 5.—El mismo caso anterior. Radiografía 7,5 segundos más tarde. El contraste ha abandonado la aorta ascendente y es bien evidente la falsa luz.

senta la íntima del vaso (Fig. 6) que las separa.⁴⁵¹¹

4. A veces, al introducir el catéter, lo hacemos puncionando una arteria disecada y esto es una de las mayores críticas que se le hacen a este método de diagnóstico; cuando así sucede la progresión del catéter se hace con extrema dificultad (Fig. 9). El Angiografista aun sin mucha experiencia se percata de ello y en estos casos dehen hacerse inyecciones manuales con poca cantidad de contraste. La permanencia “persistente” del contraste en la falsa luz es otro signo radiográfico, así como la imagen “en pico” (Fig. 11) en el sitio de la ruptura de la íntima.

4. r. li. r

5. La proximidad del catéter a la con-

Fig. 7.—Aortografía Abdominal. La luz verdadera está estenosada y comprimida. La arteria renal derecha emerge de la verdadera luz.

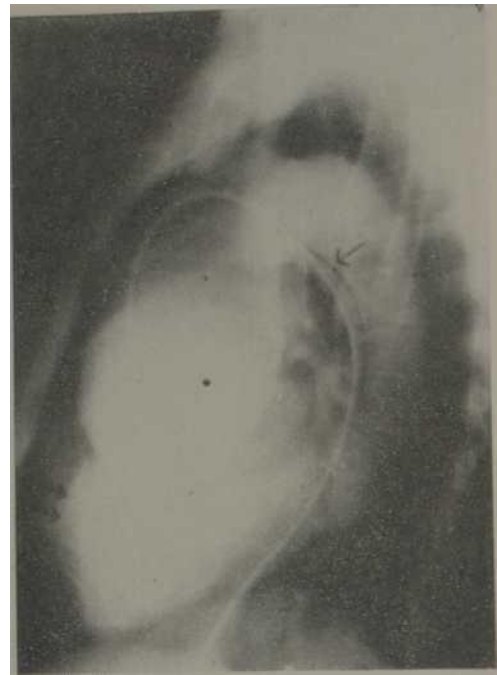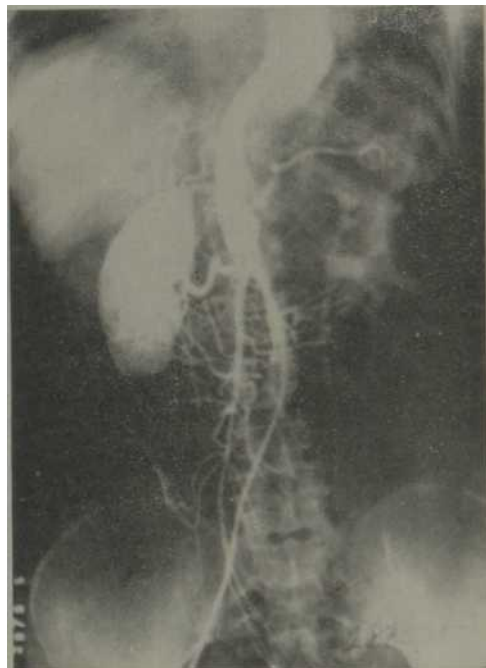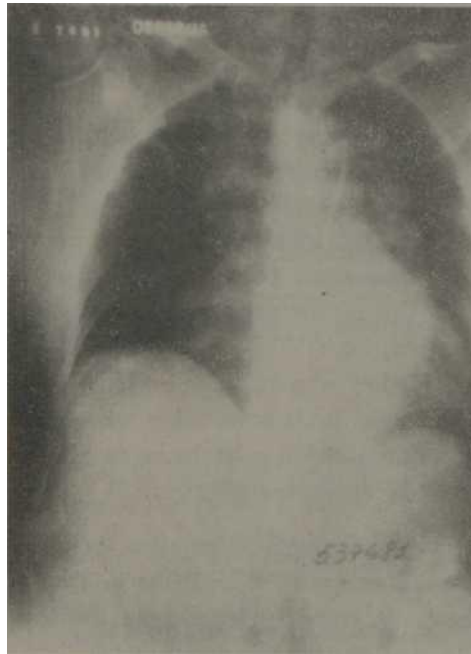


Fig. 6.—Aortografía torácica en proyección lateral (el mismo caso de la Fig. 3). Enfermedad ile Marión Medionecrosis Quística. Aorta ascendente muy dilatada. Opacificación simultánea de la luz verdadera y falsa, separadas por la íntima. Defecto de lleno lineal (una flecha). Insuficiencia aórtica (doble flecha).



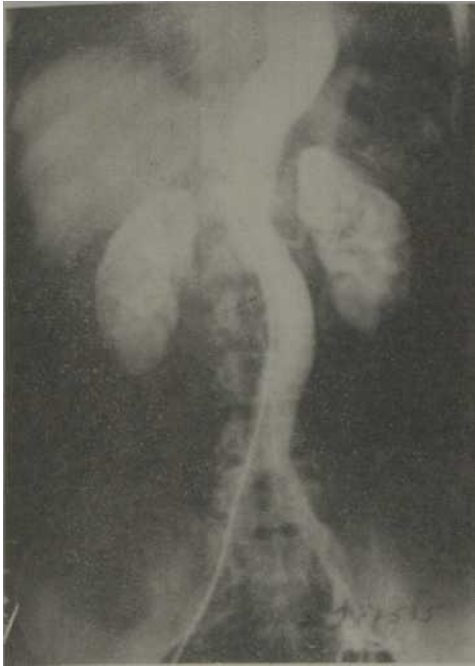

Fig. H.—El mismo caso de la Fig. 7. Radiografía hecha inmediatamente después (cambio manual). Se opacifica la falsa luz emergiendo tardíamente de ella la arteria renal izquierda.
Fig 9. Radiografía simple con catéter en aorta torácica



pasado por la femoral. El catéter progresaba con dificultad y se hizo estudio simple sin inyección de contraste. No se retira el catéter.

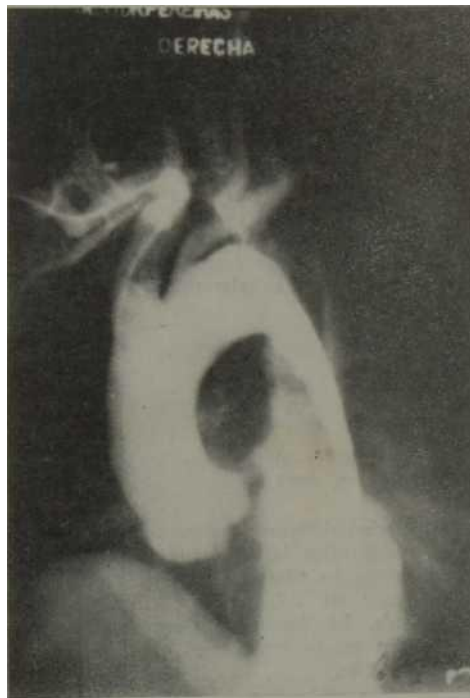

Fig. 10.—El mismo caso de la Fig. 9. Se pasa otro catéter por la axilar derecha y se comprueba la verdadera luz arterial comprimida y rechazada por el hematoma intraparietal.

vexidad de la aorta inniediataniente antes de hacer la inyección, es otro signo de valor sobre todo en los aneurismas "curados". La distancia del catéter a la pared aórtica no debe exceder 4 mm.

6. La dilatación del anillo de inserción de las sigmoideas aórticas en los tipos 1 y 2 (Fig. 6), también puede demostrarse por este método de diagnóstico.^{173/45707}
7. Pobre o nula visualización de las ramas de la aorta sobre todo de las intercostales y lumbares en el sitio del aneurisma (Fig. 4).

El planteamiento diagnóstico de aneurisma disecante no debe limitarse a aquellos casos graves, prácticamente moribundos, sino que también hay que tenerlo en cuenta y explorar pacientes ambulatorios con sintomatología no tan alarmante, ya que a veces su diagnóstico ha resultado un "hallazgo" radiográfico.

SUMMARY

Pereiras, R. et al. *Radiographical diagnosis of aortic dissecting aneurysms*. Rev. Culi. Med. 13: 3, 1974.

The anatomicopathological characteristics of the aorta dissecting aneurysm, as well as its most modern and accepted classification comprising three different types, are described. Most important signs found by simple and contrast studies, the latter of which is considered the most valuable for a correct diagnosis of dissecting aneurysm, are pointed out. The technique of Seldinger's method, considered the ideal one for the radiographical diagnosis of this entity, is described. It is recommended that the diagnosis of dissecting aneurysm be taken into account not only in cases of extreme severity, but also in the case of ambulatory patients not presenting such an alarming symptomatology.

RESUME

Pereiras, R. et al. *Diagnosis radiographique des aneurismes disséquants de l'aorte*. Rev. Culi. Med. 13: 3, 1974.

Les caractéristiques anatomiopathologiques de l'anévrisme disséquant de l'aorte sont décrites. La classification la plus moderne comprend trois types. On signale les signes les plus importants dans les études simples et contrastées. L'aortherographie rétrograde par la méthode de Seldinger est utilisée dans le diagnostic radiographique et on décrit la technique de cette méthode. Le diagnostic d'anévrisme disséquant doit être considéré non seulement dans les malades graves mais aussi chez les malades en traitement ambulatoire sans symptomatologie significative.

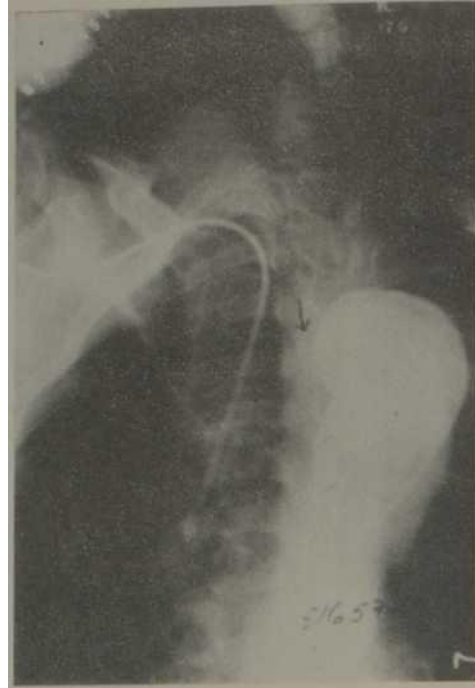

Fig. 11.—Dos catéteres introducidos en la falsa luz por vía femoral e inyección manual de contraste. Imagen "en pico". Posteriormente, se pasa uno por vía axilar derecha y se completa el estudio.

F3KME

Иепенпак П. ,h iip . PaímorpatfireecKaH jmaraocTUKa pacceKarama aHe- BpiI3M aopTH . [lev. Cub. LlecL. 13: 3, 1974.

OnHCHBaioTCH aHaTOMonaTOJiorrrqecKaH xa pan ts phe Tinca pacceKarajero a- HeBüH3MH aopTH .T3K xe K3K li HaHóOJiee COBpeMéhHaa KJiaCCEC&IKailHfl noj!pa3yMebaianaH 3 Tima aHeBPH3M .ИпKBOitaTCH HaHóojiee Basme £aH- Hiie nrocToro h KOHTpacTHoro HccJieHOBaHira .HMeituee dojimoe 3íme - Hiie íuw npaBíüiHoií jtiarHOCTHKH paccejiaiiBaKmeÉcH &R6BpH3Mii , Tarase KaK peTporpajiHaH aopTpac&HH no MeTojiij CeiiBwiHrepa . OmicHBaeT- ch TexHima 3Toro MeTo^a .PeKOMeHjjeTCH npHMeHHTB stot mboi; He tojibko íuih íuiarHoctmkh Hanóojiee THxéjiHx c^ynaeB aHeBpn3r.m aop - th ,ho ■ y awidy^aTopHHx namieHTOB <5e3 apno BHpaxéHHOM cm,tiTOMa- Tojiorun .

BIBLIOGRAFIA

1. — *Cramer, G. C.* Catheter position: an aid in diagnosis of dissecting aneurysm of the thoracic aorta. The American Journal of Roentgenology Vol. 98: No. 824-827, 4 Dic. 1966.
2. — *De Backey, M. E.* Dissecting aneurysm of the aorta the surgical clinics of North América. Vol. 46 No. 66: 1045-1049, 4 August.
3. — *Einsen, G.* The Roentgenology of cystic medial necrosis of the aorta. The Radio- logic Clinics of North América. Dic. 68 Vol. 4. No. 3: 437-499.
4. — *Eyler W. P.* Dissecting Aneurysm of the aorta. Roentgen Manifestations. Ra diology. Vol. 85 No. 6. Dic. 1967.
5. — *Hemley S. D.* Dissecting Aneurysm of the thoracic aorta. Roentgenology Vol. 6: 1263- 1267. Jun. 64.
6. *Kanicle V.* Some problems in the angio- graphic diagnosis of dissecting Aneurysm of the thoracic aorta. Roentgenology. Vol. 91 No. 6 1283-1288. Jun. 64.
7. - *Shujford If . //.* Aortographic Findings in diss?ctin aneurysm of the aorta. The American Journal of Cardiology. Vol. 24 No. 1 111-118. Jul. 69.