

Síndrome de Herlyn-Werner-Wunderlich

Herlyn-Werner-Wunderlich Syndrome

Gilberto Lázaro Betancourt Reyes^{1*} <https://orcid.org/0000-0002-7594-030X>

Gabriel Arsenio Sánchez Álvarez¹ <https://orcid.org/0000-0002-7434-8523>

Gilberto de Jesús Betancourt Betancourt² <https://orcid.org/0000-0003-3217-2854>

Ernesto Almarales Castellanos¹ <https://orcid.org/0000-0003-2712-4938>

Yelena Jaime Carballo³ <https://orcid.org/0000-0001-7545-9025>

¹Hospital Docente Ginecobstétrico Provincial “Ana Betancourt de Mora”. Camagüey, Cuba.

²Hospital Provincial Docente Clínico Quirúrgico “Manuel Ascunce Domenech”. Camagüey, Cuba.

³Universidad de Ciencias Médicas “Carlos J. Finlay”. Camagüey, Cuba.

* Autor para la correspondencia: bbgilbert.cmw@infomed.sd.cu

Recibido: 03/12/2022

Aceptado: 03/04/2023

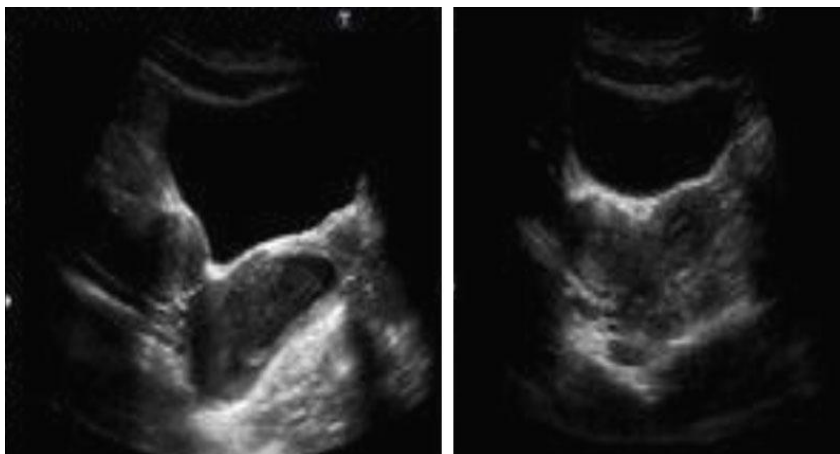


Fig.- Evaluación ultrasonográfica donde se visualiza la presencia de doble útero.

Conflicto de intereses

Los autores declaran que no existe conflicto de intereses.