

# *Gigantismo parcial*

## *Reporte de dos casos*

Por los Dres.:

**Héctor Vera Acosta,\* Gilberto Quintero Zuaznabar,\*\*  
Pedro L. Reyes Domínguez<sup>15</sup>**

Vera Acosta, H. et al. *Gigantismo parcial. Reporte de dos casos. Rev. Cub. Med. 13: 1, 1974)*

En este trabajo se reportan dos pacientes portadores de gigantismo parcial (macroductilia), uno adulto mayor y el otro una joven que fue operada. En el primer caso se trataba del pie; y en el segundo de la mano. Se señalan distintos criterios sobre posible etiología y se valora el comportamiento psicosocial en los dos casos reportados.

### INTRODUCCION

El gigantismo parcial constituye una rareza desde el punto de vista clínico, sin que hasta ahora haya podido conocerse la causa que lo origina, mientras que el gigantismo generalizado se produce debido a un trastorno hormonal.

Cualquier parte del cuerpo puede verse afectada por esta anomalía,<sup>1,2,3,4</sup> siendo las extremidades los lugares más vulnerables para su acción, recayendo en todo su conjunto o limitándose exclusivamente a los dedos.

Nos ha inducido a informar este caso, la observación de parcial localizado en los dedos (macroductilia) : uno adulto, de edad avanzada y el otro una joven de 16 años, intervenidas quirúrgicamente. En el primer caso la deformidad se localizaba en el pie; y en el segundo en la mano.

\* Especialista de primer grado en medicina interna. Jefe del departamento de medicina. Hospital Regional "Mario Muñoz" Colón Matanzas. Cuba.

\*\* Especialista de primer grado en radiología. Jefe del departamento de radiología. Hospital regional "Mario Muñoz" Colón. Matanzas. Cuba.

### *Caso No. 1*

R. R. M.; 15 años de edad; sexo femenino; H. CL: 127842.

M. I.: Aumento de tamaño del segundo dedo de la mano derecha.

H. E. A.: Paciente de nacimiento a término sin trastornos maternos durante la gestación, con nueve hermanos, todos normales.

Refiere la madre que el dedo afectado le comenzó a aumentar de tamaño desde muy niña expresando a su vez la paciente que se siente traumatizada psíquicamente por su anormalidad, por lo que decide someterse a una intervención quirúrgica.

En los antecedentes patológicos no hay de dejar alguna de interés.

Niega tener familiares con iguales o similares características.

### *Examen Físico.*

Como únicos datos positivos al examen físico, nos encontramos un aumento de tamaño del 2do. dedo de la mano derecha, guardando proporción sus falanges, sin cambio de color, rubor, sin dolor ni alteraciones circulatorias locales.

El 3er. dedo presenta desviación cubital.

*Fig. 1. Evolución:* Se le hacen los estudios radiológicos (Fig. 1), en los que se aprecia que el aumento de volumen corresponde, tanto a las partes blandas, como a las óseas.

---

<sup>15</sup> Médico general del servicio de ortopedia. Hospital regional "Mario Muñoz". Colón, Matanzas. Cuba.

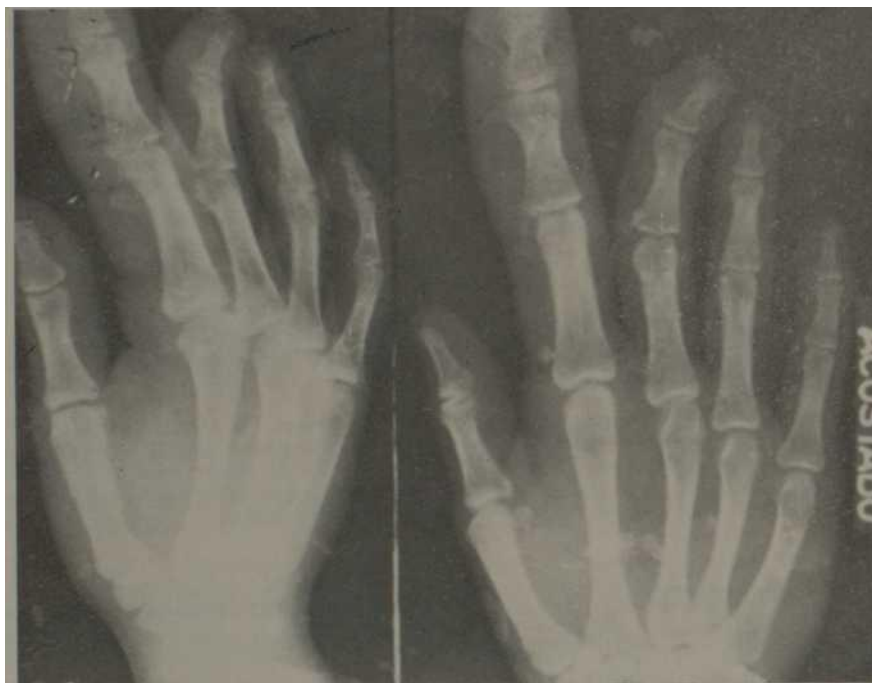

Fig. 1.—Gigantismo de huesos y partes blandas del segundo dedo de la mano derecha. En el estudio radiológico se aprecia el mayor tamaño relativo del segundo metacarpiano y de todas las falanges, así como de las partes blandas correspondientes.

Dado el estado psíquico de la paciente, se decide efectuar la intervención quirúrgica. Los datos referentes a la misma serán presentados en otro trabajo.

*Caso No. 2*

F. R. M.; 63 años de edad; sexo masculino; H. Cl.: 140191.

Paciente diabético desde hace 20 años, con tratamiento a base de hipoglucemiantes bucales sin llevar régimen dietético adecuado por sí mismo y padeciendo de dispepsia hipostónica.

Refiere no tener conocimiento de que la madre hubiera presentado alguna enfermedad durante la gestación y sólo señala el hecho de que era diabética. Expresa que después de sus nacimientos observaron “que algunos dedos del pie izquierdo le crecían más rápidamente que los otros”.

Señala, asimismo, que de niño fue llevado a varios médicos, pero que no quiso nunca operarse, ya que su defecto físico no le estorbaba para la práctica de los deportes, entre ellos la natación, y que tampoco le

impedía la realización de sus labores habituales.

Niega tener familiares con defectos similares.

No presenta otros antecedentes personales de interés.

Presenta manchas en la piel por una pitiriasis versicolor, presentando algunas uñas con onicomicosis.

Figs. 2 y 3. S.O.M.A. Aumento de volumen del 3er. y 4to. artejos del pie izquierdo, con limitación de sus movimientos, menos manifiesto este aumento en el 5to. artejo del mismo pie. No hay manifestación alguna de cambio de color, rubor, ni experimenta dolor, así como tampoco existen trastornos circulatorios locales.

(Figs. 2 y 3).

El resto del examen físico, dentro de los límites normales, excepto una hipopalestesia en miembros inferiores.

Evolución. La sintomatología que motivó el ingreso del paciente regresó rápidamente.

Fig. 4. Se efectuó el estudio radiológico del pie afectado. (Fig. 4).

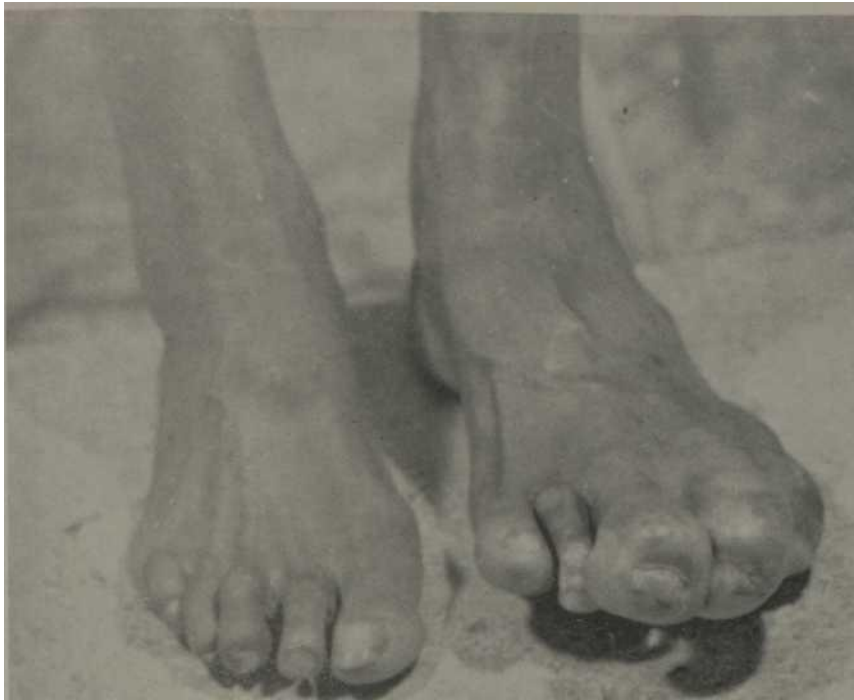


Fig. 2.—Vista frontal comparativa de ambos pies donde se observa el mayor tamaño de la extremidad izquierda sobre la derecha, apreciándose nítidamente la talla del tercero, cuarto y quinto dedos del pie izquierdo.

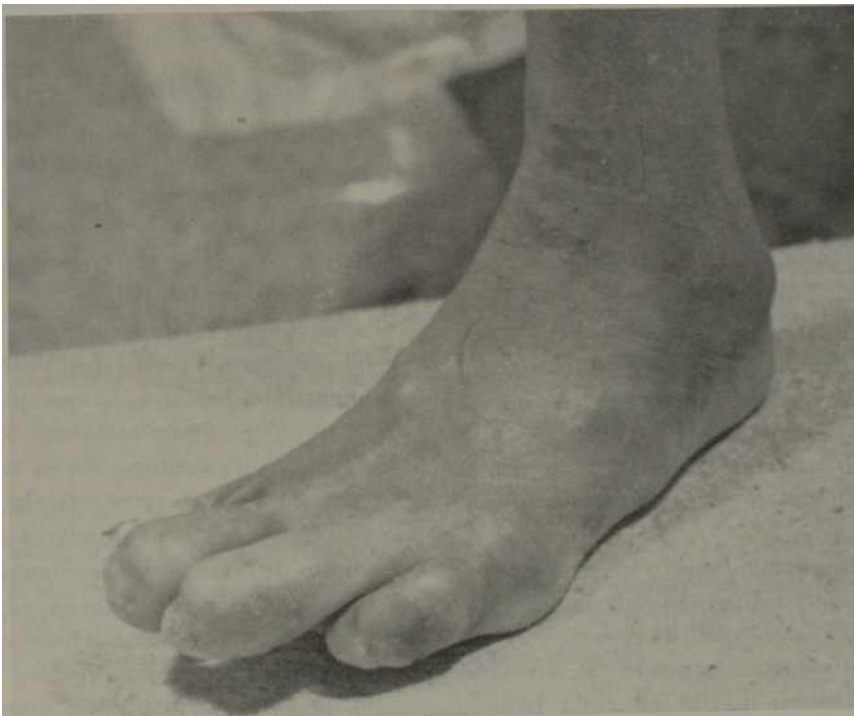


Fig. 3.—Vista lateral del pie afectado en la que se pone de manifiesto el aumento de tamaño en los tres últimos dedos.

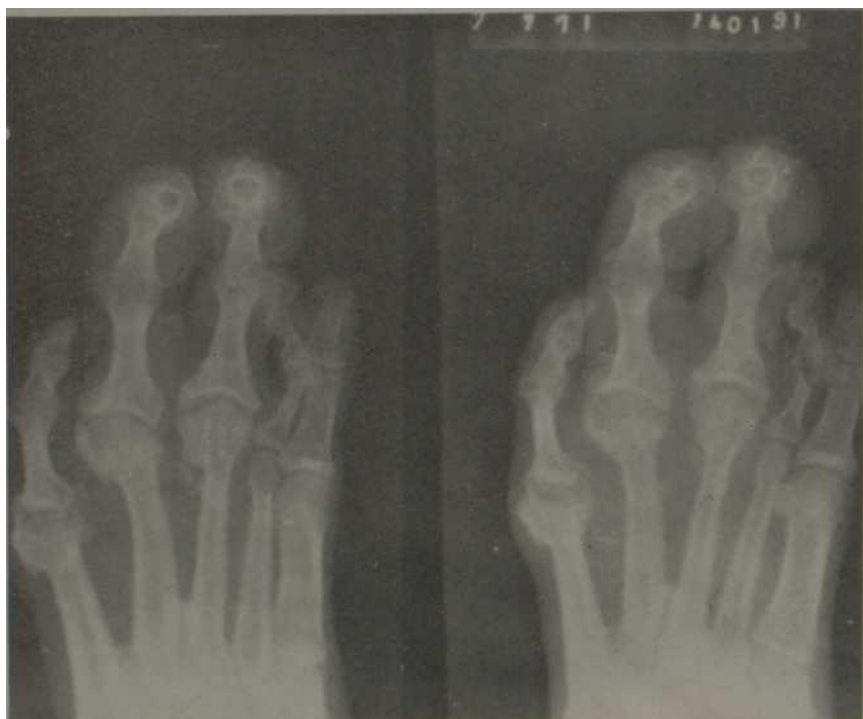

Fig. 4.—Examen radiológico en el que se hace evidente el gigantismo del tercero y cuarto dedos del pie izquierdo, menos marcado en el quinto. Signos de osteoartritis en todas las articulaciones. Se observa el aumento de longitud y grosor de los huesos y partes blandas, tanto a nivel de los metatarsianos como de las falanges

en los dedos afectados.

#### COMENTARIOS

El gigantismo parcial no es más que un agrandamiento patológico congénito de cualquier parte del cuerpo con aumento a la vez del esqueleto<sup>1</sup>. Esta definición se ve demostrada por los estudios radiológicos practicados a nuestros pacientes, en los que se puede observar que el acrecentamiento de volumen, corresponde tanto a las partes blandas, como al sistema óseo.

*Karchinov*<sup>4</sup> señala, que el gigantismo parcial puede adoptar cuatro modalidades:

1. Hemigigantismo o hemihipertrofia (la mitad del cuerpo adquiere un desarrollo mayor).
2. Gigantismo cruzado (se afectan distintas partes en cada hemicuerpo).

3. Monogigantismo (se ve afectada solamente una extremidad).

4. macrodactilia o megalodactilia (se ven afectados los dedos de las manos o de los pies).

Nuestros dos pacientes corresponden a esta última modalidad.

En la anamnesis de estos pacientes no se recogen datos familiares portadores de anomalías similares, lo que por otra parte no niega completamente lo establecido por otros autores de su carácter hereditario. No obstante, *Grebe*, citado por *Hanhart*<sup>5</sup>, al profundizar más en el estudio de estas malformaciones, indica que la bilateralidad aboga en favor del origen hereditario, mientras que la unilateralidad no va en contra.

En la actualidad existen numerosas consideraciones que tratan de explicar

la etiología de esta anomalía, aunque no se han aunado los distintos criterios.

*Karchinov*<sup>4</sup>, al revisar el tema, refiere las siguientes teorías: mecánica, embriónica, vascular y neurotrófica. Establece, apoyándose en su experiencia de 25 casos, que la teoría neurogérica es la más aceptable de todas, ya que ha encontrado en todos sus casos, alteraciones del nervio periférico de aspecto neurofibromatoso o hipertrofia completa del mismo. En los casos de macrodactilia, los segmentos afectados corresponden a algunos troncos nerviosos o a sus ramas, como son el cubital, mediano, tibial, etc.

En nuestra paciente operada no fue posible afectar un estudio aratomopatológico.

*El-Shami*<sup>1</sup>, en su revisión de la literatura, indica que todas las teorías planteadas al respecto, son de índole especulativa y que actualmente toda la atención se concentra en las anormalidades cromosómica<sup>3</sup>, pero sin que se precisen alteraciones únicas, que expliquen todo el cuadro clínico.

Señala *Monley* y *Debeyre*<sup>6</sup>, al revisar la literatura, que los hombres se afectan más que las mujeres. *Karchinov*<sup>4</sup> no encuentra diferencias en su estadística. En nuestro

medio, *Soler VaillO'nt*<sup>7</sup>, reporta el caso de una joven. De nuestros dos casos, uno es femenino y el otro masculino.

Coinciden diversos autores al señalar que las extremidades inferiores son más frecuentemente afectadas que las superiores<sup>1,4</sup> y que la macrodactilia de la mano se encuentra entre las más raras anomalías que invaden a esta parte del cuerpo.

El comportamiento psicosocial de estos pacientes es variable. En uno de nuestros casos se vio afectado, pues el paciente practicaba distintos deportes entre ellos la natación. Sin embargo, la joven presentaba un comportamiento anómalo, que desapareció después del tratamiento impuesto.

Un hecho de interés en este caso lo constituye el motivo de que después de la primera intervención quirúrgica, habiendo sido ésta solamente de acortamiento, se presenta un nuevo crecimiento en el dedo operado, que obliga finalmente a su amputación. Esto se explicará ampliamente en una nueva comunicación que realizará uno de los compañeros que realizamos este estudio.

#### SUMMARY

Vera A costa, H. et al. *Partial gigantism. Two-case report.* Rev. Cub. Med. 13: 1, 1974.

Two patients with partial gigantism (macroductily), one elderly man and one young girl who was operated on, are reported in this work. In the first case the foot was involved and, in the second one, the hand. Different criteria on possible etiologies of this disease are pointed out and the psychosocial behaviour in the two reported cases are valued.

#### RESUME

Vera Acosta, H., et al. *Gigantisme partiel. Rapport de 2 cas.* Rev. Cub. Med. 13: 1, 1974.

Dans ce travail on rapporte 2 patients porteurs de gigantisme partiel (macroductylie): un homme âgé, et une jeune femme qui a été opérée. Chez l'homme, il s'agissait d'un pied, et chez elle de la main. On souligne les différents critères sur les possibles etiologies, et on valorise le comportement psychosocial dans les deux cas rapportés.

## PESEME.

Bepa Akocts 3., h pp. 1IacTffMHHñ raraHTH3M. Cootímemie o jroyx cJiy^aflx. Rev. Cub. Med. 13s 1\* 1974.

B paíoTe nDúEOjHTCH cooÓj;jeHiie o jnyx óojilhx ■qacTOTHHM rnraHTú3MOM (i.iaKpojiaKTiúineñ). B ojihom cJiy^ae pent juieT o B3p0CJi0M vejiOEeice, a b jtjyron - o t.ioiojioíi jeByutKe, k o Topan nojEepraJiacB onepatuni. L nepBOM cjiygae 'n.iejioeB jrejiio G Horoi, a bo btodom - c pyKoi.. OTrie^a.oTCH pa3- JW^HHe MH6HHH O B03MOKHHX 3TÍ40J10r;lHX II DUeHIIEaeTCfl nCHXOCOúiaJIBHOe noBejTeHúe B jiByx cjiy'janx.

## BIBLIOGRAFIA

- ] *El Shami, I.N.* Congenital Partial gigantism: Case Report And Revjw of Literature. Surgery 65: 683 - (.88, 4. 1969.
1. *Haicken, I.S.N.* Congenital Hemihypertrophy. Problems in Long-Term Management. Amer. J. Dis Child. 120: 372 - 373, 1970
  2. —*Pedro-Pons, A.* Tratado de Patología y Clínica Médica. Torno III, III ed., pp. 520 Salvat Editores, S.A., Barcelona, 1965.
  3. —*Karchinov, K.* Gigantismo y Pseudogigantismo. R.C.C. 4: 617-627, 5 y 6, 1965.
  4. —*Hanhart, E.* Las Malformaciones Congénitas. Rev. Clin. Esp. 106: 431-438, 6, 1967.
  5. —*Mouly, P., Debeyre, J.* Le gigantisme digital. Etiologie et Traitment. A propos d'un Cas. An. Chir. Plast. 6: 187-195, 3, 1961.
  6. —*Soler Vaillnt, M.* Reporte de un caso de Sindactilia con Megalodactilia del pi derecho. R.C.C. 4: 37 - 41 1. 1965.