

## Infarto esplénico por exposición a la altura

### Splenic Infarction due to Exposure to Height

Danio Fernández Brito<sup>1\*</sup> <https://orcid.org/0000-0003-0374-3320>.

Mirialis Caballero González<sup>1,2</sup> <https://orcid.org/0000-0002-1525-5941>

<sup>1</sup>Facultad de Ciencias Médicas. Hospital “Iluminado Rodríguez”. Matanzas, Cuba.

<sup>2</sup>Policlínico “7 de Diciembre” Jagüey Grande. Matanzas, Cuba.

\* Autor para la correspondencia: [fdanio215@gmail.com](mailto:fdanio215@gmail.com)

#### RESUMEN

**Introducción:** El infarto esplénico es una de las enfermedades que se presentan secundarias al fallo de aclimatación. En la literatura revisada se relaciona con la presencia de un rasgo sicklémico y desde la década del 50 se tienen reportes de casos a nivel mundial.

**Objetivo:** Describir un caso de infarto esplénico por exposición a la altura.

**Presentación del caso:** Se expuso un paciente que presentó un infarto esplénico después de su exposición a la altura, el cual fue intervenido quirúrgicamente y se presentaron un grupo de complicaciones en el posoperatorio.

En la literatura internacional esta enfermedad se relaciona con la presencia de la hemoglobina S, lo cual no concuerda con nuestro paciente, a pesar de no ser el estudio de elección. Sus antecedentes pudieron contribuir a la ocurrencia de esta complicación. Las complicaciones que aparecieron en el posoperatorio coincidieron con las comentadas por otros autores.

**Conclusiones:** El infarto esplénico por exposición a la altura es una complicación que debe tenerse en cuenta cuando se presenta un paciente a su llegada a este ecosistema, aparece con dolor abdominal, donde la inmediatez en la conducta es fundamental para evitar complicaciones de mayor gravedad.

**Palabras clave:** exposición a la altura; infarto esplénico; aclimatación.

#### ABSTRACT

**Introduction:** Splenic infarction is one of the diseases that occur secondary to failure of acclimatization. In the reviewed literature, it is related to the presence of a sickle trait and since the 1950s there have been case reports worldwide.

**Objective:** To describe a case of splenic infarction due to exposure to high altitude.

**Case report:** We report the case of a patient who had a splenic infarct after exposure to high altitude. This patient, who underwent surgery, had a group of complications during the postoperative period. The international literature associates this disease with the presence of hemoglobin S, which does not coincide with the case of our patient, despite not being the study of choice. His history could have contributed to the occurrence of this complication. Those that appeared in the postoperative period did agree with those commented by other authors.

**Conclusions:** Splenic infarction due to exposure to altitude is a complication that must be taken into account when a patient has abdominal pain. Immediacy in behavior is essential to avoid more serious complications.

**Keywords:** altitude exposure; splenic infarction; acclimatization.

Recibido: 19/06/2022

Aceptado: 07/07/2023

## Introducción

La exposición de individuos a la altura por primera vez es un reto para el personal médico que en ellas labora, debido a los múltiples procesos patológicos a los que se enfrenta, donde la hipoxia ambiental resultante de las bajas presiones barométricas es la causa fundamental.<sup>(1)</sup>

Múltiples mecanismos fisiológicos a corto y largo plazo se desencadenan con la finalidad de contrarrestar el estado de hipoxemia que en el organismo se produce a lo que se le denomina aclimatación, sin embargo la falla de estos se presenta en un número reducido de personas, especialmente sensibles a la hipoxia hipobárica o con antecedentes de patologías cuyos síntomas o signos se magnifican en la altura.<sup>(1)</sup>

El infarto esplénico es una de las enfermedades que se presentan secundarias al fallo de aclimatación. En la literatura revisada se relaciona con la presencia de un rasgo sicklémico y desde la década del 50 se tienen reportes de casos a nivel mundial, que han padecido esta enfermedad al exponerse a alturas por encima de los 3000 m sobre el nivel del mar.<sup>(2,3)</sup>

Se dispone de una escasa literatura que aborde las complicaciones que se presentan de manera secundaria a la exposición de estos ecosistemas.

La investigación tuvo el objetivo de describir un caso de infarto esplénico por exposición a la altura.

## Presentación del caso

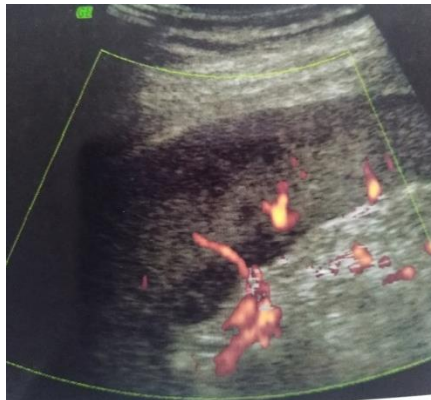
Se presenta un paciente masculino de 38 años de edad, de piel negra, con un peso de 122 kg, talla de 1,90 m, índice de masa corporal de 33,8 kg/m<sup>2</sup>, profesión agente de seguridad; con antecedentes de morfea hace 20 años, psoriasis e hipertensión arterial. Arribó en horas de la tarde a la Ciudad El Alto (a 4 090 metros sobre el nivel del mar). A las 2 h de su llegada comenzó a presentar de forma súbita, un dolor en epigastrio fijo, urente, de moderada intensidad, que aumentaba con la inspiración. Se trasladó, en horas de la noche, a la Clínica del Colaborador, donde fue medicado con omeprazol y analgésicos con lo que mejoró la sintomatología.

En la madrugada reapareció el dolor en igual sitio, de moderada intensidad, que se irradiaba a mesogastrio e hipocondrio izquierdo, se exacerbaba con la respiración y los cambios de posición, para después localizarse únicamente en hipocondrio izquierdo, con irradiación al hombro de ese lado. Como elemento positivo al examen físico se constató una frecuencia

respiratoria de 22 respiraciones por min, la tensión arterial de 160/90 mm de Hg, un abdomen doloroso a la palpación superficial y profunda en epigastrio e hipocondrio izquierdo.

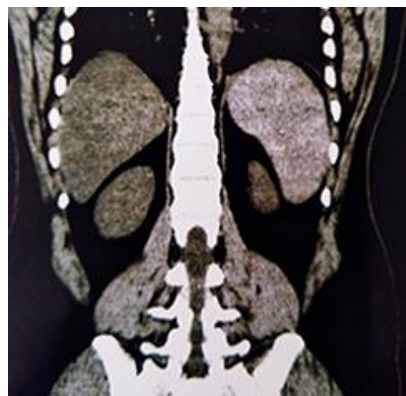
Los exámenes complementarios de interés mostraron un leucograma en  $13,5 \times 10^9/L$  con segmentados en 84 %, linfocitos en 14 %, la creatinina en 1,6 mg/dL, la TGO (ASAT) en 47,8 U/L, la TGP (ALAT) en 46,9 U/L y la electroforesis de hemoglobina que evidenció una hemoglobina A.

En el estudio ecográfico del bazo se constatan extensas áreas hipocogénicas subcapsulares de más del 50 % del parénquima esplénico, asociado a ausencia de señal doppler color, como zonas sugerentes de isquemia esplénica (fig. 1).



**Fig. 1-** Imagen de estudio ecográfico del bazo que muestra extensas áreas hipocogénicas subcapsulares asociado a ausencia de señal Doppler.

La Tomografía abdominal sin contraste informó un bazo aumentado de tamaño de densidad heterogénea con áreas hipodensas en la periferia (fig. 2).



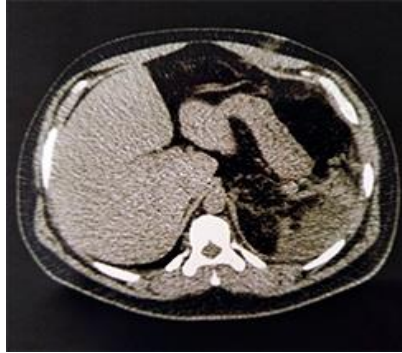**Fig. 2-** Imagen de tomografía abdominal sin contraste que muestra el bazo aumentado de tamaño con áreas hipodensas hacia la periferia.

Se ingresó con el diagnóstico de infarto esplénico por exposición a la altura y se comenzó el tratamiento con hidratación parenteral, antibiótico terapia, oxígeno suplementario y fue intervenido quirúrgicamente a las 72 h de comenzados los síntomas.

El informe anatomopatológico recibido de la pieza informó recepción quirúrgica del bazo. Infarto esplénico isquémico complicado con ruptura.

Entre las complicaciones que se presentaron en el posoperatorio tuvimos la insuficiencia respiratoria aguda, por lo que se necesitó oxígeno suplementario permanente por 48 h; un derrame pleural bilateral de moderada intensidad y atelectasia basal izquierda.

La fiebre fue otra complicación que estuvo en relación con un absceso subfrénico izquierdo que se evacuó en una segunda intervención quirúrgica (fig. 3).



**Fig. 3** - Imagen de tomografía abdominal sin contraste que muestra colección a nivel de la celda esplénica.

Una segunda colección apareció en la celda esplénica, siete días después de la segunda operación y mejoró con antibióticos y con el descenso a nivel del mar.

## Discusión

Existen varias causas de la ocurrencia de infarto del bazo, como las de origen embólico, las enfermedades hematológicas malignas, las trombosis secundaria a lupus eritematoso sistémico y síndrome antifosfolípídico, entre otras.<sup>(4)</sup> La aparición de un dolor abdominal agudo, en un paciente al exponerse a alturas superiores a los 3 000 metros sobre el nivel del mar, se debe sospechar este diagnóstico.

En la literatura internacional esta enfermedad se relaciona con la presencia de hemoglobina S, la cual favorece la falciformación y la polimerización de los hematíes; que provoca la cohesión con otros glóbulos rojos y la variación de las propiedades reológicas de la sangre. Estos eventos ocurren bajo condiciones de hipoxia marcada, acidosis, incremento de la viscosidad, deshidratación e hipotermia; situaciones presentes al exponernos a alturas superiores a los 3 000 metros sobre el nivel del mar.<sup>(5)</sup>

A pesar de las características fenotípicas de este paciente, en la electroforesis de hemoglobina no se constató la presencia de hemoglobina S, lo cual nos hace dudar de este resultado, ya que es la cromatografía líquida de alto rendimiento el estudio de elección para realizar este diagnóstico.<sup>(6)</sup>

Otros factores de riesgo para las enfermedades tromboembólicas están presentes en este paciente, como la hipertensión arterial y la obesidad; las cuales se relacionan con un estado inflamatorio crónico, lesión endotelial, estrés oxidativo y sobreexpresión del factor tisular, un potente iniciador de la coagulación.<sup>(7,8)</sup>

Las complicaciones presentadas en el posoperatorio coinciden con las revisadas en la literatura, las del tipo respiratorio son las más frecuentes.<sup>(9)</sup> Entre las causas se invocan la irritación diafragmática, el dolor y el decúbito supino, la incapacidad de toser y eliminar las secreciones en un paciente inmunodeprimido por la ausencia de este órgano.<sup>(9)</sup> El absceso subfrénico es otra complicación reiterada, se implica en su etiología la colocación de drenajes no aspirativos, junto a la presencia de sangre o colecciones residuales en el lecho esplénico.<sup>(10)</sup>

Se concluye que el infarto esplénico por exposición a la altura es una complicación que se debe tener en cuenta cuando se presente un paciente a su llegada a este ecosistema, con dolor abdominal, donde la inmediatez en la conducta es fundamental para evitar complicaciones de mayor gravedad.

### Consideraciones éticas

El presente estudio fue aprobado por el Consejo Científico de la Clínica del Colaborador. La investigación fue realizada acorde a los principios de la ética médica, a las normas éticas institucionales y nacionales vigentes y a los principios de la Declaración de Helsinki.<sup>(11)</sup>

### Agradecimientos

Los autores agradecen a la Misión Médica Cubana en Bolivia y a la Clínica del Colaborador por darnos la posibilidad de la realización de esta investigación.

### Referencias bibliográficas

1. Aldavero Muñoz I. Fisiología a grandes alturas. CT. 2017 [acceso 23/07/2019];9:9-17. Disponible en: <file:///E:/Downloads/Dialnet-FisiologiaAGrandesAlturas-6245301.pdf>
2. López Vite JO, Sánchez Arteaga RA, Hernández Aguilar S, Navarro del Valle CI, Arcos Espinosa AG, López Inclán R, *et al.* Infarto esplénico relacionado con la exposición a grandes alturas, secundario a la presencia de rasgo falciforme. Acta Med. 2015 [acceso 23/07/2019];13(4):263-6. Disponible en: <https://www.medigraphic.com/pdfs/actmed/am-2015/am154j.pdf>
3. Agramonte Llanes OM, Expósito Delgado Y, Miguel Morales M, Zamora González Y ¿Es realmente asintomático el portador de la hemoglobina S? Rev Cubana Hematol Inmunol Hemoter. 2015 [acceso 23/07/2019];31(2):102-12. Disponible en: <http://scielo.sld.cu/pdf/hih/v31n2/hih02215.pdf>
4. Rojo Álvaro J, Annicherico Sánchez FJ, Alonso Martínez JL, Pérez Ricarte S, Oteiza Olaso J, Casas Fernández JM. Lesiones esplénicas en medicina interna. An. Sist. Navar. 2014 [acceso 23/07/2019];37(1):169-76. Disponible en: [http://scielo.isciii.es/pdf/asisna/v37n1/21\\_rojo.pdf](http://scielo.isciii.es/pdf/asisna/v37n1/21_rojo.pdf)
5. Edward J, Benz Jr. Hemoglobinopatías. En Kasper D, Fauci A, Auser St, *et al*, editores. Harrison. Principios de Medicina Interna. Vol 2. 19ª ed. México: McGraw-Hill; 2015. p:631-9.

6. Cela E, Beléndez C, Galarón P. Interpretación de la electroforesis de hemoglobina. *An Pediatr.* 2009 [acceso 04/06/2019];7(3):152-5. Disponible en: <https://www.elsevier.es/es-revista-anales-pediatria-continuada-51-pdf-S1696281809711199>
7. Raimant X. Obesidad y sus complicaciones. *Rev. Med. Clin. Condes.* 2011 [acceso 04/06/2019];22(1):20-6. Disponible en: [http://www.clc.cl/Dev\\_CLC/media/Imagenes/PDF%20revista%20m%C3%A9dica/2011/1%20enero/3\\_Dra\\_Raimann-5.pdf](http://www.clc.cl/Dev_CLC/media/Imagenes/PDF%20revista%20m%C3%A9dica/2011/1%20enero/3_Dra_Raimann-5.pdf)
8. Williams B, Mancía G, Spiering W, Agabiti Rosei E, Azizi M, Burnier M, *et al.* Guía ESC/ESH 2018 sobre el diagnóstico y tratamiento de la hipertensión arterial. *Rev. Esp. Cardiol.* 2019 [acceso 18/03/2019];72(2):160. Disponible en: <https://www.revespcardiol.org/es-guia-esc-esh-2018-sobre-el-articulo-S0300893218306791>
9. Gómez Alfonso A, Santos Benito FF, González Fernández L, Gómez Gómez JM, Bellido Lueg A, González Fraile MI, *et al.* Complicaciones de la esplenectomía. Análisis de muestra casuística. *Cir. Esp.* 2001 [acceso 04/06/2019];69(3):224-30. Disponible en: <file:///E:/Downloads/11000115.pdf>
10. Correa JC, Morales CH, Sanabria AE. Absceso esplénico: ¿Drenaje percutáneo o esplenectomía? *Rev Colomb Cir.* 2016 [acceso 14/08/2019];31:50-6. Disponible en: <http://www.scielo.org.co/pdf/rcci/v31n1/v31n1a7.pdf>
11. World Medical Association Declaration of Helsinki: Ethical principles for medical Research Involving Human Subjects. *JAMA.* 2013;310(20):1-95. DOI: <http://jama.jamanetwork.com/article.aspx?doi=10.1001/jama.2013.281053>

### Conflicto de intereses

Los autores declaran que no existe conflicto de intereses.