

Impacto de la retinopatía hipertensiva asociada a cardiopatías coronarias

Impact of hypertensive retinopathy associated with coronary heart disease

Diego R. Olivas-Valencia^{1*} <https://orcid.org/0000-0002-5283-9364>

José M. Vela-Ruiz^{1,2} <https://orcid.org/0000-0003-1811-4682>

Jhony A. De La Cruz-Vargas¹ <https://orcid.org/0000-0002-5592-0504>

¹Instituto de Ciencias Biomédicas, Universidad Ricardo Palma, Lima-Perú.

²Hospital María Auxiliadora. Unidad de Investigación Oncológica. Lima-Perú.

* Autor para la correspondencia: diego.rov92@gmail.com.

RESUMEN

Introducción: La asociación entre la retinopatía hipertensiva y cardiopatías coronarias es un tema de una larga controversia. La retinopatía hipertensiva ha sido definida como un predictor de mortalidad y morbilidad en pacientes hipertensos desde hace mucho tiempo. Además, estudios recientes han demostrado que la microvasculatura retiniana refleja la patología en los pequeños vasos sistémicos, incluida la microcirculación coronaria.

Objetivos: El objetivo fue realizar una revisión sistemática y un análisis cualitativo y cuantitativo mediante un metanálisis para determinar la asociación entre la retinopatía hipertensiva y cardiopatías coronarias.

Métodos: Se realizó la búsqueda sistemática de estudios relacionados con el tema. La fuente de búsqueda fue PubMed y *Google Scholar*. La revisión sistemática y meta-análisis se desarrollaron con las pautas *Preferred Reporting Items for Systematic Reviews and Meta-analysis* (PRISMA).

Resultados: Se demostró que existe una asociación entre la retinopatía hipertensiva y la enfermedad de la arteria coronaria. ($P=0,01$; RR 1,29; IC 95 %: 1,06 a 1,56), se evaluó la hipertrofia ventricular izquierda como desenlace, se encontró un efecto estadísticamente significativo que asocia a la retinopatía hipertensiva con la hipertrofia ventricular izquierda ($p=0,03$; RR: 1,71; IC 95 %: 1,31 a 2,24).

Conclusiones: Se encontró asociación entre retinopatía hipertensiva y las cardiopatías coronarias más frecuentes (Enfermedad coronaria e HVI).

Palabras clave: retinopatía hipertensiva; cardiopatía coronaria; muerte.

ABSTRACT

Introduction: The association between hypertensive retinopathy and coronary heart disease is a subject of long-standing controversy. Hypertensive retinopathy has long been defined as a predictor of mortality and morbidity in hypertensive patients. In addition, recent studies have shown that the retinal microvasculature reflects pathology in small systemic vessels, including the coronary microcirculation.

Objectives: The aim was to perform a systematic review and a qualitative and quantitative analysis by meta-analysis to determine the association between hypertensive retinopathy and coronary heart disease.

Methods: A systematic search for studies related to the topic was performed. The search source was PubMed and Google Scholar. The systematic review and meta-analysis were developed using the Preferred Reporting Items for Systematic Reviews and Meta-analysis (PRISMA) guidelines.

Results: An association between hypertensive retinopathy and coronary artery disease was demonstrated ($P=0.01$; RR 1.29; 95 % CI: 1.06 to 1.56), left ventricular hypertrophy was evaluated as an outcome, a statistically significant effect was found associating hypertensive retinopathy with left ventricular hypertrophy ($P=0.03$; RR: 1.71; 95 % CI: 1.31 to 2.24).

Conclusions: An association was found between hypertensive retinopathy and the most frequent coronary heart diseases (coronary artery disease and LVH).

Keywords: hypertensive retinopathy; coronary heart disease; death.

Recibido: 02/12/2021

Aceptado: 20/12/2021

Introducción

La hipertensión arterial (HTA) es un importante problema de salud pública en todo el mundo, además de ser una de las principales causas de morbilidad y mortalidad en los países en desarrollo. Se proyecta que sea un problema para 1,560 millones de personas en todo el mundo para el año 2025,⁽¹⁾ gran parte de las personas con HTA, son especialmente de países en desarrollo y de bajos ingresos, donde la prevalencia ha aumentado durante las últimas dos décadas y la mayoría de los pacientes no están diagnosticados o tienen una HTA mal controlada, afecta directamente a órganos blanco, principalmente el sistema cardiovascular.^(2,3)

La retinopatía hipertensiva (RH) ha sido definida como un predictor de mortalidad y morbilidad en pacientes hipertensos desde hace mucho tiempo.⁽⁴⁾ Consensos internacionales recomiendan la detección sistemática de signos de RH para estratificar el riesgo cardiovascular de los pacientes con HTA.⁽⁴⁾ Estudios recientes han demostrado que la microvasculatura retiniana refleja la patología en los pequeños vasos sistémicos, incluida la microcirculación coronaria. En general, los factores de riesgo de enfermedad vascular son comunes tanto en las arterias coronarias como en la microcirculación coronaria, lo que sugiere la asociación entre las alteraciones en la microvasculatura retiniana y el desarrollo de cardiopatías coronarias.⁽⁵⁾

Por otra parte, la cardiopatía coronaria sigue como la principal causa de morbilidad y mortalidad con una prevalencia en 422 millones de personas y 17,9 millones de muertes en todo el mundo.⁽⁶⁾ Además, se estima que para el año 2030, la cardiopatía coronaria, continuará en el grupo de las tres enfermedades con mayor mortalidad, junto a las muertes por VIH/SIDA y depresión.⁽⁷⁾ La angiografía coronaria, que indica el alcance y la

inmediatez del riesgo de cardiopatías coronarias tiene limitaciones; en primer lugar, no detecta al 20 % de los pacientes con angiogramas normales quienes tienen isquemia subendocárdica debido a enfermedad coronaria microvascular.⁽⁸⁾ Y en segundo lugar, la confirmación del diagnóstico de disfunción microvascular es difícil porque carecemos de métodos no invasivos para obtener imágenes de la microcirculación coronaria.⁽⁹⁾ Encontrar factores predictores independientes asociados a cardiopatías coronarias en pacientes con HTA podría disminuir la incidencia de complicaciones fatales, ya que permitiría optimizar el control de los factores de riesgo.

La presente revisión sistemática y metanálisis tiene como objetivo realizar un análisis cualitativo de las publicaciones donde se encuentre asociación entre la retinopatía hipertensiva y cardiopatías coronarias y finalmente un análisis cuantitativo a través de un metanálisis.

Métodos

El estudio es una revisión sistemática de estudios transversales y cohortes. Se desarrolló el protocolo para esta revisión y se registró el estudio en la base de datos PROSPERO (número de registro: CRD42020219598; Disponible en: https://www.crd.york.ac.uk/prospero/display_record.php?ID=CRD42020219598). Se desarrolló de acuerdo con los criterios *Preferred Reporting Items for Systematic Reviews and Meta-analysis* (PRISMA).

Se realizó una búsqueda electrónica de la literatura para los diversos estudios relacionados con el tema. La bibliográfica se realizó entre el 18 de octubre y el 24 de octubre del año 2021 en el motor de búsqueda PUBMED y *Google Scholar*.

No se establecieron límites en función del idioma, el país o la fecha de publicación. Se realizaron búsquedas en las listas de referencias de revisiones sistemáticas anteriores o artículos de investigaciones originales relevantes para identificar los estudios que no se encontraron en la búsqueda inicial en la base de datos.

Se seleccionaron las investigaciones que informaron aspectos teóricos actualizados que debían consignarse en esta revisión sistemática, aspectos epidemiológicos, históricos, procedimentales, evaluativos y conceptuales.

Se excluyeron estudios no originales, estudios con diseño descriptivo, los que no tenían relación directa con el título de la revisión sistemática y los que no consignaron autor o *Digital Object Identifier System* (DOI).

Selección de estudios. Dos autores examinaron de forma independiente los títulos y resúmenes identificados por las estrategias de búsqueda descritas en el protocolo. Si se determinó que la investigación era elegible por el título o el resumen, se recuperó el artículo completo. Los estudios potencialmente elegibles por al menos un autor se evaluaron en versiones de texto completo. Los artículos que cumplieron con los criterios de inclusión fueron evaluados de manera independiente por 2 autores y las discrepancias se resolvieron mediante discusión de los criterios de inclusión o exclusión. Si no se pudo llegar a un acuerdo, la decisión la tomó un tercer investigador.

Se Utilizó el formulario de extracción estandarizado de la colaboración *Cochrane*, los autores extrajeron de forma independiente los siguientes datos: nombre del estudio (junto con el nombre del primer autor y el año de publicación), país donde se realizó el estudio, diseño del estudio, número de participantes, exposición, desenlace y notificación de sesgo. Cuando los datos no fueron suficientes o completos, esta información se obtuvo del texto, de las tablas o se calculó la utilización de los datos incluidos en el estudio.

Aspectos éticos: El estudio fue aprobado para su realización por el Comité de ética de la Universidad Ricardo Palma, Lima –Perú, con el código de aprobación PG-77-021, el 10 noviembre del 2021.

Análisis de sesgo: El riesgo de sesgo de los estudios incluidos se evaluó mediante la Escala de *Newcastle Ottawa* (NOS). Posteriormente se ingresaron los datos al programa *Review Manager 5,4* para su presentación.

Análisis de la información. El metanálisis se llevó a cabo con la utilización del software *Review Manager* (REVMAN) versión 5.4 (*Copenhague: El centro Cochrane Nórdico, La colaboración Cochrane*). Se evaluó la heterogeneidad, se utilizó la prueba estadística I² y la prueba Chi cuadrada.

Resultados

Se identificaron un total de 200 documentos por búsqueda sistemática en las bases de datos PubMed y *Google Scholar*, posterior a la eliminación por duplicados y descarte por título, se tamizaron un total de 51 artículos, de los cuales 16 fueron revisados a texto completo, 6 fueron excluidos y finalmente 10 estudios fueron incluidos para síntesis cualitativa y síntesis cuantitativa (Fig 1).

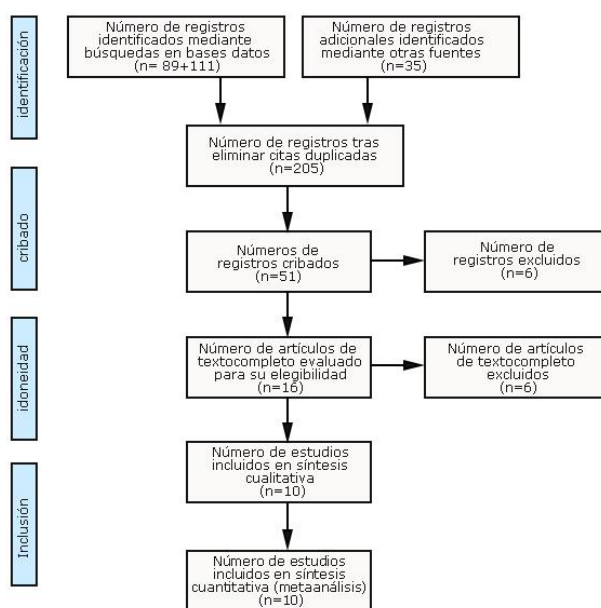


Fig 1- Flujograma de búsqueda de la información.

Resultados de los estudios seleccionados

- Autor, año de publicación, país: *Cheng* y otros. 2018. Australia. Diseño: transversal analítico. Seguimiento: 6 meses. Población: 144. Exposición: retinopatía microvascular. Desenlace: enfermedad coronaria, con RH: 75; sin RH: 26; OR: 1,55. IC del 95 %. 0,97 a 2,47. $p = 0,067$. Puntaje escala *newcastle-otawa* (°) ***.
- Autor, año de publicación, país: *Gee Hee Kim* y otros. 2010. Corea del Sur. Diseño: transversal analítico. Seguimiento: 6 meses. Población: 437. Exposición: retinopatía hipertensiva. Desenlace: Enfermedad coronaria.
Con RH: 17/49 sin RH: 19/169 OR: 4,2. IC del 95 %. 1,97- 8,95. $p < 0,001$
HVI. Sin RH: 19/169. RH: 27/49 OR: 2,30. IC del 95 %. 1,21- 4,44. $p < 0,05$.
Puntaje escala *newcastle-otawa* (°) ***.
- Autor, año de publicación, país: *Habibet.* y otros. 2019. Pakistán.
Diseño: transversal analítico. Seguimiento: 18 meses. Población: 370
Exposición: retinopatía hipertensiva. Desenlace: Enfermedad coronaria sin RH: 90/105 RH: 235/265; OR: 2,33. $p < 0,001$. Puntaje escala *newcastle-otawa* (°) ***.
- Autor, año de publicación, país: *J Wang* y otros. 2015. China.
Diseño: transversal analítico. Seguimiento: cada 3 meses después del alta hasta el final del estudio el 31 de agosto 2012. Población: 436. Exposición: retinopatía hipertensiva. Desenlace: Infarto agudo de miocardio. Sin RH: 46/111 RH: 145/325
OR: -Muerte de causa coronaria sin RH: 3/111 RH: 20/325
OR: 2,44. IC del 95%. 1,108-5,388. $p < 0,027$. Puntaje escala *newcastle-otawa* (°) **.
- Autor, año de publicación, país: *Kabedi* y otros. 2014. República del Congo.
Diseño: transversal analítico. Seguimiento: - Población: 159. Exposición: retinopatía hipertensiva. Desenlace: HVI Sin RH: 7/19 RH: 45/78 OR: 2,3. IC del 95 %. 0,8-6,6.
Puntaje escala *newcastle-otawa* (°) **.
- Autor, año de publicación, país: *Kim* y otros. 2017. Corea del Sur.
Diseño: transversal analítico. Seguimiento: 8 años. Población: 401. Exposición: retinopatía hipertensiva. Desenlace: HVI OR: 2,75. IC del 95 %. 1,44-5,26.
Puntaje escala *newcastle-otawa* (°) ***.
- Autor, año de publicación, país: *Kolman* y otros. 2016. Países bajos.
Diseño: transversal analítico. Seguimiento: 2 años. Población: 280. Exposición: retinopatía hipertensiva. Desenlace: HVI. Sin RH: 17/157 RH: 19/123
OR: - Puntaje escala *newcastle-otawa* (°) **.
- Autor, año de publicación, país: *McGeechan* y otros. 2008. Estados Unidos.
Diseño: transversal analítico. Seguimiento: 10 años. Población: 12887. Exposición: retinopatía hipertensiva. Desenlace: Enfermedad coronaria
Hombres: sin RH: 406/3340. RH: 16/130. OR: 1,08. IC del 95 %. 0,66-1,79.
Mujeres: sin RH: 203/4763. RH: 8/151. OR: 1,29. IC del 95 %. 0,64-2,62.
Puntaje escala *newcastle-otawa* (°) ***.
- Autor, año de publicación, país: *Sairenchi* y otros. 2011. Japón.
Diseño: cohorte. Seguimiento:- Población: 87890. Exposición: retinopatía hipertensiva. Desenlace: Muerte por infarto agudo de miocardio. Sin RH: 593/68265.
RH: 362/12152

OR: 1,12. IC del 95 %. 1,01-1,24. Muerte de causa coronaria. Sin RH: 2166/68265
RH: 1521/19625. OR: 1,24 IC del 95 %. 1,12-1,38. Puntaje escala *newcastle-otawa* (°) **.

- Autor, año de publicación, país: *Shanta* y otros. 2010. India
Diseño: Transversal analítico. Seguimiento: 14 meses. Población: 72. Exposición: retinopatía hipertensiva. Desenlace: Enfermedad coronaria
Sin RH: 13/50. RH: 16/22. OR: -. Puntaje escala *newcastle-otawa* (°) **.
- Autor, año de publicación, país: *Varghese* y otros. 2016. India.
Diseño: Transversal analítico. Seguimiento:- Población: 500. Exposición: retinopatía hipertensiva. Desenlace: HVI. Sin RH: 51/176. RH: 231/324.
OR: - Puntaje escala *newcastle-otawa* (°) *.
- Autor, año de publicación, país: *Wang* y otro. 2017. Australia.
Diseño: Transversal analítico. Seguimiento: 30 meses. Población: 1187. Exposición: retinopatía hipertensiva. Desenlace: Enfermedad coronaria
Sin RH: 339/493. RH: 916/1187. OR: 1,04. IC del 95 %. 1,01-1,07. $p < 0,02$.
- Autor, año de publicación, país: *Wong* y otros. 2003. Estados Unidos.
Diseño: Casos y controles. Seguimiento: 1 año. Población: 4926. Exposición: retinopatía hipertensiva. Desenlace: Muerte de causa coronaria. Sin RH: 4/1022.
RH: 80/126. OR: 1,8 IC del 95 %. 1,2- 2,7.

(°)Calificación evaluada por *The Newcastle-Ottawa Scale* (NOS) para estudios transversales analíticos del * al ****.

En el estudio de *Chen* y otros.⁽⁵⁾ Se evaluó a 144 pacientes diagnosticados con retinopatía microvascular en 105 (73 %) pacientes y enfermedad coronaria en 75 pacientes con retinopatía hipertensiva y en 26 sin retinopatía. Luego de un análisis multivariado mediante regresión logística se demostró que el grado de retinopatía microvascular predijo un aumento de la puntuación de *Leaman* (OR 1,55; IC del 95 %: 0,97 a 2,47; $p=0,067$). Estos resultados coinciden con estudios previos en los que se asociaron cambios en el calibre de los vasos retinianos,⁽¹⁰⁾ el estrechamiento de las arteriolas de la retina y la dilatación venular retiniana están asociadas con un mayor riesgo cardíaco principalmente en mujeres.⁽¹¹⁾ Las fortalezas del estudio fueron el gran número de participantes y que la clasificación de las anomalías coronarias fue realizada por cardiólogos, las debilidades fueron la naturaleza unicéntrica del estudio y la subjetividad de la calificación utilizada para la escala *Leaman*. Este estudio demostró la utilidad del examen microvascular retiniano hipertensivo en la evaluación de la enfermedad arterial coronaria, concluido el fondo de ojos es una prueba no invasiva de bajo costo que justifica una evaluación adicional para identificar la presencia de la enfermedad de las arterias coronarias⁽⁵⁾

En el estudio de *Kim* y otros.⁽¹²⁾ Participaron 437 pacientes hipertensos, donde los sujetos se dividieron en cinco grupos según clasificación *Keith-Wegener*. Los pacientes de grado III y IV fueron excluidos debido a la baja prevalencia. La retinopatía hipertensiva de grado I y II se correlacionó significativamente con la hipertrofia ventricular izquierda (HVI) (odds ratio (OR) 2,3, intervalo de confianza (IC) del 95 %: 1,21-4,44, $p < 0,05$) y enfermedad coronaria (OR 4,2; IC del 95 %: 1,97-8,95, $p < 0,001$). Este estudio mostró que los pacientes

hipertensos con retinopatía hipertensiva de grado II aumentaron cuatro veces la incidencia de enfermedad coronaria. Posiblemente existe una asociación entre el estrechamiento arteriolar de la retina y la enfermedad coronaria en las mujeres debido a un proceso microvascular en lugar de macrovascular^(11,13) reflejada también en algunos estudios, donde el estrechamiento arteriolar de la retina predijo un mayor riesgo de enfermedad coronaria en personas de mediana edad. No se observó asociación en personas mayores.^(14,15) El estudio indica que la retinopatía hipertensiva de grado II está estrechamente relacionada con los factores de riesgo cardiovascular y no debe ignorarse su valor pronóstico durante la evaluación inicial de los pacientes hipertensos.⁽¹²⁾

Habib y otros.⁽¹⁶⁾ Incluyeron a 370 pacientes. Los OR para la asociación entre un peor grado de retinopatía hipertensiva con la severidad de enfermedad coronaria aumentaron de 0,341 ($p < 0,001$) para retinopatía hipertensiva leve a 2,33 ($p < 0,001$) veces para retinopatía hipertensiva severa, con una asociación entre el grado de retinopatía hipertensiva y la gravedad de la enfermedad coronaria. En el estudio, se encontró que los pacientes con retinopatía hipertensiva leve no tenían enfermedad coronaria o tenían enfermedad coronaria leve, los pacientes con retinopatía hipertensiva grave tenían más probabilidades de tener enfermedad coronaria grave en la angiografía. Una de las fortalezas a considerar en los resultados del estudio es la utilización del *Syntax Score* para evaluar la gravedad de la enfermedad coronaria, un avance reciente en cardiología intervencionista que tiene en cuenta no solo el número de vasos involucrados en la enfermedad coronaria, sino también la complejidad de la lesión, el nivel de calcificación y la ubicación anatómica de la enfermedad, así como una valoración más sensible de enfermedad coronaria.⁽¹⁶⁾

En el estudio de *Shanta* y otros,⁽¹⁷⁾ se evaluó a 72 pacientes hipertensos con retinopatía hipertensiva que desarrollaron enfermedad coronaria e HVI. Aunque la enfermedad coronaria se considera una enfermedad macrovascular, se ha observado que la microangiopatía desempeña un papel en su patogenia. La retina es el único lugar del cuerpo donde se puede observar directamente el daño microvascular.⁽¹⁷⁾ Estudios previos han descrito que los cambios vasculares retinianos predicen eventos cardiovasculares clínicos, incluido el infarto de miocardio en pacientes con hipertensión y diabetes.^(11,18) El estudio mostró una fuerte asociación entre la presencia de retinopatía y enfermedad coronaria ($p < 0,0001$). Se debe considerar que el estudio tuvo como limitaciones el tamaño de la muestra no fue exhaustivo, lo que dificulta la generalización de las observaciones sobre la prevalencia. Además, la retinopatía de grado I puede ocurrir como consecuencia del envejecimiento y, por lo tanto, no puede atribuirse claramente a la hipertensión en la población, pero el objetivo era correlacionarla con la enfermedad coronaria.⁽¹⁷⁾

El estudio de *Wang* y otros.⁽¹⁹⁾ En el contexto del *Australiana Heart Eye Study* (AHES) encuestó a 1680 participantes que se presentaron en un hospital de referencia para la evaluación de una posible enfermedad coronaria por angiografía. Se construyó una puntuación retiniana combinada, con el objetivo de evaluar el efecto conjunto de múltiples parámetros de los vasos retinianos sobre la enfermedad coronaria, que comprendió aquellas variables que fueron más fuertemente significativas en el análisis multivariado: Tortuosidad de la curvatura arteriolar y calibre arteriolar retiniano. La enfermedad coronaria se cuantificó objetivamente una serie de medidas obtenidas de la angiografía coronaria. Un total de 1187

participantes tenían datos completos sobre las mediciones de los vasos retinianos y la evaluación de los vasos coronarios. Además, los vasos retinianos más rectos se asociaron con la extensión de la enfermedad coronaria ($p < 0,02$). En los análisis multivariados estratificados por sexo, las arteriolas más rectas se asociaron con mayores probabilidades de enfermedad coronaria en los hombres, y el ángulo de ramificación venular más estrecho se asoció con la enfermedad coronaria en las mujeres. Este resultado, se sustentó en la hipótesis de que el deterioro de la función endotelial microvascular puede ser la base de la asociación entre tortuosidad y mortalidad cardiovascular ya que las células endoteliales mantienen la angiogénesis y el flujo microvascular, y se cree que la disminución de la tortuosidad altera la oxigenación.^(20,21) Se observó que, al igual que la vasculatura neuronal, los vasos retinianos tienen una barrera hematoencefálica específica, ya que embriológicamente son extensiones del diencefalo.^(22,23) En consecuencia, la retina también está autorregulada para mantener un flujo sanguíneo constante para un suministro estable de nutrientes independientemente de las fluctuaciones dinámicas en la presión arterial sistémica y otros factores.⁽²⁴⁾ A pesar de esto, en patologías como la hipertensión, las arteriolas retinianas muestran un patrón similar de esclerosis y estrechamiento luminal como las pequeñas arteriolas intramiocárdicas.⁽²⁵⁾ El estudio encontró asociaciones significativas, determinó que existe la posibilidad de que medidas vasculares retinianas sea predictor de enfermedad coronaria.⁽¹⁹⁾

Mcgeechan y otros.⁽²⁶⁾ Mostraron que los calibres arteriulares retinianos más pequeños y los calibres venulares más grandes se asociaron con un mayor riesgo de cardiopatía coronaria a 10 años en mujeres hipertensas sin diabetes, ajustado a los factores de riesgo de cardiopatía coronaria tradicionales incluidos en la ecuación de *Framingham*. Las mujeres con un calibre venular retiniano más amplio (OR 1,27, intervalo de confianza del 95 % 1,08 a 1,50) y un calibre arteriolar retiniano más estrecho (OR 1,31, intervalo de confianza del 95 % 1,10 a 1,56) tuvieron un mayor riesgo de cardiopatía coronaria incidente después de ajustar las variables de puntuación de riesgo de *Framingham*. Se sugirió que la asociación entre un calibre venular más amplio y la cardiopatía coronaria puede reflejar los efectos de la inflamación y la disfunción endotelial en el sistema vascular.^(10,27) Una posible razón que explicaría el aumento del riesgo asociado con el calibre de la retina en las mujeres podría ser que la enfermedad microvascular tiene un papel más importante en la cardiopatía coronaria en mujeres más jóvenes,⁽²⁸⁾ lo que sugiere que la enfermedad microvascular posiblemente tenga un papel más importante en la patogenia de la cardiopatía coronaria en mujeres que en hombres.⁽²⁹⁾

En el estudio de *Kim* y otros.⁽³⁰⁾ Se incluyeron 401 pacientes con enfermedad renal crónica en estadio 3-5, no dependiente de diálisis que habían sido examinados con fotografía de fondo de ojo para detectar retinopatía diabética o hipertensiva. La presencia de HVI se identificó mediante ecocardiografía. La presencia de retinopatía se asoció de forma independiente con la HVI (OR 1,69; IC del 95 %: 1,02 a 2,80). Además, los pacientes con retinopatía e HVI tenían un mayor riesgo de muerte (OR 2,75; IC del 95 %: 1,44, 5,26). La retinopatía se asoció de forma independiente con la hipertrofia ventricular y sus efectos combinados se sinergizaron para predecir el riesgo de muerte. Coincidentemente, algunos estudios han sugerido que los cambios microvasculares afectan la estructura del microvaso miocárdico, como anomalías en la respuesta microvascular coronaria y el miocardio en

pacientes con hipertensión e HVI.^(31,32) Estos hallazgos sugieren que el proceso fisiopatológico del daño microvascular está potencialmente relacionado con el desarrollo de la hipertrofia ventricular. Si bien los mecanismos fisiopatológicos exactos siguen sin estar claros, comparten un trasfondo común, los biomarcadores de inflamación y disfunción endotelial se han relacionado con ambas enfermedades, que tienen una participación idéntica de las vías patogénicas que implican el estrés oxidativo y la cascada hormonal renina-angiotensina.⁽³³⁾

En el estudio de *J Wang* y otros.⁽³⁴⁾ Se investigó la relación entre la estadificación de las lesiones de las arterias retinianas y el pronóstico del síndrome coronario agudo. Un total de 436 pacientes chinos con síndrome coronario agudo se sometieron a angiografía coronaria y exámenes del fondo de ojo. Después de 3-6 años de seguimiento, el análisis de regresión encontró que los factores relacionados con el pronóstico del síndrome coronario agudo eran la estadificación de las lesiones de la arteria retiniana. Los autores sugieren que la evaluación de la microvasculatura retiniana puede ser un predictor útil del daño de órganos blanco y del riesgo cardiovascular.⁽³⁴⁾

El estudio de *Kolman* y otros⁽³⁵⁾ aporta información sobre el papel que podría tener la retinopatía hipertensiva en el *screening* y tratamiento de los pacientes hipertensos. Estudios previos han demostrado que la retinopatía hipertensiva se asocia como marcadores sustitutos de disfunción endotelial,⁽³⁶⁾ inflamación sistémica de bajo grado⁽³⁷⁾ y estrés oxidativo.⁽³⁸⁾ Inicialmente, los autores descubrieron que la retinopatía hipertensiva era un fenómeno aislado de daño en un órgano blanco. En segundo lugar, el porcentaje de pacientes con hipertensión que necesitan tratamiento farmacológico aumentó del 3 al 14 % cuando se considera la retinopatía hipertensiva como indicación de tratamiento. Las principales fortalezas de este estudio fue su pequeño número de pacientes con datos faltantes, permitiendo con un mínimo riesgo de sesgo de selección. Las limitaciones del estudio de *Kolman* fue que la exactitud y precisión del examen de fondo de ojo es discutida en general. Esto impacta en los resultados presentados, en consecuencia, los resultados deben interpretarse con cuidado y la reproducción de los resultados sigue siendo necesaria.

El objetivo principal del estudio de *Varghese* y otros.⁽³⁹⁾ fue explorar la asociación entre la retinopatía hipertensiva y el remodelado cardíaco. Se diagnosticó retinopatía hipertensiva en 324 sujetos, de los cuales 90 tenían retinopatía de grados 3 y 4. Los pacientes con retinopatía de grados 3 y 4 tenían asociaciones significativas con evidencia electrocardiográfica de patrón de deformación del ventrículo izquierdo y agrandamiento de la aurícula izquierda, y una asociación más débil con HVI según los criterios de voltaje QRS (*Sokolov-Lyon*). En la ecocardiografía, la retinopatía de grados 3 y 4 se asociaron significativamente con HVI, agrandamiento de la aurícula izquierda y fracción de eyección ventricular izquierda reducida. No se observó remodelado cardíaco en pacientes sin retinopatía y fue poco común en pacientes con retinopatía de grados 1 y 2. En conclusión, la retinopatía de grados 3 y 4 demostró una asociación significativa con el crecimiento del ventrículo izquierdo y el agrandamiento de la aurícula izquierda en el ECG, la HVI y la fracción de eyección del ventrículo izquierdo reducida en la ecocardiografía, así como con la insuficiencia cardíaca.⁽³⁹⁾

Análisis cuantitativo

En el presente trabajo, los desenlaces cardio-coronarios considerados en pacientes hipertensos con signos de retinopatía hipertensiva en el examen de fondo de ojo fueron la enfermedad de la arteria coronaria, infarto agudo de miocardio, HVI y muerte de causa coronaria. Se organizaron los estudios para su síntesis cuantitativa formando 4 grupos. El primer grupo conformado por 6 estudios, evaluó la enfermedad de la arteria coronaria como complicación en pacientes hipertensos con y sin signos de retinopatía hipertensiva, donde se demostró que existe una asociación entre la retinopatía hipertensiva y la enfermedad de la arteria coronaria. ($p=0,01$; RR 1,29; IC 95 %: 1,06 a 1,56) (Fig 2).

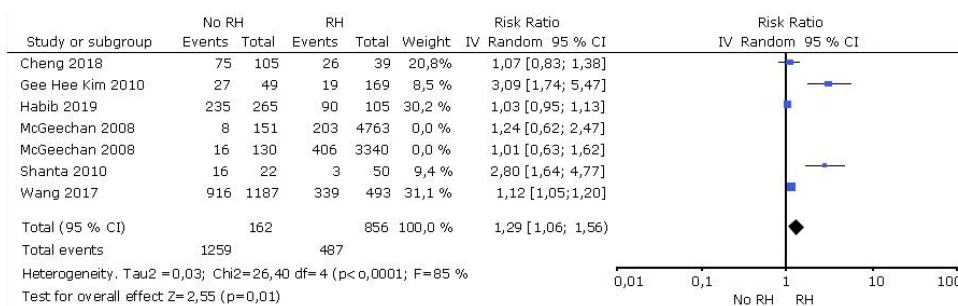


Fig 2- Metaanálisis efecto de la asociación entre retinopatía hipertensiva y la enfermedad de la arteria coronaria.

En el segundo grupo, conformado por 5 estudios, se evaluó la HVI como desenlace, se encontró un efecto estadísticamente significativo que asocia a la retinopatía hipertensiva con la HVI ($P=0,03$; RR: 1,71; IC 95 %: 1,31 a 2,24) (Fig 3).

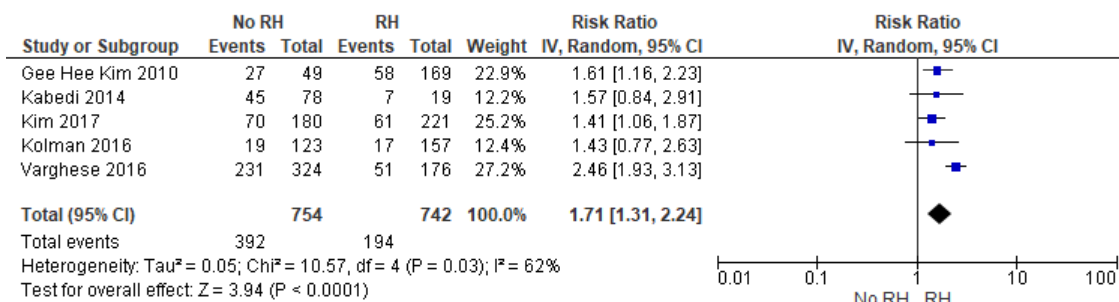


Fig 3- Metaanálisis efecto de la asociación entre retinopatía hipertensiva y la HVI.

Al evaluar el infarto agudo de miocardio y muerte de causa coronaria como desenlace en el tercer y cuarto grupo, respectivamente, no pudo establecerse un efecto a favor de la retinopatía hipertensiva en el desarrollo de ambas patologías, por presentar poblaciones muy heterogéneas, a pesar de presentar resultados independientes estadísticamente significativos. (Fig 4 y 5)

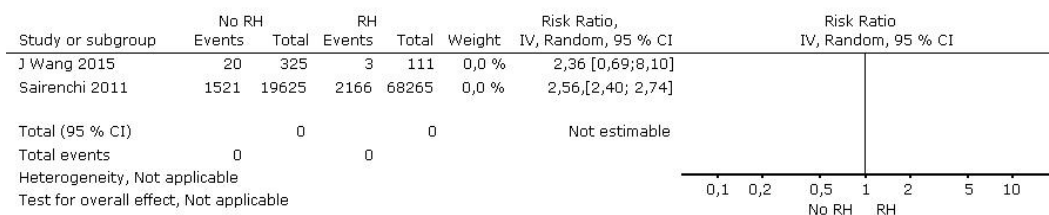


Fig 4- Descripción de resultados individuales que evaluaron la asociación entre retinopatía hipertensiva e infarto agudo de miocardio

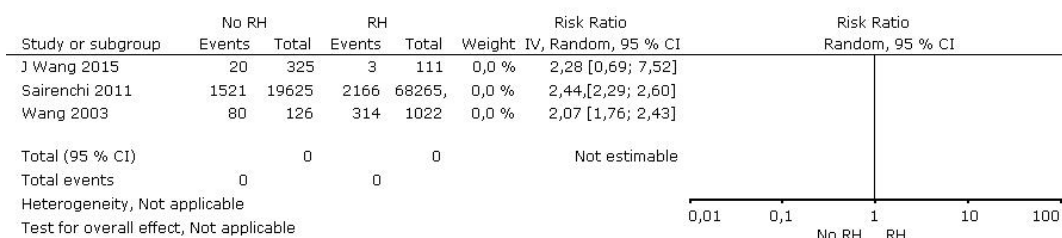


Fig 5- Descripción de trabajos individuales que evaluaron la asociación entre la retinopatía hipertensiva y la muerte de causas coronarias.

Discusión

La alta incidencia de eventos cardiovasculares en el mundo y en el Perú, indica que existen factores de riesgo a estudiar. La vasculatura retiniana proporciona una ventana de fácil accesibilidad para evaluar la microvasculatura. Con los avances tecnológicos, la obtención de imágenes en el fondo de ojo es relativamente económica, precisa, reproducible y libre de radiación. Varios estudios han documentado la relación entre los cambios en la vasculatura retiniana relacionados a la retinopatía hipertensiva y la cardiopatía coronaria. La Sociedad Europea de Cardiología (ESC) y Sociedad Europea de Hipertensión (ESH) 2018 establece que los pacientes con retinopatía de grado 3 y 4 tienen un alto riesgo de eventos cardiovasculares, tanto como la WHO-ISH 2013 y el BHS IV consideran la retinopatía de grados 3 y 4 como daño de órganos blanco. El JNC-7 también indica que la retinopatía (sin clasificación) es un daño de órganos diana.

La ESH-ESC 2018 cuestionó la capacidad de la retinopatía de grado 1 y 2 detectada por análisis del fondo de ojo para predecir el pronóstico sobre la base de varios estudios transversales.⁽⁴⁰⁾ Esos estudios transversales tenían un tamaño de muestra relativamente pequeño⁴¹. Por otro lado, la actual revisión sistemática respalda que la presencia de retinopatía puede predecir el riesgo de eventos por cardiopatías coronarias en personas con hipertensión, se sustenta en la hipótesis planteada por los estudios previos acerca de que los procesos microvasculares coronarios, pueden verse alterados en ausencia de aterosclerosis significativa en las arterias epicárdicas, y estas alteraciones microvasculares pueden estar implicadas de forma independiente en el desarrollo de eventos coronarios.⁽¹³⁾

Se incluyeron 10 estudios para evaluar los 4 desenlaces considerados en los análisis cualitativos y cuantitativos, en los cuales se evaluaron las principales cardiopatías coronarias en pacientes hipertensos con retinopatía hipertensiva.

Al agruparlos las investigaciones en el estudio de acuerdo a sus desenlaces, se encontró que los más descritos en la literatura eran: enfermedad coronaria, infarto agudo de miocardio, HVI y muerte de causa coronaria, por ello se organizaron en cuatro grupos, para la evaluación cuantitativa.

El primer grupo evaluó la enfermedad coronaria como desenlace, se incluyeron cinco estudios los cuales presentaban una heterogeneidad muy marcada ($I^2=85\%$), sin embargo, este análisis nos dio un resultado estadísticamente significativo ($p=0,01$; RR 1,29; IC 95 %: 1,06 a 1,56). Se demostró una asociación entre la retinopatía hipertensiva y la enfermedad coronaria en pacientes hipertensos, por lo tanto, el estudio de fondo de ojo para el diagnóstico y clasificación de la retinopatía hipertensiva como prueba inicial en pacientes hipertensos puede permitir clasificarlos según su riesgo a desarrollar algún evento coronario. Nuestro resultado coincide con el de otros autores, donde las alteraciones vasculares en la retina, reflejada como signos de retinopatía, se asociaron con enfermedad coronaria macro y microvascular.⁽⁴²⁾

En el segundo grupo de análisis, conformado por los estudios de *Gee Hee Kim, Kabedi, Kim, Kolman, Varghese* se evaluó la asociación entre la retinopatía hipertensiva y la HVI como cardiopatía coronaria en pacientes hipertensos, se presentó una heterogeneidad marcada ($I^2=60\%$), el resultado fue estadísticamente significativo ($p=0,03$; RR: 1,71; IC 95 %: 1,31 a 2,24). Estos hallazgos sugieren que el proceso fisiopatológico del daño microvascular está potencialmente relacionado con el desarrollo de la hipertrofia ventricular. Si bien los mecanismos fisiopatológicos exactos siguen sin estar claros, comparten un trasfondo hemodinámico común. Además, los biomarcadores de inflamación y disfunción endotelial se han relacionado con ambas enfermedades, que tienen una participación idéntica de las vías patogénicas que implican el estrés oxidativo y la cascada hormonal renina-angiotensina.⁽³³⁾

Los últimos desenlaces evaluados fueron infarto agudo de miocardio y muerte de causa coronaria, en estos grupo se incluyeron dos y tres estudios, respectivamente, cuyas poblaciones, instrumentos de medición de las variables o diseños no permitieron el metanálisis de sus resultados, en consecuencia no se pudo establecer un efecto estadísticamente significativo que favorezca o no la asociación de retinopatía hipertensiva con el infarto agudo de miocardio y la muerte de causa coronaria a pesar de que los resultados independientes respaldan la hipótesis.

El presente estudio, presenta las siguientes fortalezas: El protocolo de investigación fue registrado en la base de datos PROSPERO. Además, se realizó una búsqueda integral en múltiples bases de datos, sin limitación del idioma. Este estudio tiene limitaciones, principalmente que el grupo cuyo desenlace fue enfermedad coronaria, tuvo una heterogeneidad entre estudios muy elevada ($I^2=85\%$), a pesar de eso, se llevó a cabo el meta análisis para probar la hipótesis planteada.

Se concluye que según nuestra revisión sistemática se encontró una asociación entre retinopatía hipertensiva y las cardiopatías coronarias más frecuentes (enfermedad coronaria

e HVI). Se demostró la asociación estadísticamente significativa para la retinopatía hipertensiva y la enfermedad coronaria. Se estableció una asociación estadísticamente significativa entre la retinopatía hipertensiva y la HVI.

Se sugieren más estudios analíticos en diferentes contextos que evalúen la asociación de entre la retinopatía hipertensiva y las cardiopatías coronarias.

Referencias bibliográficas

1. Lewington SCR, Qizilbash N, Peto R, Collins. Age-specific relevance of usual blood pressure to vascular mortality: a meta-analysis of individual data for one million adults in 61 prospective studies. *The Lancet*. 2002;360(9349):1903-13. DOI: [https://doi.org/10.1016/S0140-6736\(02\)11911-8](https://doi.org/10.1016/S0140-6736(02)11911-8)
2. Mills KT, Bundy JD, Kelly TN, Reed JE, Kearney PM, Reynolds K, *et al*. Global Disparities of Hypertension Prevalence and Control: A Systematic Analysis of Population-Based Studies From 90 Countries. *Circulation*. 2016;134(6):441-50. DOI: <https://doi.org/10.1161/CIRCULATIONAHA.115.018912>
3. Forouzanfar MH, Alexander L, Anderson HR, Bachman VF, Biryukov S, Brauer M, *et al*. Global, regional, and national comparative risk assessment of 79 behavioural, environmental and occupational, and metabolic risks or clusters of risks in 188 countries, 1990-2013: a systematic analysis for the Global Burden of Disease Study 2013. *The Lancet*. diciembre de 2015;386(10010):2287-323. DOI: <https://doi.org/10.1001/jama.2016.19043>
4. Williams B, Poulter NR, Brown MJ, Davis M, McInnes GT, Potter JF, *et al*. British Hypertension Society guidelines for hypertension management 2004 (BHS-IV): summary. *BMJ*. 13 de marzo de 2004;328(7440):634-40. DOI: <https://doi.org/10.1136/bmj.328.7440.634>
5. Cheng L, Barlis P, Gibson J, Colville D, Hutchinson A, Gleeson G, *et al*. Microvascular retinopathy and angiographically-demonstrated coronary artery disease: A cross-sectional, observational study. Malik RA, editor. *PLoS ONE*. 2018;13(5). DOI: <https://doi.org/10.1371/journal.pone.0192350>
6. Roth GA, Johnson C, Abajobir A, Abd-Allah F, Abera SF, Abyu G, *et al*. Global, Regional, and National Burden of Cardiovascular Diseases for 10 Causes, 1990 to 2015. *Journal of the American College of Cardiology*. 2017;70(1):1-25. DOI: <https://doi.org/10.1016/j.jacc.2017.04.052>
7. Mathers CD, Loncar D. Projections of Global Mortality and Burden of Disease from 2002 to 2030. Samet J, editor. *PLoS Med*. 2006;3(11):e442. DOI: <https://doi.org/10.1371/journal.pmed.0030442>
8. Cannon RO. Microvascular Angina and the Continuing Dilemma of Chest Pain With Normal Coronary Angiograms. *Journal of the American College of Cardiology*. 2009;54(10):877-85. DOI: <https://doi.org/10.1016/j.jacc.2009.03.080>
9. Maseri A, Crea F, Kaski JC, Crake T. Mechanisms of angina pectoris in syndrome X. *Journal of the American College of Cardiology*. 1991;17(2):499-506. DOI: [https://doi.org/10.1016/S0735-1097\(10\)80122-6](https://doi.org/10.1016/S0735-1097(10)80122-6)

10. Wong TY. Quantitative Retinal Venular Caliber and Risk of Cardiovascular Disease in Older Persons: The Cardiovascular Health Study. *Arch Intern Med.* 2006;166(21):2388. DOI: <https://doi.org/10.1001/archinte.166.21.2388>
11. Wong TY, Klein R, Sharrett AR, Duncan BB, Couper DJ, Tielsch JM, *et al.* Retinal arteriolar narrowing and risk of coronary heart disease in men and women. The Atherosclerosis Risk in Communities Study. *JAMA.* 2002;287(9):1153-9. DOI: <https://doi.org/10.1001/jama.287.9.1153>
12. Kim G-H, Youn H-J, Kang S, Choi Y-S, Moon J-I. Relation Between Grade II Hypertensive Retinopathy and Coronary Artery Disease in Treated Essential Hypertensives. *Clinical and Experimental Hypertension.* 2010;32(7):469-73. DOI: <https://doi.org/10.3109/10641963.2010.496515>
13. Wang L, Wong TY, Sharrett AR, Klein R, Folsom AR, Jerosch-Herold M. Relationship Between Retinal Arteriolar Narrowing and Myocardial Perfusion: Multi-Ethnic Study of Atherosclerosis. *Hypertension.* 2008;51(1):119-26. DOI: <https://doi.org/10.1161/HYPERTENSIONAHA.107.098343>
14. Wang JJ, Liew G, Klein R, Rochtchina E, Knudtson MD, Klein BEK, *et al.* Retinal vessel diameter and cardiovascular mortality: pooled data analysis from two older populations. *European Heart Journal.* 2007;28(16):1984-92. DOI: <https://doi.org/10.1093/eurheartj/ehm221>
15. Wong TY, Klein R, Nieto FJ, Klein BEK, Sharrett AR, Meuer SM, *et al.* Retinal microvascular abnormalities and 10-year cardiovascular mortality. *Ophthalmology.* 2003;110(5):933-40. DOI: [https://doi.org/10.1016/S0161-6420\(03\)00084-8](https://doi.org/10.1016/S0161-6420(03)00084-8)
16. Habib SA, Jibrán MS, Khan SB, Gul AM. Association Of Hypertensive Retinopathy With Angiographic Severity Of Coronary Artery Disease Determined By Syntax Score. *J Ayub Med Coll Abbottabad.* 2019;31(2):189-91. Disponible en: PMID: 31094114
17. Shantha GPS, Srinivasan Y, Kumar AA, Salim S, Prabakhar S, Rajan AG, *et al.* Can retinal changes predict coronary artery disease in elderly hypertensive patients presenting with angina? *The American Journal of Emergency Medicine.* 2010;28(5):617-21.
18. Wong TY, Mitchell P. Hypertensive Retinopathy. *N Engl J Med.* 2004;351(22):2310-7. DOI: <https://doi.org/10.1056/NEJMra032865>
19. Wang SB, Mitchell P, Liew G, Wong TY, Phan K, Thiagalingam A, *et al.* A spectrum of retinal vasculature measures and coronary artery disease. *Atherosclerosis.* 2018;268:215-24. DOI: <https://doi.org/10.1016/j.atherosclerosis.2017.10.008>
20. Witt N, Wong TY, Hughes AD, Chaturvedi N, Klein BE, Evans R, *et al.* Abnormalities of retinal microvascular structure and risk of mortality from ischemic heart disease and stroke. *Hypertension.* 2006;47(5):975-81. DOI: <https://doi.org/10.1161/01.HYP.0000216717.72048.6c>
21. Goldman D, Popel AS. A computational study of the effect of capillary network anastomoses and tortuosity on oxygen transport. *J Theor Biol.* 2000;206(2):181-94. DOI: <https://doi.org/10.1006/jtbi.2000.2113>
22. Risau W. Mechanisms of angiogenesis. *Nature.* 1997;386(6626):671-4. DOI: <https://doi.org/10.1038/386671a0>

23. Hughes S, Yang H, Chan-Ling T. Vascularization of the human fetal retina: roles of vasculogenesis and angiogenesis. *Invest Ophthalmol Vis Sci.* 2000;41(5):1217-28. Disponible en: PMID:10752963
24. Patton N, Aslam T, MacGillivray T, Pattie A, Deary IJ, Dhillon B. Retinal vascular image analysis as a potential screening tool for cerebrovascular disease: a rationale based on homology between cerebral and retinal microvasculatures. *J Anatomy.* 2005;206(4):319-48. DOI: <https://doi.org/10.1111/j.1469-7580.2005.00395.x>
25. Liew G, Wang JJ. Manifestaciones vasculares retinianas: ¿reflejan el estado del corazón? *Revista Española de Cardiología.* 2011;64(6):515-21. DOI: doi.org/10.1016/j.recesp.2011.02.014
26. McGeechan K, Liew G, Macaskill P, Irwig L, Klein R, Sharrett AR, *et al.* Risk Prediction of Coronary Heart Disease Based on Retinal Vascular Caliber (from the Atherosclerosis Risk In Communities [ARIC] Study). *The American Journal of Cardiology.* 2008;102(1):58-63. DOI: <https://doi.org/10.1016/j.amjcard.2008.02.094>
27. Wang JJ, Liew G, Wong TY, Smith W, Klein R, Leeder SR, *et al.* Retinal vascular calibre and the risk of coronary heart disease-related death. *Heart.* 2006;92(11):1583-7. DOI: <https://doi.org/10.1136/hrt.2006.090522>
28. Bairey Merz CN, Shaw LJ, Reis SE, Bittner V, Kelsey SF, Olson M, *et al.* Insights From the NHLBI-Sponsored Women's Ischemia Syndrome Evaluation (WISE) Study. *Journal of the American College of Cardiology.* 2006;47(3):S21-9. DOI: <https://doi.org/10.1016/j.jacc.2004.12.084>
29. Buchthal SD, den Hollander JA, Merz CNB, Rogers WJ, Pepine CJ, Reichek N, *et al.* Abnormal Myocardial Phosphorus-31 Nuclear Magnetic Resonance Spectroscopy in Women with Chest Pain but Normal Coronary Angiograms. *N Engl J Med.* 2000;342(12):829-35. DOI: <https://doi.org/10.1056/NEJM200003233421201>
30. Kim Y, Cho JS, Cho W, Yoon HE, Hong YA, Chang YK, *et al.* Retinopathy and left ventricular hypertrophy in patients with chronic kidney disease: Interrelationship and impact on clinical outcomes. *International Journal of Cardiology.* diciembre de 2017;249:372-6. DOI: <https://doi.org/10.1016/j.ijcard.2017.06.123>
31. Tikellis G, Arnett DK, Skelton TN, Taylor HW, Klein R, Couper DJ, *et al.* Retinal Arteriolar Narrowing and Left Ventricular Hypertrophy in African Americans. The Atherosclerosis Risk in Communities (ARIC) Study. *American Journal of Hypertension.* 2008;21(3):352-9. DOI: <https://doi.org/10.1038/ajh.2007.57>
32. Wong TY. Retinopathy and Risk of Congestive Heart Failure. *JAMA.* 2005;293(1):63. DOI: <https://doi.org/10.1001/jama.293.1.63>
33. Benigni A, Cassis P, Remuzzi G. Angiotensin II revisited: new roles in inflammation, immunology and aging. *EMBO Mol Med.* 2010;2(7):247-57. DOI: <https://doi.org/10.1002/emmm.201000080>
34. Wang J, Zhao M, Li S, Wang D. Retinal artery lesions and long-term outcome in Chinese patients with acute coronary syndrome. *Eye.* 2015;29(5):643-8. DOI: <https://doi.org/10.1038/eye.2015.2>

35. Kolman SAM, van Sijl AM, van der Sluijs FA, van de Ree MA. Consideration of hypertensive retinopathy as an important end-organ damage in patients with hypertension. *J Hum Hypertens*. 2017;31(2):121-5. DOI: <https://doi.org/10.1038/jhh.2016.49>
36. Yucel O. The association between endothelial dysfunction and hypertensive retinopathy in essential hypertension. *Med Sci Monit*. 2014;20:78-82. DOI: <https://doi.org/10.12659/MSM.889659>
37. Coban E, Nizam I, Topal C, Akar Y. The Association of Low-Grade Systemic Inflammation with Hypertensive Retinopathy. *Clinical and Experimental Hypertension*. 2010;32(8):528-31. DOI: <https://doi.org/10.3109/10641963.2010.496519>.
38. Coban E, Alkan E, Altuntas S, Akar Y. Serum ferritin levels correlate with hypertensive retinopathy. *Med Sci Monit*. febrero de 2010;16(2):CR92-95. Disponible en: PMID: 20110920
39. Varghese M, Adhyapak SM, Thomas T, Sunder M, Varghese K. The association of severity of retinal vascular changes and cardiac remodelling in systemic hypertension. *Therapeutic Advances in Cardiovascular Disease*. 2016;10(4):224-30. DOI: <https://doi.org/10.1177/1753944716630869>
40. Cuspidi C, Sala C, Grassi G. Updated classification of hypertensive retinopathy: which role for cardiovascular risk stratification? *Journal of Hypertension*. 2015;33(11):2204-6. DOI: <https://doi.org/10.1097/HJH.0000000000000733>
41. Sairenchi T, Iso H, Yamagishi K, Irie F, Okubo Y, Gunji J, *et al*. Mild Retinopathy Is a Risk Factor for Cardiovascular Mortality in Japanese With and Without Hypertension: The Ibaraki Prefectural Health Study. *Circulation*. 2011;124(23):2502-11. DOI: <https://doi.org/10.1161/CIRCULATIONAHA.111.049965>
42. Wong TY, Cheung N, Islam FMA, Klein R, Criqui MH, Cotch MF, *et al*. Relation of Retinopathy to Coronary Artery Calcification: The Multi-Ethnic Study of Atherosclerosis. *American Journal of Epidemiology*. 2007;167(1):51-8. DOI: <https://doi.org/10.1093/aje/kwm256>

Conflicto de intereses

Los autores declaran que no existe conflicto de intereses.