

Artritis gotosa. Presentación de tres casos

Por los Dres.:

JOSÉ GONZÁLEZ DE ARMAS,⁴ ROBERTO VEGA HERNÁNDEZ,⁵ ENMA ROMÁN RIVERO*** y

ALFREDO ESPINOSA BRITO***

González de A J. et al. *Artritis gotosa. Presentación de tres casos. Rev. Cub. Med. 12: 1, 1973.*

Se describen los casos de tres pacientes portadores de artritis gotosa. Se observa que los cuadros clínico, humoral y anatomopatológico eran compatibles con la enfermedad. En los casos estudiados no se pudo encontrar el factor heredofamiliar. Esta entidad queda incluida dentro de las provocadas por trastornos del metabolismo (en este caso de las purinas), siendo el ácido úrico el responsable de las manifestaciones satisfactorio en todos los casos.

HISTORIA

Esta enfermedad fue descrita y estudiada por *Hipócrates*.⁵ *Galeno* describió los tofos. *Scheel* demostró en 1776 la teoría del aumento del ácido úrico circulante como responsable del cuadro clínico.⁰ *Forbes* amplía el concepto al encontrar cristales de ácido lúrico en el riñón y tofos. *Garrod* explica los factores hereditarios de la afección. *Mord-horst* implica en los ataques agudos a la irritación de los uratos. *Mc. Carty* valora el tratamiento con colchicina.

Se presentan tres casos de artritis gotosa del Servicio de Medicina Interna de nuestro Hospital; se hace una breve reseña histórica, estudio clínico, de laboratorio e histopatológico.

CASO No. 1.

H C. 136636 T. F. V., sexo masculino, de 46 años, de la raza blanca y obrero de transporte. M I.: vómitos. H.E.A.: Paciente que desde hace quince años comenzó a sentir dolores articulares localizados en pies, sobre todo en dedo gordo, así como fiebre intermitente asociada al cuadro doloroso; con estos síntomas se mantiene hasta su tratamiento con distintos métodos que le aliviaron, pero no le mejoraron, observando hace tres años las deformaciones óseas en manos y pies y las excrescencias cutáneas (tofos). Ayer, al presentar crisis de vómitos y dolor abdominal, es ingresado.

A.P.P.: Sarampión, parotiditis y varicelas.

A. P.F.: No refiere familiares que padezcan de artritis.

E.F.G.: Deformidades articulares de manos y pies con lesiones sobresalientes de color amarillo, duras y de tamaño variable en zonas para, articulares con limitación de los movimientos de las manos.

Exámenes complementarios: Serología: negativa; ácido úrico: 22 mg%; cri trossed i Inri) tari un : 99 mni; hemograma con diferencial: Hto.: 33; Hb.: 10.8; leucocitos: 9 300 nim. 3, ST=0 P=70, EO=1, MON=3 y L1NF=26. Glicemia: 80 mg%; 50 mg%; pielograma descendente: negativo. Biopsia de nódulo: positivo de tofo gotoso; Rx de articulaciones: signos de artritis.

³ Trabajo presentado en la I Jornada Provincial de Medicina Interna de La Habana, marzo de 1972.

⁴ Especialista de primer grado, Jefe del Departamento de Medicina Interna, Hospital Regional da Cienfuegos, Las Villas.

***s Médico General del Servicio de Medicina del Hospital Regional de Cienfuegos, Las Villas.

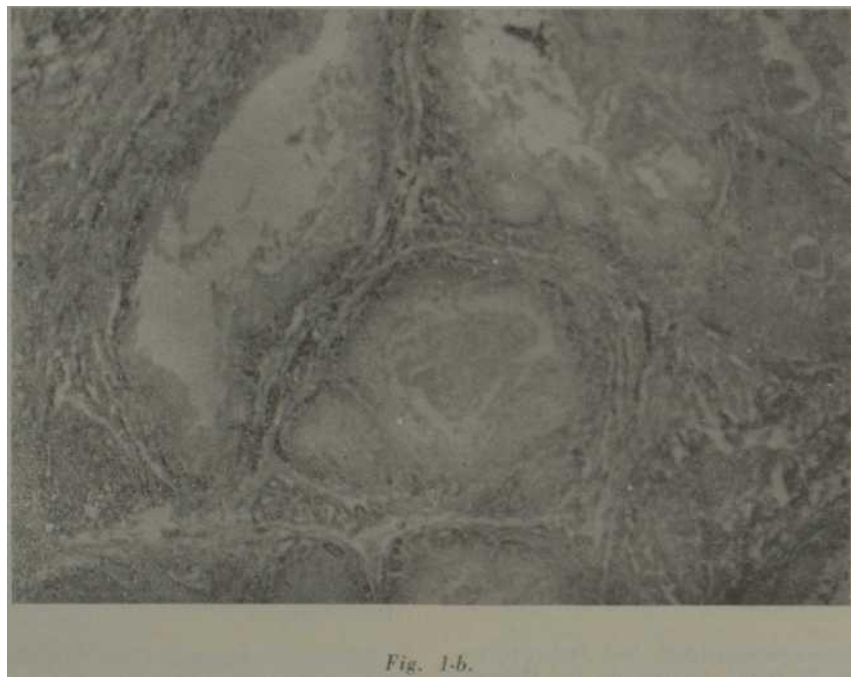
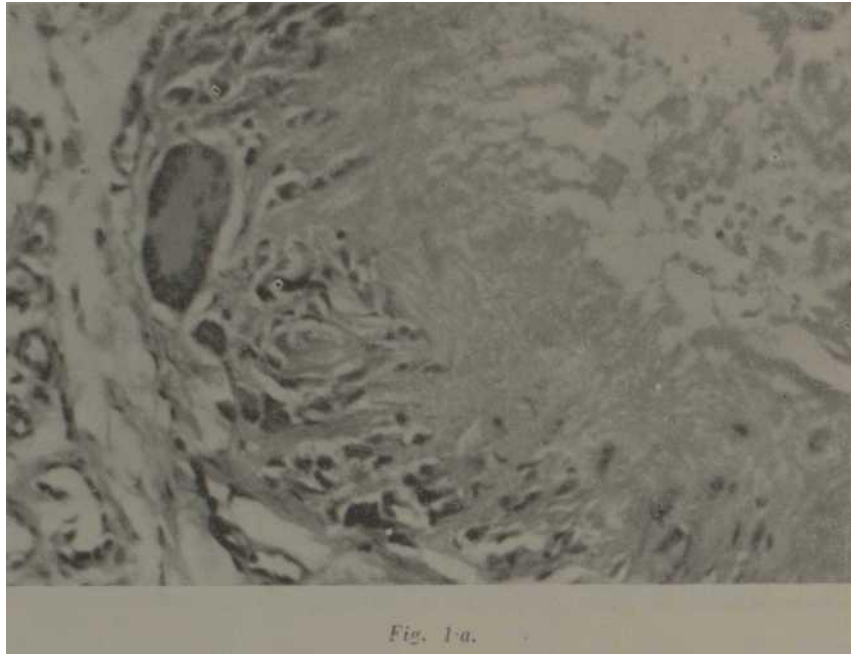


fig. 1. Biopsia de tofo gotoso. Dos campos, a mayor aumento; 1a. Se observan acúmulos de cristales de uratos, rodeados de abundantes fibroblastos, linfocitos y células gigantes. 1b.—Se observan imágenes correspondientes a precipitados de cristales de uratos que frutan de coalescer.

Se le instituye tratamiento con antieméticos, dieta hipograsa, venoclisís, corticotrofina, benemid y colchicina mejorando su cuadro clínico. Descendiendo el ácido úrico a 10.5 mg% y finalmente a 5.8 mg%.

CASO No. 2.

H. C. 8931, S. B. M., sexo masculino, de 51 años, de la raza blanca, jubilado. M.I. fiebre y artralgias, H.E.A.: Refiere que hace seis años padece de dolores articulares con enrojecimiento y calor local, más en manos, codos, rodillas y pies acompañados de crisis febriles que en ocasiones le imposibilitan la marcha; le han dicho que es reumatismo. Hace cinco días que todos estos síntomas han aumentado con limitación de los movimientos articulares, fiebre 39 a 40 grados centígrados, vómitos frecuentes hace varios días (3 ó 4). Operado de riñones en herradura en 1968 con crisis de pielonefritis previa. Padre y dos hermanos muertos de ¿reumatismo?, un hermano vivo que señala padecer de los mismos dolores. Al examen físico se encuentran nódulos cutáneos sobre todo en codo derecho (Fig. 4) con signos de rubor, calor y dolor en dicha articulación.

Exámenes complementarios: Hto.: 38 vol %; Hh.: 11.4 gr%; leucocitos 4 900 X mm³; Stab= 01%, Ssg.=73%,

Eos=00%, Mono=02% y lin- fo=:24%; éitrosediinfiltración: 135 X mm p/h; orina: normal; urocultivo: E.Coli más de 100 mil colonias X mm³; urca: 38 mg X 100 ce.; serología: negativa; ácido úrico: 12.8 mg%; glicemia: 117 mg%; medulograma: médula hipocelular; Biopsia de nódulo: positivo de tofo gotoso.

TRATAMIENTO

Di ta hipograsa, colchicina, A.C.T.H., vitaminoterapia, venoclisís, cloramfenicol y benemid

La cifra de ácido úrico desciende con el tratamiento impuesto a 3.7 mg%. Dado de alta con un estado de salud mejorado

CASO No. 3.

H. C. 205028, R. S. F., sexo femenino, de 68 años, raza Manca, ama de casa M.I. Dolores articulares, H.E.A.: Refiere la paciente que des. ilc hace 15 años padece de dolores articulares los cuales se le han acentuado hace 7 años, así como que le han aparecido últimamente nódulos en los codos. A.P P. Irradiada por tu- moración en el cuello hace seis años en el Hospital Oncológico de La Habana, sarampión, parotiditis, varicela y tosferina. A.P.F. No an-

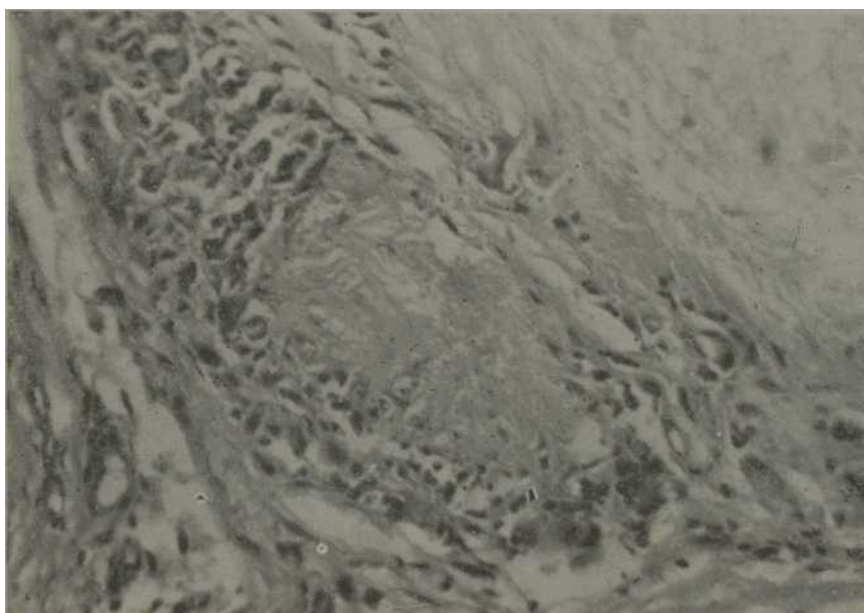


Fig. 2. Biopsia de tofo gotoso a menor aumento: Se observan cristales de uratos, fibroblastos, linfocitos y células gigantes.

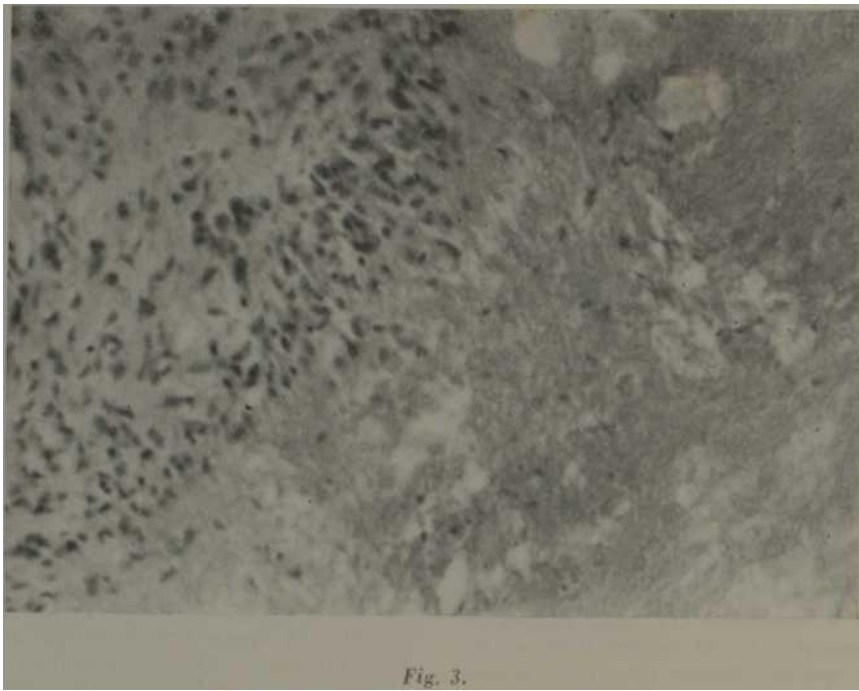


Fig. 3.




Fig. 3-b.

fig. 3 biopsia de tofo gotoso. dos campos diferentes a menor aumento: Se observan cristales de uratos, linfocitos, fibroblastos y células gigantes.

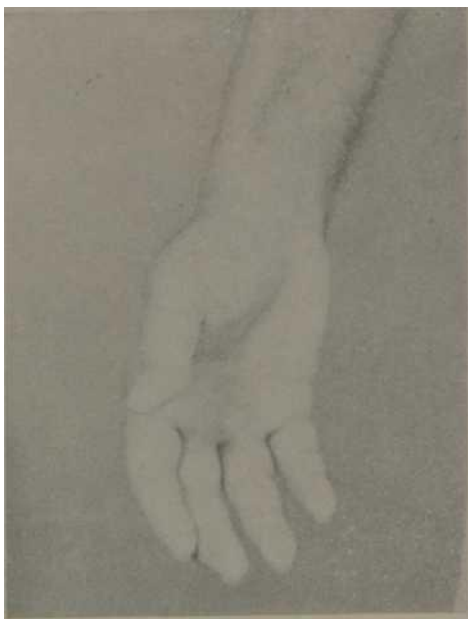

Fig. 4. Caso 1.—Tofo en dedo pulgar.

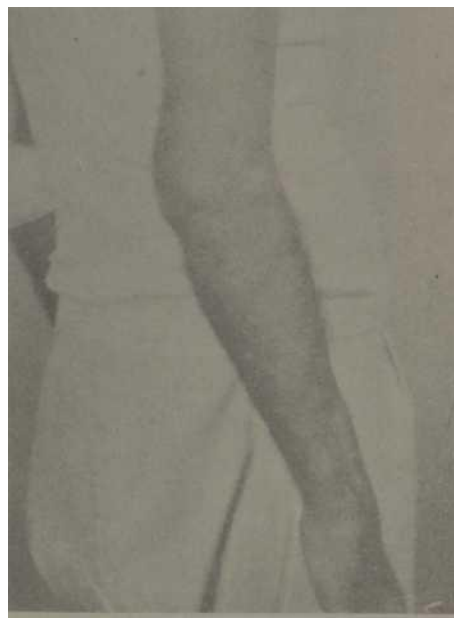

Fig. 7. Caso 1.—Tofo gotoso en codos.

•redemos artríticos. E.F.G. Limitación de los movimientos de las articulaciones de miembros superiores, nódulos en los codos y deformidades de manos y rodillas.

Exámenes complementario.: Hemograma con diferencial: Hio.: 28 vel%; Hb : 10.8 gr%; leu. coritos: 6 000 X mm³; Stab: 01%; Seg : 80%; Linfo: 16%; Mono: 02%; EOS: 01%; eritro sedimentación: 65 rara, p/h; urea: 36 mlg%; glicemia: 83 mlg%; colesterol: 253 mlg%; orina no patológica; ácido úrico: 12.98 mlg%; biopsia del nódulo del codo derecho, rayos X (1manos, signos de artritis

TRATAMIENTO

Dieta libre hipograsa, butacifona, corticaro- fina, benemid, alusil, dipirona y colchicina. La paciente mejora con el tratamiento. La cifra de ácido úrico desciende a 2.85 mlg% y la biopsia del nódulo corresponde a un tofo^o gotoso. (fig. 6).

DIAGNOSTICO

El diagnóstico de artritis gotosa lo constituye la tríada siguiente: Crisis de dolores articulares, el ácido úrico del suero por encima de 7 mlg%,

cristales de uratos en el líquido sinovial o tejidos y presencia de tofos.

TRATAMIENTO Está dirigido a controlar las crisis agudas y crónicas. Actualmente existen medicamentos beneficiosos para su alivio que varían en su forma de actuar. Debe valorarse en todos los casos la dieta hipograsa e hipoproteica.

MEDICAMENTOS

Antiflogísticos y analgésicos, indometacina de 50 a 100 mlg intramuscular diariamente o una tableta en desayuno, almuerzo y comida y al acostarse, salicilatos de 4 a 6 g al día, oxifenbutazona y fenilbutazona de 0.4 a 0.6 g al día, uricosúricos: benemid de 0.5 a 1 g diario, sulfipirazona de 400 a 800 mlg al día, colchicina de 0.5 a 1 mlg cada dos horas de inicio y después de 0.5 a 1 mg cada

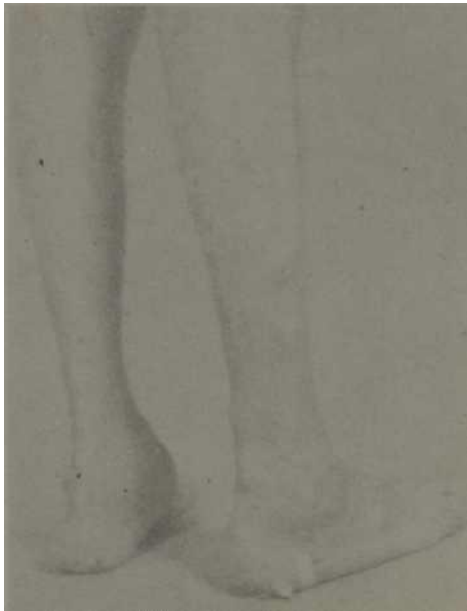

Fig. 6.—Caso 1.—Tofos en M.I.

24 horas; el allopurinol, inhibidor de la oxidasa de la xantina evita la formación de ácido úrico; esta droga forma parte también de lo* uricosúricos y se administra a la dosis de 300 a 800 mg al día; la corticotropina se ha usado a la dosis de 80 a 120 unidades diarias; últimamente se está ensayando la azatioprina.

COMENTARIOS

Se estudian tres pacientes afectados de artritis gotosa (enfermedad heredo-familiar I, portadores de todos los elementos de diagnóstico de dicha afección (crisis dolorosa articular, hiperuricemia y presencia de tofos)⁴ con un tiempo de evolución variable entre 10 y 20 años, en uno de los cuales se expresaba la forma multifócea. En ninguno de los casos se pudo comprobar la gota renal.

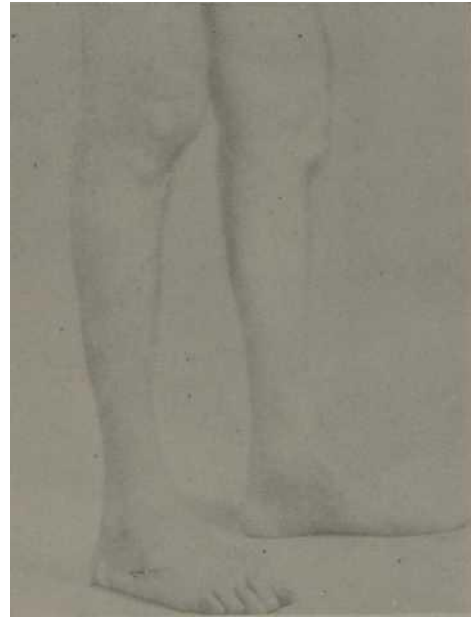

Fig. 5. Caso 1.—Tofos en M.I. Formu multifócea.

Las estadísticas reportan que es más írecuente en el hombre que en la mujer.⁵ Las crisis agudas de los pacientes gotosos se deben a] ácido úrico intracelular más que al circulante.⁶ Orven considera que lo fundamental es un error innato del metabolismo de las purinas, la mayor parte endógena y, una pequeña proporción exógena; esta última dependiente de la ingestión. Se ha demostrado que existió una mutación genética en algún precursor antropoide del hombre que hizo que éste perdiera la uricasa, lo cual determina el trastorno metabólico, pues esto favorece que el ácido inosínico se transforme pasando por las etapas de hipoxantina y xantina en uratos.³ Seegmiller encontró en 18 pacientes gotosos estudiados por él, una disminución, no así la ausencia en los valores de la actividad hipoxantina guanina fosforibosil-transferasa de los hematíes, este sustrato bioquímico característico HG-PR tasa, enzima que contribuye al aumento del ácido úrico que se ha detectado sólo en 2.5 % de los adultos afectos de gota común.² Karrwsky señala que la hiperuricemia facilita la lacticidemia que perpetuaría el cuadro clínico, controlándose

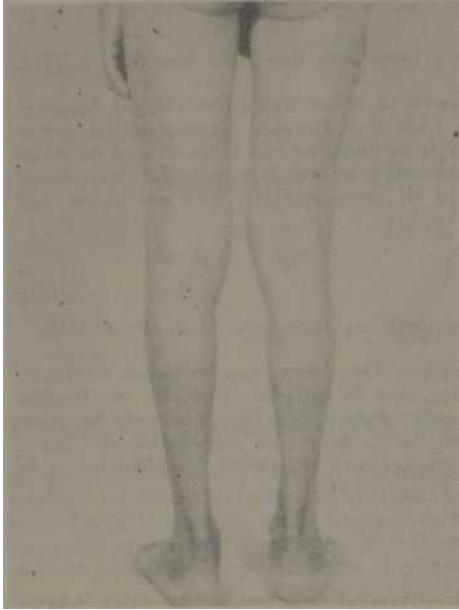


Fig. 8.—Caso 2.—Tofos diseminados en muslos y piernas.

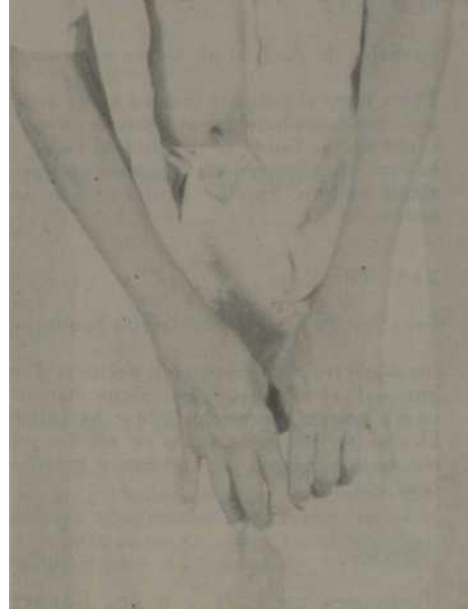

Fig. 9 Caso 2.—Cambios artríticos en manos.



Fig. 10. Caso 2.—Tofos en codos.

este fenómeno por los mecanismos tampones del organismo (que regulan la caída del pH sanguíneo).

Nuestros pacientes eran portadores de gota primaria, aunque no se pudo precisar en los mismos antecedentes de diátesis gotosa familiar; no se encontraron elementos clínicos de otra enfermedad de base que pudieran explicar la gota secundaria, como serían la hiperlipemia, cistinuria, coma diabético, eclampsia, enfermedad hematológica, mixedema y mongolisino.^{3,13,13}

La evolución fue favorable con el uso de las drogas específicas, pero tenemos que señalar los resultados beneficiosos con benemid y colchicina; esta última actúa inhibiendo la fagocitosis del ácido úrico por los poimorfonucleares.

La histopatología de los nódulos cutáneos estudiados demostró los cristales de uratos, elementos irrefutables para considerar nuestros casos como verdaderas artritis gotosas.

S I M M A R Y

González de A. J. et al. *Gouty arthritis. Three-case presentation.* Rev. Cub. Med. 12: 1, 1973.

Three cases of patients bearing gouty arthritis are described. It was noted that clinical, humoral and anatomopathological pictures were consistent with this disease. Heredofamilial factor could not be found in the studied cases. This entity is included among those caused by metabolic disturbances (in this case of that of purines) and uric acid is responsible for clinical manifestations. Specific treatment was satisfactory in all cases, specially with colchicine and benemid.

RESUME

González de A. J. et al. *Arthite goutteuse. A propos de 3 cas.* Rev. Cub. Med. 12: 1, 1973.

On décrit trois cas de patients porteurs d'arthrite goutteuse. On observe que les cadres cliniques, humoral, et anatomopathologique étaient compatibles avec la maladie. Dans les cas étudiés on n'a pas pu trouver le facteur héréditaire. Cette entité reste dans celles provoquée par troubles du métabolisme (dans ce cas des purines) étant l'acide urique le responsable des manifestations cliniques. Le traitement spécifique dans tous les cas: en spécial, la colchicine et le bénomid.

PE3KME.

IOH3aJie3 53 A. X., H cp. nojtarpireecKirii apTpHT.ÍÍDe,ncTaBJieHne TpeX cjiyq- aeB. *Rev. Cub. Med. 12: 1, 1973.*

npHBOHTCH omicaHHe TpeX oOIBHHX c nojrapiraecKiiM apTpuTOM OT Me^aeTCH, ^to aHaTOMHaTOJiOrinecKaH, ryM0pajii>HafI h KjnmirqecKaH KapTHHH cooTBeTCT- BOBajm 3a<SojieBaHHK>. B H3BMeRHx cjiyMaHX He oKa3ajioB BCOMOXHIM o6Hapy- xHTB HacjieicTBeHHO—ceMeEHui (fiaKT, jiaHHoe 3afiojieBaHHe BKJiKJiaeTCH B HHC- JIO BH3BHHHX paCCTpOUCT33MU OOMeKa.Mo^eBaH KHCJIOTa HBJIeTCH npHMHOH KJirauTHeCKHX npoflBJieHHa. CneuHbiraecKoe Jie^eHue OHJO yfl0BJieTB0pHTe.JiBHHM BO Bcex cjiyqaX: ocotieHHO KOJIOHHH n oeHeMim*

BIBLIOGRAFIA

- 1.—*Alepa, F. P. et al:* Gouty Arthritis as a complications of Ophtalmic Surgery. *Amer. Ophtal.* 62: 755, Oct. 66.
- 2.—*BalceU-Gorina, A. et al:* Gota y encefalopatía congénitas por deficiencia parcial de HG-PR, *Taso Med, Clinic, Barcelona,* 55: 427-33, Dic. 1970.
- 3.—*CecilLoeh:* Tratado de Medicina Interna, Tomo II, E.R. año 1968.
- 4.—*Clarke, H. et al:* Serum protein changes in still disease rheumatoid arthritis and gout. *Brit. J. Exp. Pathol* 51: 441-7, Oct. 70.
- 5* *Boland, E. B.:* Gout and gouty arthritis. Current concepts and management. *Calif. Med.* 105: 249-56, Oct. 66
- 6.—*Duncan, H. et al:* Signovial urats crystals in acute gouty arthritis. A study of their origin and significanee. *Clin. Orthop* 59: 277-85, Jul.-Aug 68.
- 1* *Estephen, M. et al:* Colchicine in acute gouty arthritis clinical and metabolic stu- dies. *Rev. Mod. Chile* 94: 477-82, Aun. 66 (sp).
- 8.—*Kim, L. C. et al.:* Synovial fluid fatty acid composition in patients with reumatoid arthritis, gout and degenerative joint disease. *Porc. Soc. Exp. Miel Med.* 123: 77-80, Oct. C6.
- 9.—*Orven, D. C. Jr. et ul.:* Management of gouty arthritis and Hyperuricemia *GP* 39: 135-8, Oct. 68.
- 10.—*Paik, C. H. et al.:* Thalassemia and gouty arthritis. *Jama,* 213: 296-7. 13 Jul. 70.
- 11.—*Phelps, P. et al.:* Crystal-induced arthritis. *Postgrad Med.* 45: 87-93, Jan 69.
- 12.—*Bodnan, Y. P. et al.:* Invitation to the gout. A consideration of the role of various predisposing and provocative factors in the genesis of acute gouty arthritis. *Trans Coll. Physician Phila.* 35: 47-62, (52 ref.) Oct. 67.
- 13.—*Smith, E. E. et al.:* Too rare causes of secondary gouty arthritis. *Amer. J. Roentgen* 100: 550-3, Jun. 67.
- 1^—*Trach, S.:* Gouty Arthritis of spine. *Clin. Orthop* 71: 81-6, 1970.

^ ^> *T. F.:* Pathogenesis and medical mana, gement of chronic gouty arthritis. *Clin. Orthop* 71: 40-5, 1970.

Rev. Cub. Med. 12: 21-28, Ene..Abr. 1973