

Liposarcoma mixoide escrotal

Scrotal myxoid liposarcoma

Silvia Isabel Hechavarría Ramón^{1*} <https://orcid.org/0000-0001-6548-5545>

Yakniel Romero Tamayo¹ <https://orcid.org/0000-0003-0307-2299>

Vivianne Isabel Vargas Hechavarría¹ <https://orcid.org/0000-0002-6434-3470>

¹Hospital Clínico Quirúrgico Docente “Celia Sánchez Manduley”. Manzanillo, Cuba.

* Autor para la correspondencia: shechavarria@infomed.sld.cu

RESUMEN

Se presentó el caso de un paciente de 74 años de edad que acudió a consulta externa de urología por presentar aumento de volumen en el fondo de la bolsa escrotal, redondeado, indoloro y bien delimitado, con signos inflamatorios agudos. Se interpretó como lipoma complicado con una sepsis local, que después de tratamiento antibiótico y desaparecer los signos de sepsis, se realiza exéresis y se envía pieza para estudio anatomopatológico. Se diagnosticó que se trataba de un liposarcoma mixoide con bordes de sección sanos. Se realizó interconsulta con servicio de oncología y se decidió un tratamiento con quimioterapia sistémica. El paciente tuvo seguimiento en la consulta de oncología con evolución favorable, sin recidivas locales, ni evidencias de metástasis.

Palabras clave: liposarcoma mixoide; exéresis; estudio anatomopatológico.

ABSTRACT

We report the case of a 74-year-old patient who attended a urology outpatient clinic due to an increase in volume at the bottom of the scrotal sac, rounded, painless and well defined, and acute inflammatory signs. His condition was interpreted as a lipoma complicated by local sepsis, which after antibiotic treatment and the disappearance of the signs of sepsis, excision was performed and the specimen was sent for anatomopathological study. Myxoid liposarcoma with healthy section margins was diagnosed. Interconsultation with the oncology service was carried out and a systemic chemotherapy treatment was decided. The patient is currently being followed up in the oncology clinic with favorable evolution, without local recurrences or evidence of metastasis.

Keywords: myxoid liposarcoma; excision; pathological study.

Recibido: 13/04/2021

Aceptado: 31/07/2021

Introducción

Los liposarcomas son tumoraciones de partes blandas poco frecuentes, representa alrededor del 1 % de todas las neoplasias malignas en adultos. Se presentan a cualquier edad, pero resultan más comunes a partir de la cuarta o quinta décadas de la vida.⁽¹⁾ Derivan de aquellas estructuras que conectan, soportan o envuelven al resto de los órganos y tejidos. En su mayoría no se han encontrado agentes etiológicos específicos, pero se conocen algunos cancerígenos como la exposición a los herbicidas; las radiaciones ionizantes (período de latencia de 15 años) y ciertos retrovirus.⁽²⁾ Síndromes genéticos como la neurofibromatosis, poliposis familiar adenomatosa y el síndrome de *Li-Fraumeni* han demostrado estar asociados con el desarrollo de estos sarcomas.⁽³⁾

La región paratesticular comprende los túbulos seminíferos, conductos eferentes, epidídimo, conductos deferentes, túnicas testiculares y cordón espermático. Los tumores paratesticulares representan el 7-10 % de las masas intraescrotales; el 90 % se originará en el cordón espermático, la mayoría de naturaleza benigna (70 %).⁽⁴⁾ Los liposarcomas son tumores mesenquimales malignos de tejido adiposo, de localización más frecuente en muslo y retroperitoneo, no es frecuente la localización paratesticular.⁽⁵⁾ Son neoplasias de crecimiento lento que aparecen en varones con una edad media de 55 años, constituye el 3-7 % de los sarcomas paratesticulares.⁽⁶⁾ El cordón espermático es el sitio más frecuente de aparición, seguido de las túnicas testiculares y el epidídimo (76 %, 20 % y 4 %, respectivamente).⁽⁷⁾ Se trata de tumores raros, con pocos casos publicados en la literatura, por lo que resulta difícil establecer pautas de tratamiento y pronóstico.⁽⁸⁾

El tratamiento de elección es la orquiectomía radical con escisión amplia de tejidos locales. La linfadenectomía inguinal o retroperitoneal no aporta ninguna ventaja terapéutica.⁽⁹⁾ El tratamiento complementario es controvertido y debe evaluarse de forma individual, por un comité multidisciplinario, en cada paciente. Debido a la rareza de esta enfermedad no existe consenso respecto del papel de la radio y la quimioterapia. El tratamiento radioterápico se utiliza para el control local de la enfermedad y la respuesta es mejor en aquellos tumores de bajo grado. Se recomienda en casos de tumores con comportamiento agresivo, es decir, márgenes afectados y alto grado de recurrencia.⁽¹⁰⁾ Se interpretó como lipoma complicado con una sepsis local.

Presentación del caso

Paciente masculino de 74 años de edad, con antecedentes de padecer hipertensión arterial hace 10 años, de procedencia rural, de ocupación obrero agrícola, con antecedentes de ser fumador desde la adolescencia y de ingerir bebidas alcohólicas de forma esporádica. Se remite a la consulta de urología de su área de salud, porque hace 3 años y medio comenzó a notar una pequeña masa que apareció a nivel de la región inferior del escroto, indolora, que fue creciendo paulatinamente hasta alcanzar el tamaño actual de unos 5 cm aproximadamente y alrededor de 15 días había comenzado a presentar coloración rojiza a nivel de la piel que recubría la masa antes descrita. Este cuadro no se acompañó de otra sintomatología.

- APP: referido en historia de la enfermedad actual
- APF: madre fallecida (leucemia mieloide)
- Alergia a medicamentos: no refiere
- Operaciones previas: no refiere
- Transfusiones: no refiere
- Traumatismos: no refiere
- Datos positivos al examen físico
- Genitales externos
- Pene de aspecto normal

Escrotos: En la región central e inferior del escroto a nivel de la piel se observan signos inflamatorios crónicos y aumento de volumen redondeado de alrededor de 6x4 cm, que en la posición de pie impresiona no tener relación con el resto de las estructuras escrotales. A la palpación se encuentra tumoración de aproximadamente 6 x 4 cm, con discreto aumento de consistencia, superficie lisa, móvil, no adherida a estructuras vecinas, solo a la piel, no dolorosa a la palpación. Ambos testículos de tamaño y consistencia normal, epidídimo derecho ligeramente aumentado de volumen, consistencia normal, sensibilidad normal, epidídimo izquierdo de tamaño y consistencia normal.

Regiones inguinales: no se palpan adenomegalias

Exámenes complementarios preoperatorios

- -Hemograma completo: Hb-130 g/l Hto -043
- -Eritrosedimentación: 20 mm/h
- -Serología y VIH –negativos.
- -Rayos X de tórax índice cardiotorácico en límites máximos de la normalidad. No alteraciones pleuropulmonares.
- Ultrasonido escrotal: testículo derecho que mide 44 x 28 mm, testículo izquierdo que mide 45 x 22 mm ambos de textura homogénea, ambos epidídimos de textura y características normales. Se observa imagen compleja, predominantemente sólida, de bordes bien definidos, que mide 58 x 43 mm, en la parte inferior de la bolsa escrotal, sin contacto con el resto de las estructuras intraescrotales.

Se diagnosticó como un lipoma escrotal con signos de celulitis, se le indicó tratamiento con antibióticos por vía oral y antiinflamatorios y cuando el cuadro agudo resolvió, se anunció para tratamiento quirúrgico electivo, exéresis del lipoma. Se ingresa por vivir en una zona de difícil acceso.

Intervención quirúrgica

Se realizó incisión elipsoidal, encima del tumor, con exéresis de la piel que presenta signos inflamatorios crónicos y deja un margen alrededor de 1,5 cm hasta la piel sana, disección cuidadosa y gentil por planos, se encontró un tumor de alrededor de 6 x 4 cm, blanco nacarada, que disecciona sin dificultad, con cápsula bien definida, que se localiza por fuera de

ambas tunicas vaginales y que no se encuentra adherida a ninguna de las estructuras intraescotales, sin vasos de neoformación, pero con aumento de consistencia al tacto. Se revisa hemostasia y se cierra en dos planos y se deja drenaje en el centro de la herida quirúrgica (Fig. 1).

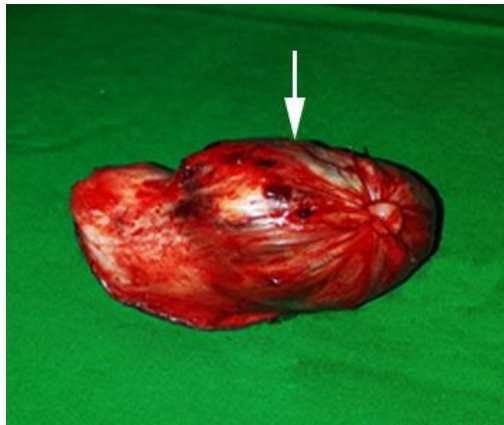


Fig. 1- Pieza quirúrgica. Tumor resecaado señalado con flecha. Corte longitudinal de la pieza.

Por evolución satisfactoria el paciente es dado de alta a los dos días de operado y se cita a consulta posquirúrgica para ver resultado de la biopsia, pues por las características de la pieza quirúrgica al corte el diagnóstico de lipoma es dudoso.

Acude a consulta posquirúrgica y se recibe resultado de biopsia 19-3178 que informó: matriz mixoide con estroma fibroso plexiforme, células gigantes multinucleadas indiferenciadas y lipoblastos atípicos. Los bordes de sección están libres de lesión. Hallazgos histológicos compatibles con un liposarcoma mixoide.

Examen histológico de la pieza quirúrgica compatible con un liposarcoma mixoide (Fig 2).

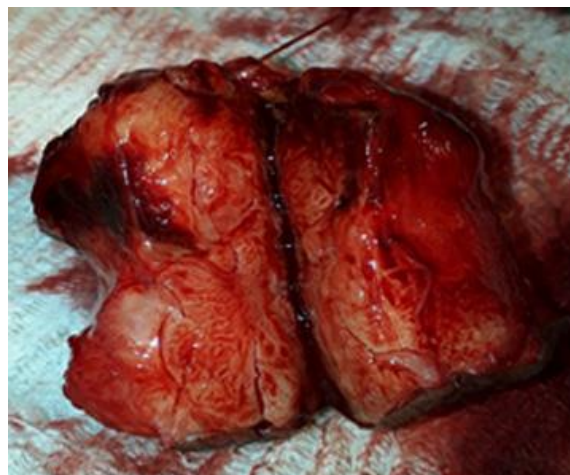


Fig. 2- Láminas de anatomía patológica. Señaladas áreas de lipoblastos atípicos.

Evolución posoperatoria

Acude a los 15 días y refiere sentirse bien, sin síntomas locales o generales. Al examen físico de los genitales presenta bolsas escrotales con cicatriz transversal sin alteraciones, sin cambios locales a ese nivel. Ambos testículos de tamaño y aspecto normal. Epididímo derecho que sigue discretamente aumentado de volumen, consistencia y sensibilidad normal. No adenomegalias en las regiones inguinales. Se interconsulta con el oncólogo y se ingresa para estadiamiento.

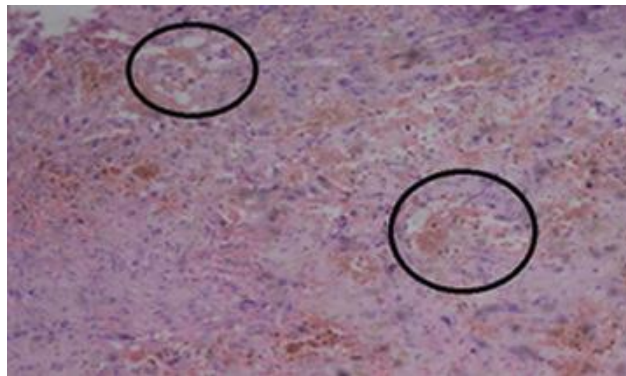


Fig. 3- Evolución posquirúrgica.

Exámenes complementarios posoperatorios para el estadiamiento:

- Hemograma completo: Hb-131 g/L Hto-040
- Leucograma: $7,1 \times 10^9/L$
- Eritrosedimentación: 30 mm/h
- Glicemia: 4,6 mmol/L
- ALAT: 13 U/L
- Bilirrubina - Total: 6,4 mmol/L
- Directa: 3,6 mmol/L
- Indirecta: 4,6 mmol/L
- Rx de tórax: índice cardiotorácico aumentado de tamaño, ateromatosis aórtica. No alteraciones pleuropulmonares.
- Us. Abdominal: hígado de textura normal, no lesión focal, vesícula biliar con múltiples imágenes de litiasis, la mayor mide 5mm, paredes finas, colédoco y resto de las vías biliares sin alteración, bazo y páncreas normales. No adenopatías periaórticas, ni retroperitoneales. Ambos riñones de aspecto y tamaño normal. Vejiga de buena capacidad, paredes finas, próstata de aspecto homogéneo, que mide 43 x 40x 39 mm.
- TAC toracoabdominal, sin evidencias de metástasis ganglionares, metástasis en el retroperitoneo o metástasis pulmonares.

Se realizó el tratamiento oncológico, con quimioterapia (doxorrubicina e ifosfamida) 6 ciclos. Transcurrido hasta el momento un año de la intervención, no han aparecido evidencias clínicas ni radiológicas de recidiva tumoral o metástasis.

Discusión

El diagnóstico anatomopatológico de este paciente, nos evidencia una vez más que el primer diagnóstico diferencial de un lipoma, debe ser el de cualquier tumor maligno de partes blandas, por lo que debemos realizar una anamnesis y un examen físico adecuado, que nos permita sospecharlo, para lograr un diagnóstico precoz y un adecuado manejo terapéutico, y por tanto mejorar el pronóstico de vida de estos pacientes.⁽¹¹⁾

Los liposarcomas paratesticulares poseen una incidencia baja, lo que dificulta el establecimiento de pautas de tratamiento y pronóstico. El primer caso descrito en la literatura corresponde a *Herbert* en el año 1952, publicados hasta la fecha unos 200 casos. Se suelen presentar como una masa escrotal o inguinal generalmente indolora, de crecimiento lento, se incluyó como diagnóstico diferencial la hernia inguinal y el hidrocele. La ecografía es el método diagnóstico más utilizado para las masas escrotales, son útiles la TAC y la resonancia magnética nuclear (RMN) en la evaluación de la extensión de la enfermedad y el seguimiento.⁽¹²⁾ El diagnóstico prequirúrgico es poco frecuente. Histológicamente, los liposarcomas paratesticulares se clasifican en cuatro subtipos: 1) bien diferenciado; 2) mixoide y células redondas; 3) pleomórfico; y 4) dediferenciado. La mayoría suelen ser del subtipo histopatológico bien diferenciado (lipoma-like) (40- 45 %), que se correlaciona con el buen pronóstico de estos tumores. Los liposarcomas tienden a diseminarse principalmente por extensión local. La diseminación hematogena y linfática suele ser rara y tardía por tumores de alto grado. Se debe plantear el diagnóstico diferencial en los lipomas que son neoplasias benignas, bien delimitadas y encapsuladas.⁽¹⁴⁾ Otra entidad a diferenciar es el angiomixoma agresivo, que se caracteriza por su histología benigna con abundantes vasos y bordes infiltrantes. Entre los sarcomas, la presencia de diferenciación del tejido adiposo, descarta los rhabdomiosarcomas, de predominio en jóvenes, los leiomiomas y los fibrosarcomas.⁽¹⁵⁾

Desde las consultas de atención primaria, debemos estar alertas ante toda tumoración de partes blandas que pueda ser consultada por nuestros pacientes, se tiene en cuenta el momento de aparición de la misma, tiempo de evolución, antecedentes traumáticos si los hubiere, sintomatología acompañante referida, así como una exploración física adecuada independientemente del lugar donde se localicen.

Referencias bibliográficas

1. Martínez Martínez BM, Suárez Núñez TM, Busto Vales I. Liposarcoma abdominal metastásico. A propósito de un caso. Rev. Haban. Cienc. Méd. 2017 [acceso: 12/05/2021];16(6):927-35. Disponible en: <http://www.revhabanera.sld.cu>
2. Rodríguez Collar TL. Tumores del cordón espermático y las tunicas escrotales. Rev. Cuban. Med Militar. 2014 [acceso: 12/05/2021];43(4):481-98. Disponible en: <http://scielo.sld.cu>
3. American Cancer Society. Cancer Facts and Figures. Atlanta, Georgia. 2016. [acceso: 12/05/2021]. Disponible en: <https://www.cancer.org>

4. Calleja Subirán MC, Hernández Gutiérrez FJ, López Elzaurdía C, Revestido García R. Subtipos histológicos de liposarcoma: presentación de 4 casos. *An Med Interna (Madrid)*. 2007 [acceso: 12/05/2021];24(4):17. Disponible en: <http://scielo.isciii.es/pdf/ami/v24n4/nota2.pdf>
5. Sandoval Rodríguez JI, Serrano Quintero LN, Granillo Cendón I, Morales Palomares MA. Liposarcoma retroperitoneal gigante: reporte de caso y revisión de la literatura. *Rev. Chil Cir.* 2016;(68).2016. DOI: <http://dx.doi.org/10.1016/j.rchic>
6. Pucella MI, Kazanietz VK, Santino JP, Liposarcoma bien diferenciado con extensa metaplasia ósea y desdiferenciación osteosarcomatosa. *Oncolog Clínic Argent.* 2017 [acceso: 12/05/2021];22(3):114-6. Disponible en: <https://pesquisa.bvsalud.org>
7. Gimeno Aránguez M, Escribano Patiño G, Hernández Fernández C, Álvarez Fernández E. Liposarcomas paratesticulares. Estudio clinicopatológico de tres casos y revisión de la literatura. *Arch. Esp. Urol.* 2006;59(9):875-81.
8. Berzal-Cantalejo MF, Herranz-Torrubiano AM, Cuenca-González C. Tumor adiposo con síntomas de alarma. *Rev Clin Med Fam.* 2015;8(3). DOI: <http://dx.doi.org/10.4321/S1699>.
9. Delgado Quiñones A, Martín Tirado JC, Pancorbo Sandoval E, Díaz Prieto G, Hernández Valera D, Aragón Sánchez C. Liposarcoma mixoide del muslo. Presentación de un caso. *Rev Méd Electrón.* 2014 [acceso: 12/05/2021];36(5). Disponible en: <http://www.revmatanzas.sld.cu/revista%20medica/ano%202014/vol5%202014/tema11.htm>.
10. Padilla-Ávila F, Carrillo-Ortega G, García-Catalán Gallego F. Liposarcoma desdiferenciado retroperitoneal gigante. 2016 [acceso: 12/05/2021];39:(3) RAPD ONLINE. Disponible en: <https://www.sapd.es>
11. Müller Arteaga C, Egea Camacho J, Álvarez Gago T, Cortiñas González JR, Gonzalo Rodríguez V, Fernández del Busto E. Spermatic cord liposarcoma. Association with prostate cancer. Report of a case and review of literature. *Actas Urol Esp.* 2005;29 (7):700-3.
12. Weiss SH, Goldblum JR. Liposarcoma. *Enzinger and Weiss's Soft tissue tumors*. Fourth ed. Mosby Chapter, St. Louis. 2001;17:641.
13. Panagis A, Karydas G, Vasilakakis J, Chatzipaschalis E, Lambropoulou M, Papadopoulos N. Myxoid liposarcoma of the spermatic cord: a case report and review of the literature. *Int Urol Nephrol.* 2003;35(3):369-72.
14. Coleman J, Brennan MF, Alektiar K, Russo P. Adult spermatic cord sarcomas: management and results. *Ann Surg Oncol.* 2003;10(6):669-75.
15. Fitzgerald S, Maclennan GT. Paratesticular liposarcoma. *J Urol.* 2009;181(1):331-2.
16. Logan JE, Williams MB, Shaves ME, McCammon KA. Liposarcoma of the spermatic cord: a case report and review of management. *Uro Today International Journal.* 2010;3(4).
17. Alyousef H, Osman EM, Gomha MA. Paratesticular liposarcoma: a case report and review of the literature. *Case Rep Urol.* 2013:806289.
18. Demirci U, Buyukberber S, Cakir A, Ozturk B, Akyurek N, Unver B, *et al.* Synchronous testicular liposarcoma and prostate adenocarcinoma: a case report. *Cases J.* 2010;14(3):27.

Conflicto de intereses

Los autores declaran que no existe conflicto de intereses.