

INSTITUTO DE ONCOLOGIA Y RADIOBIOLOGIA DE LA HABANA

## *Importancia de la citología en el diagnóstico precoz del cáncer bucal*

Por el Dr.:

DAINIEL E. BESTARD PIVIDAL<sup>19</sup>

Bestard D E. *Importancia de la citología en el diagnóstico precoz del cáncer bucal* Rev. Cub. Med. 11: 5-6, 1972.

Se realiza un trabajo para determinar la importancia de la citología bucal como auxiliar para el diagnóstico precoz del cáncer de la boca. Se describe el empleo de dicho método y se recomienda que en los casos que así lo requieran se emplee el método de la biopsia.

### INTRODUCCION

Uno de los objetivos en nuestro Instituto de Oncología, en el Servicio de Cabeza y Cuello, fue determinar la importancia de la citología bucal como auxiliar de diagnóstico y sus posibles errores. Revisando distintos trabajos de investigaciones citológicas, pudimos comprobar, los significativos avances en la detección precoz del cáncer bucal desde que fue hecho por primera vez por *Papanicolaou* en 1933. La citología exfoliativa ha venido a ser cada vez más importante en la detección temprana del cáncer bucal y otras regiones del cuerpo.

Haremos un análisis profundo de nuestro método y material, que nos será de utilidad futura, en el objetivo que nos proponemos: combatir el cáncer preclínico, que es cuando es curable.

### MATERIAL Y METODO

Seguido del examen bucal metódico, procedemos a tomar la muestra por un método creado en nuestro servicio. Los implementos que se utilizan en la toma de la muestra son: espátula de metal o depresor de lengua de madera, dedil de goma, dos láminas de cristal y un frasco que contiene el fijador a base de alcohol-éter. Introducimos el dedo índice en el dedil de goma, con el cual procedemos a tomar la muestra.

Se introduce en la boca, realizando presión sobre los tejidos, como raspando y recorriendo de esa forma toda la cavidad bucal y regiones vecinas. Lo obtenido se extiende sobre la lámina: se realiza esta operación en dos ocasiones, para obtener dos muestras. Se introduce en el frasco que contiene el fijador alcohol-éter a partes iguales.

El método de clasificación en el diagnóstico citológico, varía entre los patólogos. La muestra se basó, en la de *Papanicolaou* con una ligera variante.

*Papanicolaou* clasificación:

### **Clase I: Normal.**

<sup>19</sup> Cirujano del Servicio de Cabeza y Cuello del Instituto de Oncología de La Habana. Colaborador Docente de Patología, Escuela de Estomatología, Universidad de La Habana.

Clase II: Células atípicas no evidentes de malignidad.

Clase III: Sugestiva de malignidad, pero no concluyente.

Clase IV: Fuertemente sugestiva de malignidad.

Clase V: Maligno.

Nomenclatura empleada:

Negativa de células neoplásicas, corresponde a Clase I.

Negativa de célula neoplásicas, inflamatorio, se agrupan las Clases II y III.

Sospechoso de células neoplásicas corresponde a Clase IV.

Positivo de células neoplásicas corresponde a Clase V.

Nuestro trabajo de investigación lo orientamos desde cuatro puntos de vista:

- 1) Como técnica para diagnosticar tempranamente el cáncer en la cavidad bucal donde no se aprecie alteración alguna de la mucosa. (Preclínico).
- 2) Como auxiliar de diagnóstico de lesiones benignas de la cavidad bucal.
- 3) Como auxiliar de las biopsias de casos clínicamente diagnosticados como carcinomas.
- 4) Como auxiliar en la evolución de pacientes tratados de tumores malignos, por radiaciones o cirugía.

Se escogieron 350 casos aliatoriamen- te de los años 1969 y 1970, quedando distribuidos de la siguiente forma:

Citología	del grupo	1:	16	casos
99	99	99	2:	7
				50
99	99	99	3:	83
99	99	99	4:	50

## RESULTADOS

### *Citología del grupo No. 1:*

Negativo de células neoplásicas: 167 casos.

Todos los casos eran negativos al examen físico bucal.

No tenemos un verdadero control, debido a no haber realizado chequeo periódico. Las características de nuestro servicio, en el que se tratan casi todos los casos de cáncer de la cavidad bucal en la provincia de la Habana, nos da hasta cierto punto un buen índice de control. Hasta el presente ninguno ha concurrido de nuevo.

### *Citología del grupo No. 2:*

Positivo de células neoplásicas

..... 5

Sospechoso de células neoclásicas

..... 1

Negativo de células neoplásicas

(inflamatorio) . . . . 15

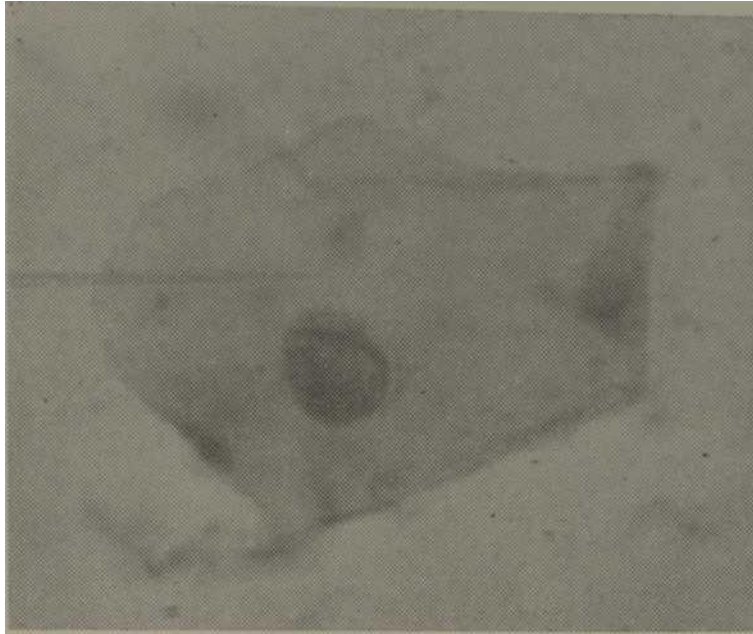
Negativo de células neoplásicas

..... 29

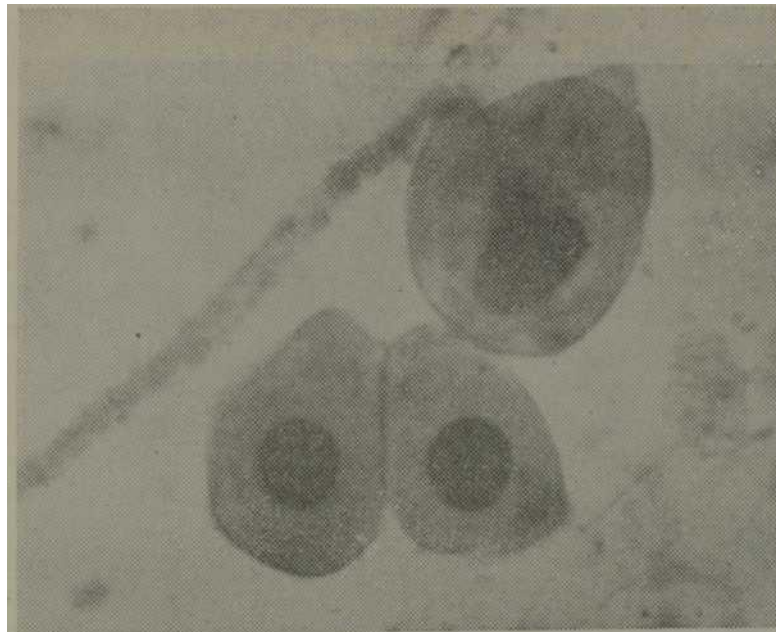
Biopsias 50: Negativas.

Las cinco positivas y una sospechosa no se pueden considerar como verdaderos falsos positivos, ya que cinco de ellas se tratan de lesiones con el diagnóstico histopatológico de epitelio plano estratificado acantósico y disquera- tósico y clínico de leucoplasia, o sea lesiones premalignas.

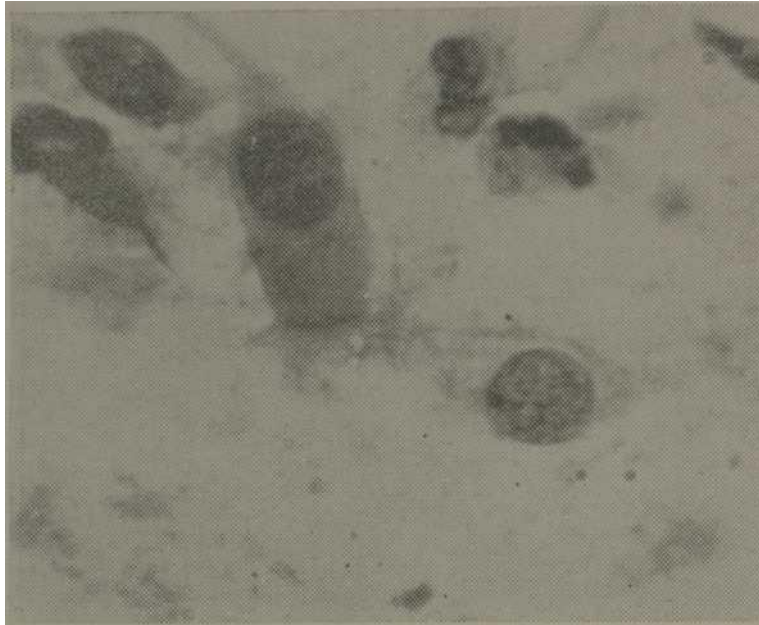
Esto nos demuestra la necesidad de profundizar nuestros conocimientos citológicos, ya que la disqueratosis celular se puede diagnosticar en microcitología. El sexto positivo corresponda al diagnóstico clínico de lesiones ulcerosas del paladar y diagnóstico histo- patológico de tejido de granulación en dos ocasiones, siendo en definitiva al



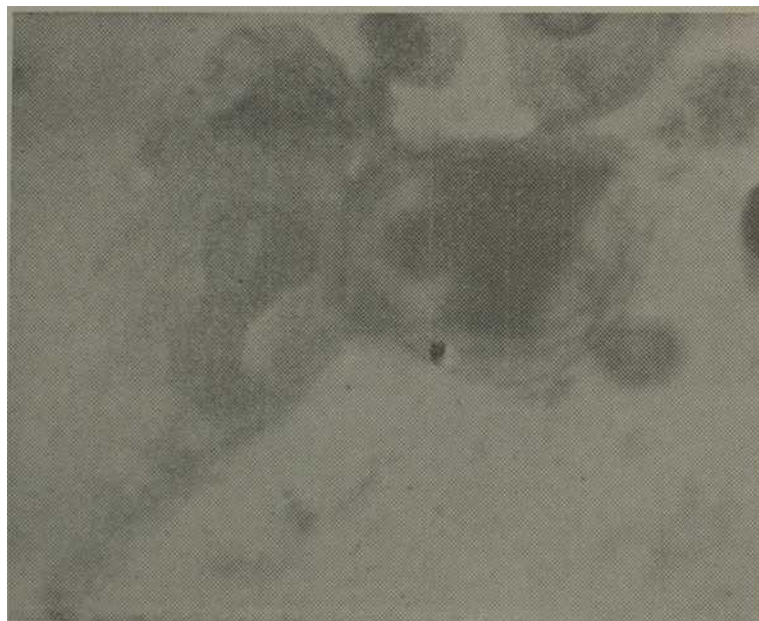
*Figura 1—Se observa una célula epitelial normal con su contorno de citoplasma uniforme, su núcleo de tamaño, forma y coloración normales. Diagnóstico negativo de células neoplásicas.*



*Figura 2.—Se observan 3 células epiteliales con núcleos mas grandes y con mayor tinción, con contornos no nítidos en su citoplasma y con tendencia a la vacuolización. Diagnóstico negativo de células neoplásicas. Inflamatorio.*



*Figura 3.—Se observan células en las que no se precisa bien el citoplasma. Los núcleos más graneles, coloración más fuerte, de aspecto granular y variados tamaños. Diagnóstico sospechoso de células neoplásicas,*



*Figura 4.—Se aprecian células con núcleos muy graneles y tamaño desigual. Diagnóstico positivo de células neoplásicas.*

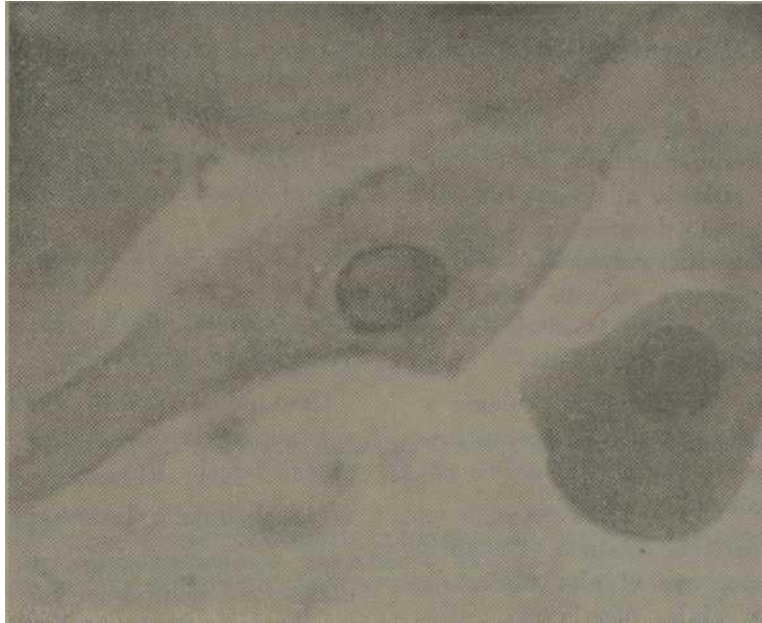


Figura 5.—Se aprecia en su centro una célula neoplásica con su citoplasma alargado y núcleo de aspecto granular con la cromatina hacia la periferia. Diagnóstico positivo de células neoplásicas.

final de las investigaciones un caso de histoplasmosis. Esto nos llevó de nuevo a hacer un estudio de las láminas de citología.

Las 15 citologías con diagnóstico negativo de células neoplásicas, inflamatorio, correspondían a pacientes portadores de: gingivitis, amigdalitis, faringitis, úlceras inespecíficas, etc., a los cuales se les repitió la citología después del tratamiento terapéutico correspondiente.

*Citología del grupo No. 3:*

Positivo de células neoplásicas .....	4
Sospechoso de células neoplásicas .....	1
Negativo de células neoplásicas (inflamatorio) . . .	2
Negativo de células neoplásicas .....	6
<u>Biopsias 80 positivas y 3 negativas.</u>	

Analizando este grupo, se halló:

1) Casos con diagnósticos clínicos de carcinoma, citología negativa de células neoplásicas, inflamatorio; hubo que realizar dos biopsias y se obtuvo el diagnóstico histopatológico de carcinoma epidermoide. Esto nos demuestra que ante ese diagnóstico citológico debe repetirse la citología igual que se hizo con la biopsia.

2) Caso con diagnóstico clínico de carcinoma; histopatológico de carcinoma epidermoide. Se realizaron 3 citologías, ya que las dos primeras fueron negativas de células neoplásicas, inflamatorio, y la tercera fue positiva. Esto nos enseña, que ante el diagnóstico citológico negativo de células neoplásicas con informe de inflamatorio, si depuramos la técnica obtendremos el diagnóstico correcto.

3) Casos con diagnóstico clínico de carcinoma, citología positiva, hubo que realizar más de una biopsia para obtener la positividad. Esto nos indica que

la citología, nos lleva a ser más cuidadosos con el diagnóstico histopatológico.

1) Un caso en el que la citología y la biopsia fueron negativas. La terapia se aplicó de acuerdo al diagnóstico clínico; el resultado después de la exéresis quirúrgica, fue carcinoma epidermíde. Se demostró en este caso, que tanto la biopsia como la citología no fueron correctamente tomadas.

2) Dos de los casos, la citología y la biopsia fueron negativas. Ambas fueron correctas, ya que el diagnóstico clínico fue erróneo.

Podemos decir al finalizar el análisis de este grupo, que el alto índice de negativos de células neoplásicas, inflamatorio se debió fundamentalmente a la falta de calidad en la toma de la muestra; la fijación en solución alcohol-éter permite en muchas ocasiones desprendimiento del material de la muestra y error del diagnóstico microcitológico.

#### *Citología del grupo No. 4:*

Positivo de células neoplásicas  
..... 2  
Negativo de células neoplásicas  
(inflamatorio) . . . . 7 Negativo  
de células neoplásicas ..... 41

El análisis de este grupo:

1) Hubo un caso que clínicamente parecía controlado: la citología fue positiva y se realizó biopsia del antiguo sitio de la lesión y dio positivo. En este caso la citología nos llevó a reconsiderar de nuevo el caso en su evolución.

2) Los diagnósticos negativos de células neoplásicas (inflamatorio) fueron en su mayoría de reciente tratamiento

radiante. Hay autores que recomiendan no realizar este tipo de investigación hasta pasados 2 ó 3 meses.

3) Los restantes casos correspondieron al diagnóstico clínico y citológico.

#### CONCLUSIONES

La citología bucal como auxiliar de diagnóstico es positiva.

La citología bucal resulta de gran ayuda para la detección preclínica del cáncer bucal.

No sustituye a la biopsia.

El técnico patólogo que realice el diagnóstico debe tener un conocimiento profundo de la citología normal de la zona, así como de sus alteraciones.

En el diagnóstico clínico la citología no debe ser la técnica de diagnóstico electivo, sino auxiliar de la biopsia.

Es una buena técnica para chequeo evolutivo de aquellos casos en los que se trató un tumor maligno por radiaciones o cirugía.

La citología tiene una buena aplicación como auxiliar en la interpretación de pequeñas zonas anormales de la mucosa para la que no sea necesaria la biopsia.

¡Obtendremos! resultados más positivos, si a la hora de tomar la muestra, somos más experimentados y cuidadosos.

En la técnica de fijación del material a la lámina, si en vez de usar la solución alcohol-éter empleamos el spray, obtendremos mejor material y por ende mejores resultados.

Todo estomatólogo y médico debe ser entrenado en la técnica de la citología y biopsia.

## SUMMARY

Bestard Pividal, D. E. *Significance of cytology in early diagnosis of oral cancer.* Rev. Cub. Med. 11: 5-6, 1972.

A work for determining the significance of oral cytology as an aid for early diagnosis of oral cancer is performed. Employment of such a method is described and it is recommended that biopsy be used in those cases who need it.

## RESUME

Bestard Pividal, D. E. *Importance de la cytologie dans le diagnostic précoce du cancer bucal.* Rev. Cub. Med. 11: 5-6, 1972.

On fait un travail afin de déterminer l'importance de la cytologie buccale comme auxiliaire pour établir le diagnostic précoce du cancer buccal. On décrit l'emploi de cette méthode et on conseille de faire la biopsie, si c'est nécessaire.

## PESEME.

Bestard Pividal, D. E. *Importance de la cytologie dans le diagnostic précoce du cancer buccal.* Rev. Cub. Med. 11: 5-6, 1972.

On fait un travail afin de déterminer l'importance de la cytologie buccale comme auxiliaire pour établir le diagnostic précoce du cancer buccal. On décrit l'emploi de cette méthode et on conseille de faire la biopsie, si c'est nécessaire.

## BIBLIOGRAFIA

- Alvin, F. G., West, K.:* An investigation of 890 Patients with Cancer of the oral cavity, Its incidence, Etiología, Prognosis and Relationship to oral Exfoliative Cytologia. Acta Cytologica. Vol. 9: 273-281, 4, 1965.
- Alvin, F. G.:* An Investigation of the use of exfoliative cytologia in the Diagnosis of Malignant Lesions of the Oral Cavity. Acta Cytologica Vol 8: 436-445, 6, 1964.
- Alling, C. C., Secord, R. I.:* Oral Surgery- Medicine- Pathology. Vol 17: 668-676, 5, 1964.
- Camilleri, G. E., Smith, C. J.:* Exfoliative Cytologia in Experimental oral Carcinogenesis. Acta Cytologica Vol 8: 85-90, 1964.
- Dante, G. S.:* The Cytology of Degenerative and Inflammatory Lesions. Acta Cytologica Vol. 5: 206-209, 3, 1961.
- Emjnerich, V. II :* Panel on Oral Cytologia. Acta Cytologica Vol 9: 269-272, 4, 1965.
- Henry, C. S.:* The Detection of Early Cancer of the Mouth by Exfoliative Cytologia. Acta Cytologica, Vol. 5: 191-194, 3, 1961.
- Henry, C. S.:* Morphological Characteristics of Malignant Cells from Mouth Lesions. Acta Cytologica Vol 9: 282-286, 4, 1965.
- Helsper, J. T., Sharp, G. S.:* Exfoliative Cytologia for the Detection of Abnormal Oral Mucosa Membranes and Early Carcinoma Oral Surgery-Medicine Pathology. Vol. 17: 175-177, 2, 1964.
- Huyes, R. L., Berg, G. W., Ross, W. L.:* Oral Cytology: its value and its limitations. Vol 79: 649-657, 3, 1969.
- Irena, K.:* Intranuclear Inclusion bodies in Smears of Respiratory Secretions. Acta Cytologica Vol 5: 219-228, 3, 1961.
- Joel W. G., Gary, L. N., Staals, O. J.:* Nuclear Size Variations in Clinically Normal Exfoliative Buccal Mucosal Cells. Acta Cytologica Vol 5: 80-84, 1, 1964.
- Ordie, H. K., Sidn-ry, A. C.:* Analysis of Oral Exfoliative Cytologie Accuracy by Control Biopsy Technique. Acta Cytologica Vol 9: 351-354, 5, 1965.
- Quigley, L. F., Shklur, G., Cobb, C. M.:* Reverse cigarette smoking in Caribbeans: clinical histologic and cytologie observations. The Journal of the A.D.A. Vol 72: 867-873, 4, 1966.
- Sol, S.:* Cytologia of Benign Oral Lesions. Acta Cytologica Vol 9: 287-295, 4, 1965.
- Stahl, S. S., Slander, H. C.:* The significance of Dyskaryotic cells in oral Exfoliative Cytologia. Acta Cytologica Vol 8: 73-79, 1, 1964.
- Sandjer, H.C.:* Errors of oral Cytodiagnosis. The Journal of the A. D. A. Vol. 72: 851-854, 4, 1966.
- Tiecke, R. W., Blozis, G. G.:* Oral Cytology. The Journal of the A.D.A. Vol 72: 855, 861, 4, 1966.
- Umeker, W. et al.:* Exfoliative Cytology in Radioterapia of oral cancer. Its use in the diagnosis of residual carcinoma. Radiology 75: 107-111, Jul. 1960.
- William, V., Ann, A.:* Cytologia in the Radioterapia of Carcinoma of the oral Cavity. Acta Cytologica Vol 19: 296-297, 4, 1965.