

Tratamiento y evolución clínica de un paciente con diagnóstico presuntivo de síndrome antifosfolipídico catastrófico

Treatment and clinical evolution of a patient with a presumptive diagnosis of catastrophic antiphospholipid syndrome

Javier Santiago Álvarez Guachichulca^{1*} <https://orcid.org/0000-0002-1462-8144>

Ariana Graciela Abad Amoroso¹ <https://orcid.org/0000-0003-2466-8294>

Hernán Marcelo Aguirre Bermeo¹ <https://orcid.org/0000-0001-7205-7020>

¹Universidad de Cuenca, Facultad de Ciencias Médicas. Cuenca, Ecuador.

* Autor para la correspondencia: javiersantiagoalvarezg@gmail.com

RESUMEN

El síndrome antifosfolipídico catastrófico representa menos del 1 % de casos registrados a nivel mundial, su afectación multiorgánica se desarrolla en un período inferior a una semana, con una mortalidad muy alta. Reportamos el caso de una paciente con antecedentes de várices e historia familiar de síndrome antifosfolipídico y lupus eritematoso sistémico. La condición clínica debuta con un cuadro de tormenta trombótica luego de una aneurismectomía, en contexto de un síndrome antifosfolipídico no diagnosticado. El cuadro súbito ameritó manejo en terapia intensiva y tratamiento con metilprednisolona e infliximab. La evolución de la paciente no fue favorable y falleció por una probable coagulación intravascular diseminada asociada a síndrome antifosfolipídico catastrófico. El caso resalta la importancia del método clínico en el diagnóstico y tratamiento temprano de enfermedades poco comunes.

Palabras clave: aneurisma; síndrome antifosfolipídico; coagulación intravascular diseminada.

ABSTRACT

The catastrophic antiphospholipid syndrome represents less than 1% of cases registered worldwide, the multi-organ involvement develops in a period of less than a week, with very high mortality. We report the case of a patient with history of varicose veins and family history of antiphospholipid syndrome and systemic lupus erythematosus. The clinical condition began with a thrombotic storm after an aneurysmectomy, in the context of undiagnosed antiphospholipid syndrome. The sudden symptoms required management in intensive care unit and treatment with methylprednisolone and infliximab. The patient's evolution was not favorable and she died due to probable disseminated intravascular coagulation associated with catastrophic antiphospholipid syndrome. The case highlights the importance of the clinical method in the early diagnosis and treatment of rare diseases.

Keywords: aneurysm; antiphospholipid syndrome; disseminated intravascular coagulation.

Recibido: 17/02/2021

Aceptado: 27/09/2021

Introducción

El síndrome antifosfolípídico catastrófico (SAFC) representa menos del 1 % de todos los pacientes con síndrome antifosfolípídico (SAF) con una mortalidad cercana al 40 %. Afecta principalmente a mujeres en la cuarta década de la vida. Gran parte de los pacientes no presentan una enfermedad autoinmune previa, pero en algunos casos se asocia a lupus eritematoso sistémico (LES). En más del 50 % de los casos el SAFC es la primera manifestación de SAF.⁽¹⁾

La razón por la que una minoría de pacientes con SAF presentan la variante catastrófica es desconocida debido a la baja prevalencia de la enfermedad.⁽²⁾ Las características del SAFC incluyen, una afectación multiorgánica, evidencia anatomopatológica de oclusión de múltiples vasos y títulos de anticuerpos antifosfolípidos elevados.⁽³⁾ Se relaciona con un factor precipitante en el 65 % de los casos, entre los cuales se han identificado, infecciones (49 %), cirugías recientes (17 %), malignidades (16 %), medicamentos (5 %) y exacerbación de LES (3 %), entre las más frecuentes.⁽⁴⁾ El objetivo de este trabajo es describir la presentación clínica, evolución, abordaje terapéutico y desenlace clínico de una paciente con SAFC probable.

Presentación del caso

Paciente femenina de 60 años edad con antecedentes patológicos de artrosis, espondilosis lumbosacra, enfermedad pulmonar infiltrativa difusa (EPID) e hipertensión arterial, presentó dolor opresivo en hipogastrio, de dos meses de evolución. Siete días antes del ingreso, el dolor se exacerba intensamente y se refiere a la región inguinal. En cuanto a los antecedentes ginecobstétricos, la paciente refirió seis gestas, seis partos, cinco hijos vivos y un hijo muerto a causa de una infección no especificada. Dentro de los antecedentes patológicos familiares se encontró: SAF y LES (hija), espondilitis anquilosante (sobrino), SAF (prima). Al examen físico se encontraron estertores crepitantes en ambas bases pulmonares, latido abdominal palpable, dolor abdominal y várices en miembros inferiores. En la ecografía se encontró una dilatación aneurismática de aorta abdominal en el tercio superior, de 41 mm de ancho por 71 mm de longitud. Además, se realizó una angio TAC que confirmó el diagnóstico.

Al ingreso, el hemograma, pruebas de coagulación, bioquímica sérica, electrolitos, función renal y función hepática se encontraban dentro de parámetros normales. Se realizaron tres consultas preoperatorias, el servicio de Neumología encontró en la Tomografía Computarizada de Alta Resolución (TACAR) una reticulación bilateral, fibrosis y bronquiectasias concordantes con el antecedente de EPID. Cardiología encontró una bradicardia sinusal, ligera alteración de la relajación del ventrículo izquierdo y calcificaciones en la válvula aórtica. Anestesiología clasificó a la paciente como ASA III

(paciente con enfermedad sistémica grave y marcada limitación funcional). No se encontraron contraindicaciones por lo que se procedió a planificar la cirugía vascular (Fig).

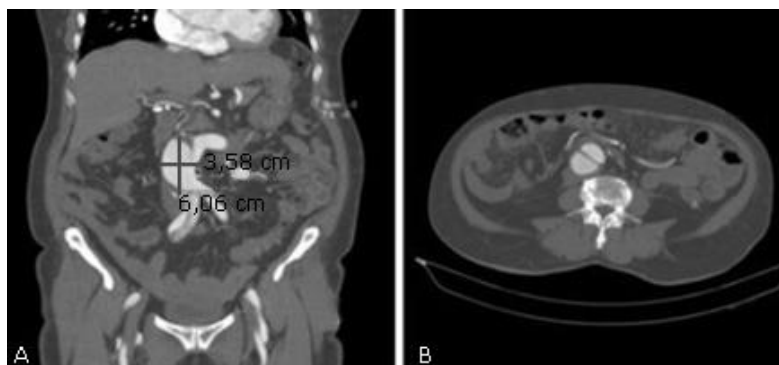


Fig - Angio TAC. A) Aneurisma de aorta abdominal, tercio superior. B) Disección hacia la bifurcación de la arteria iliaca común derecha.

El procedimiento quirúrgico consistió en una aneurismectomía con sustitución de aorta abdominal por injerto bilateral, aorta-iliaca izquierda, aorta-femoral derecha. En el intraoperatorio se encontró trombo intramural. Posterior a la cirugía, se ingresó a la paciente en la unidad de cuidados intensivos (UCI) para el monitoreo neurológico, ventilatorio y hemodinámico. Permaneció con intubación endotraqueal, pulsos distales conservados y signos vitales estables. El día siguiente a la cirugía presentó hipotensión por lo que se inició soporte vasoactivo con norepinefrina. Se encontró, además, frialdad, palidez y petequias en miembro inferior derecho. El ultrasonido evidenció trombosis a nivel de la arteria femoral derecha, por lo que se trasladó a la paciente a quirófano para trombectomía de urgencia. Luego de la cirugía, la paciente permaneció en la UCI, sedoanalgesiada con midazolam y morfina, inestable hemodinámicamente, en tratamiento con norepinefrina, dobutamina y cefazolina. Se encontraba afebril, anúrica, en ventilación mecánica (FiO₂ de 50 %).

Dos días después de la cirugía, el examen oftalmológico constató pupilas midriáticas no reactivas. Se solicitó interconsulta a neurología se obtuvo un diagnóstico presuntivo de accidente cerebro vascular isquémico. No se realizó TAC por inestabilidad de la paciente. Además, se encontraron valores de troponina T elevados (827 pg/mL), con un infradesnivel del segmento ST en las derivaciones de V2 a V5 del electrocardiograma diagnosticando un infarto agudo de miocardio sin elevación del ST.

Adicionalmente, presentó falla hepática (TGO: 1731,8 U/L, TGP: 823,7 U/L) y renal (Urea: 14,39 mmol/L, Creatinina: 370 µmol/L). Fue valorada por hematología y reumatología, especialidades que diagnosticaron un posible SAFC con mal pronóstico a corto plazo. De manera urgente se decidió iniciar tratamiento anticoagulante (enoxaparina, heparina sódica) más metilprednisolona e infliximab.

Dos horas después, la paciente presentó insuficiencia respiratoria aguda severa, con necesidad de FiO₂ del 100 % y dímero D elevado (8,0 ug/mL). Finalmente, presentó asistolia, se brindó reanimación cardiopulmonar durante 20 min, sin respuesta con posterior fallecimiento de la paciente. Se tomaron muestras para exámenes inmunológicos, pero, al fallecer la paciente, los familiares no consintieron realizar más pruebas y la muestra fue desechada.

Discusión

En el SAFC el órgano afectado con mayor frecuencia es el riñón, con microangiopatía trombótica, infarto renal o trombosis venosa. El pulmón se afecta en dos terceras partes de los casos en forma de distrés respiratorio agudo, embolia pulmonar o hemorragia alveolar, asociados a mal pronóstico. La mitad de los pacientes presentan deterioro del estado de consciencia, deficiencias neurológicas focales motoras o sensitivas, convulsiones o coma. También puede existir insuficiencia cardíaca con hipotensión, taquicardia y oliguria.⁽⁵⁾ En la terapia específica del SAFC la mayor tasa de recuperación se logra mediante la combinación de anticoagulantes, corticosteroides y plasmaféresis. El eculizumab puede ser eficaz en pacientes con SAFC refractario, especialmente en aquellos con características evidentes de microangiopatía trombótica.⁽⁶⁾ La prevención del SAFC se basa en el manejo adecuado del período perioperatorio, el tratamiento oportuno de las comorbilidades y la educación de los pacientes con SAF.⁽⁷⁾

La evolución rápida, típicamente menor a una semana, la afectación multiorgánica y la relación con un factor desencadenante son características altamente sugestivas de SAFC.⁽¹⁰⁾ En este caso, la paciente presentó todas estas características luego de la aneurismectomía. Además, los exámenes complementarios, más una fuerte implicación de enfermedades autoinmunes familiares, hacen del SAFC el diagnóstico más probable. No obstante, la limitación del caso fue la falta de estudios serológicos para anticuerpos antifosfolípidos, razón por la que no se pudo confirmar el diagnóstico. La CID fue designada como la causa de muerte, pero no se considera una enfermedad sino una complicación de trastornos adquiridos.⁽⁸⁾

En la última revisión del “Internacional CAPS Registry”, que se encarga del registro mundial de casos de SAFC, existen 500 casos reportados entre 1992 y 2014.⁽⁹⁾ También se han descrito casos en los que los anticuerpos antifosfolípidos son negativos. En estos casos las pruebas deben volver a realizarse ya que pueden resultar positivas semanas o meses después.⁽¹⁰⁾

La presentación de este caso destaca la importancia de la búsqueda exhaustiva de información básica donde se sigue el método clínico. El interrogatorio junto al examen físico y los exámenes complementarios son la base de un diagnóstico acertado en el 95 % de los casos.⁽¹¹⁾ Las recomendaciones incluyen considerar al SAFC como un diagnóstico probable cuando se presenta un cuadro de falla multiorgánica de rápida evolución e identificar tempranamente factores de riesgo como enfermedades autoinmunes y alteraciones de la coagulación. El caso presentado se trata de un diagnóstico presuntivo de SAFC, por lo tanto, recomendamos estudios inmunológicos a la familia.

Referencias bibliográficas

1. Rodríguez Pintó I, Cervera R. Síndrome antifosfolípídico catastrófico. Rev Fac Cienc Médicas Univ Cuenca. 2016 [acceso: 19/08/2020];34(3):76-87. Disponible en:

<http://dspace.ucuenca.edu.ec/bitstream/123456789/26623/1/Rodriguez%20-Pinto%20Ignasi.pdf>

2. Erkan D, Lockshin MD. Antiphospholipid Syndrome: Current Research Highlights and Clinical Insights. USA: Springer, 2017.
3. Guerra N, García J, Zúñiga M, López J, Arenas L. Síndrome antifosfolípido catastrófico. Acta Colomb Cuid Intens. 2019;19(3):154-9. DOI: <https://doi.10.1016/j.acci.2019.01.007>
4. Gaitan E, Ampudia M. Diagnóstico y manejo del síndrome antifosfolípido catastrófico. Rev. Méd. Sinerg. 2020;5(3):394. DOI: <https://doi.org/10.31434/rms.v5i3.394>
5. Cervera R, Rodríguez Pinto I, Colafrancesco S, Conti F, Valesini G, Rosário C, *et al.* 14th International Congress on Antiphospholipid Antibodies Task Force Report on Catastrophic Antiphospholipid Syndrome. Autoimmun Rev. 2014;13(7):699-707. DOI: <https://doi.org/10.1016/j.autrev.2014.03.002>.
6. Palacios M, Monter J, Martínez E, Camarena A. Tormenta trombótica: síndrome antifosfolípido catastrófico. An Méd México DF. 2018 [acceso: 19/08/2020];63(4):299-305. Disponible en: <https://biblat.unam.mx/es/revista/anales-medicos-mexico-d-f/articulo/tormenta-trombotica-sindrome-antifosfolipido-catastrofico>.
7. Costedoat Chalumeau N, Arnaud L, Saadoun D, Chastre J, Leroux G, Cacoub P, *et al.* Catastrophic antiphospholipid syndrome. Rev Med Intern. 2012;33(4):194-9. DOI: <https://doi.org/10.1016/j.revmed.2012.01.005>
8. Trejo García KC, Cuevas Escamilla JE, Villalobos Silva JA, Oca Sandoval M. Coagulación intravascular diseminada (CID) durante el perioperatorio y postoperatorio. Rev Mex Anestesiología. 2013;36(2):105-13.
9. Del Carpio OL, Anaya C, Bonilla E. Síndrome antifosfolípidos catastrófico. Reporte de caso y revisión bibliográfica. Gac Médica México. 2017;153(4):531-6.
10. Vargas Quevedo E, Ordoñez Gutiérrez E, Trejo Gómora J, Chávez Aguilar L, Peña Vélez R. Síndrome antifosfolípido catastrófico “seronegativo” en pediatría: Caso clínico. Rev. Chil Pediatría. 2018;89(2):236-40. DOI: <http://dx.doi.org/10.4067/s0370-41062018000100239>.
11. Moreno Rodríguez MA. ¿Análisis Complementarios vs. Método Clínico? Rev. Haban Ciencias Médicas. 2014;13(5):650-6.

Conflicto de intereses

Los autores declaran que no existe conflicto de intereses.