

## Megacolon tóxico en paciente con COVID-19

### Toxic megacolon in a patient with Covid-19

Alberto Ortega Rosales<sup>1\*</sup> <https://orcid.org/0000-0003-0694-7636>

Gilda Romero Ulloa<sup>1</sup> <https://orcid.org/0000-0002-2501-4981>

Carlos Burneo Rosales<sup>2</sup> <https://orcid.org/0000-0002-1993-4183>

<sup>1</sup>Hospital General Marco Vinicio Iza. Nueva Loja, Ecuador.

\*Autor para la correspondencia. [betoo.javi@gmail.com](mailto:betoo.javi@gmail.com)

#### RESUMEN

**Introducción:** La pandemia derivada de la enfermedad por el nuevo coronavirus 2019 (COVID-19) se ha convertido en una emergencia de salud pública mundial, debido a que puede desarrollar complicaciones que amenazan la vida. Si bien se sabe que el SARS-CoV-2 causa enfermedad pulmonar sustancial, se han observado muchas manifestaciones extrapulmonares, incluyendo el compromiso del sistema gastrointestinal. El megacolon tóxico es una complicación rara pero, potencialmente, mortal que se asocia más con la enfermedad inflamatoria intestinal. Sin embargo, cualquier afección que conduzca a la inflamación del colon puede conducir a una dilatación tóxica.

**Objetivo:** Se presenta el caso de un paciente con un síndrome de dificultad respiratoria aguda secundario a una infección por SARS-COV-2. De manera concomitante presentó un cuadro de dilatación no obstructiva del colon, asociado con toxicidad sistémica.

**Caso clínico:** El desarrollo de megacolon tóxico en un paciente con SARS-COV-2 puede estar justificado debido a que el virus infecta las células huésped a través del receptor de la enzima convertidora de angiotensina 2. Se cumplieron los criterios diagnósticos para megacolon tóxico.

**Conclusiones:** Esta también se encuentra altamente expresada en las células epiteliales intestinales, por lo tanto, se debe considerar su diagnóstico oportuno para una intervención temprana, en aras de reducir la tasa de mortalidad tanto como sea posible.

**Palabras clave:** COVID-19; enzima convertidora de angiotensina 2; manifestaciones gastrointestinales; megacolon tóxico.

#### ABSTRACT

**Introduction:** The pandemic derived from the 2019 novel coronavirus disease (COVID-19) has become a global public health emergency, due to the fact that it can develop life-threatening complications. Although SARS-CoV-2 is known to cause substantial lung disease, many extra-pulmonary manifestations have been

observed, including involvement of the gastrointestinal system. Toxic mega colon is a rare but life-threatening complication most associated with inflammatory bowel disease. However, any condition that leads to inflammation of the colon can lead to toxic dilation.

**Objective:** To report the case of a patient with ARDS secondary to a SARS-COV-2 infection. Concomitantly, she had non-obstructive dilation of the colon, associated with systemic toxicity.

**Clinical case report:** The development of toxic mega colon in a patient with SARS-COV-2 may be justified because the virus infects host cells through the angiotensin-converting enzyme 2 receptor. The diagnostic criteria for toxic megacolon were met.

**Conclusions:** It is also highly expressed in intestinal epithelial cells, therefore, its timely diagnosis should be considered for early intervention, in order to reduce the mortality rate as much as possible.

**Keywords:** COVID-19; angiotensin converting enzyme 2; gastrointestinal manifestations; toxic megacolon.

Recibido: 14/02/2021

Aprobado: 26/04/2021

## Introducción

El nuevo coronavirus 2019 (COVID-19) es una enfermedad respiratoria debida al virus del coronavirus 2 del síndrome respiratorio agudo severo (SARS-CoV-2). Este se ha convertido en una emergencia de salud pública mundial, clasificada como una pandemia por la Organización Mundial de la Salud en marzo de 2020.<sup>(1)</sup> A pesar de que la infección produce, habitualmente, una enfermedad leve, algunos casos pueden desarrollar complicaciones que amenazan la vida, incluyendo el síndrome de dificultad respiratoria aguda (SDRA), síndrome de disfunción multiorgánica y, en última instancia, la muerte.<sup>(2)</sup>

Las manifestaciones del tracto respiratorio, como fiebre y tos, son los síntomas más comunes reportados en pacientes con COVID-19. Sin embargo, un número creciente de estudios también han reportado el compromiso de órganos gastrointestinales en pacientes infectados por el SARS-COV-2.<sup>(3)</sup> Los estudios demostraron que la enzima convertidora de angiotensina 2 (ECA2), el principal receptor del SARS-CoV-2, se expresa en las células glandulares de los epitelios gástricos, duodenales y rectales,<sup>(4)</sup> lo que sugiere que el virus puede multiplicarse, significativamente, en el tracto gastrointestinal.

Se ha reportado que los pacientes con enfermedad grave tienden a tener un mayor riesgo de desarrollar síntomas gastrointestinales.<sup>(5)</sup> Sin embargo, los resultados han sido inconsistentes, con una alta heterogeneidad entre los estudios, y la magnitud exacta de la afectación sigue siendo incierta. El

pronóstico de los pacientes con COVID-19 con síntomas gastrointestinales aún se desconoce en gran medida.

El megacolon tóxico es una complicación rara pero mortal de la inflamación del colon.<sup>(6)</sup> Se define como una dilatación no obstructiva del colon, que puede ser total o segmentaria y, generalmente, se asocia con toxicidad sistémica.<sup>(6)</sup> Se asocia más con la enfermedad inflamatoria intestinal; sin embargo, cualquier afección que conduzca a la inflamación del colon puede conducir a una dilatación tóxica.<sup>(7)</sup>

Se presenta el caso de un paciente con un SDRA secundario a una infección por SARS-COV-2. De manera concomitante presentó un cuadro de dilatación no obstructiva del colon, asociado con toxicidad sistémica.

## Caso clínico

Paciente masculino de 58 años de edad, sin antecedentes patológicos personales ni familiares de importancia, que acude a institución de salud por presentar cuadro clínico de 5 días de evolución caracterizado por alza térmica no cuantificada, malestar general, tos seca y odinofagia. Tres días previos al ingreso presenta exacerbación de su cuadro clínico, disnea de moderados esfuerzos, por lo que acude a hospital de segundo nivel de complejidad. Permanece hospitalizado con oxígeno por mascarilla con reservorio a 12 L sin presentar mejoría, motivo por el cual es referido para ingreso a la unidad de cuidados intensivos (UCI).

## Examen físico

En la valoración inicial se evidenció marcada dificultad respiratoria con uso de músculos accesorios, febril, diaforético, con acrocianosis, irritable, desorientado. Presión arterial 98/72 mmHg, frecuencia cardíaca 115 latidos por minuto, frecuencia respiratoria 43 respiraciones por minuto, una temperatura corporal de 38.0 °C y saturación de oxígeno del 60 % con apoyo de oxígeno por mascarilla con reservorio a 15 L. No ingurgitación yugular, ruidos cardíacos taquicárdicos, ruidos respiratorios con estertores diseminados en ambos campos pulmonares.

## Exámenes paraclínicos

En los estudios de laboratorio de ingreso se evidenció leucocitos de  $11,87 \times 10^3/\mu\text{L}$ , eosinófilos:  $0 \times 10^3/\mu\text{L}$ , neutrófilos:  $10,53 \times 10^3/\mu\text{L}$ , linfocitos:  $1,1 \times 10^3/\mu\text{L}$ , eritrocitos:  $5,65 \times 10^6/\mu\text{L}$ , hemoglobina: 16.6 g/dL, hematocrito: 51,4 %, plaquetas:  $226 \times 10^3/\mu\text{L}$ , ferritina: 598,3 ng/mL, tiempo de protrombina: 12,8 seg, tiempo de tromboplastina parcial: 37,6 seg, glucosa basal: 162 mg/dl, Dímero D: 50,9 mg/l, velocidad de sedimentación globular: 72 mm/hora, proteína C reactiva: 12 mg/L, urea: 29 mg/dl, creatinina: 0,8 mg/dl, aspartato aminotransferasa: 82.86 u/l, alanina aminotransferasa: 70,69 u/l, gama gt: 38,95 u/l, fosfatasa alcalina: 96,31 u/l, LDH: 640 u/l. En gases arteriales se evidenció un PH de 7,41, pCO<sub>2</sub>: 38,7 mmhg, pO<sub>2</sub>: 45,1 mmhg, HCO<sub>3</sub>: 24,4 mmol/L, BE: (ecf)

-0,1, Na<sup>+</sup>: 135,0 mmol/L, K<sup>+</sup>: 3,94 mmol/L, Ca<sup>++</sup>: 1,12 mmol/L, Cl<sup>-</sup>: 102, mmol/L, glucosa: 153 mg/dL, lactato: 1,68 mg/dL.

El electrocardiograma mostró una taquicardia sinusal, sin ninguna otra alteración. La radiografía de tórax portátil reveló patrón acinar-intersticial difuso con área de consolidación basal izquierda (Fig. 1).

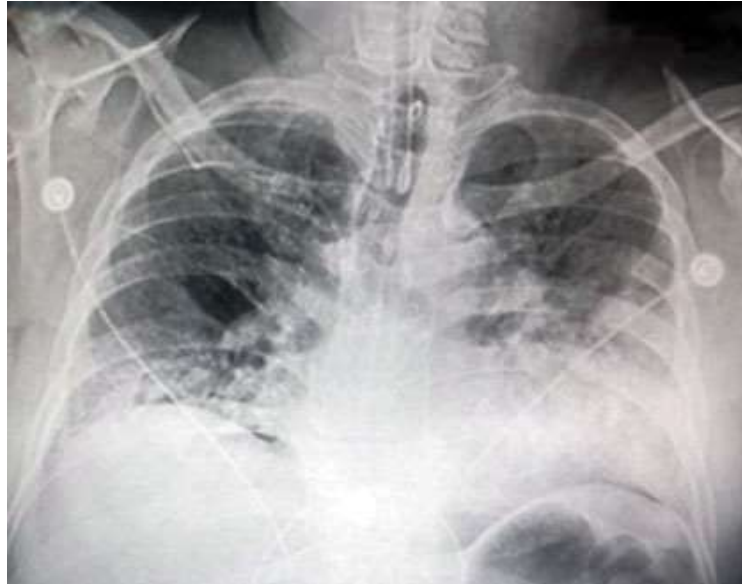


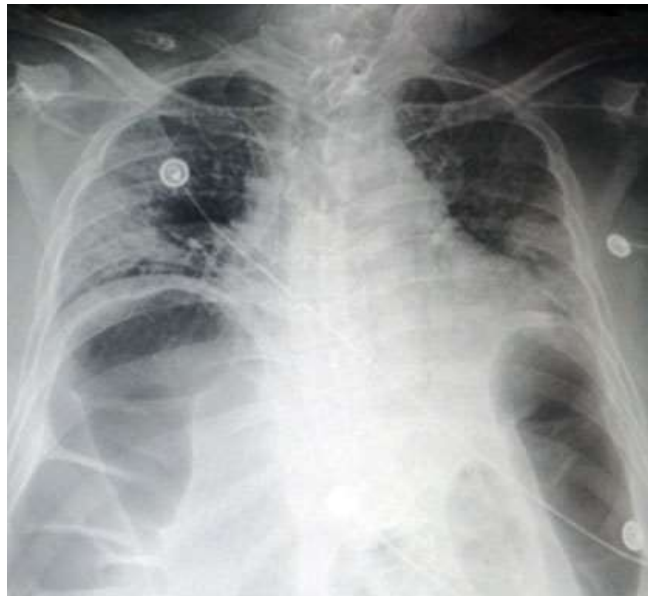
Fig. 1 - Rayos X portátil de tórax. Patrón acinar-intersticial difuso con área de consolidación basal izquierda

### Evolución

Ante la condición del paciente al ingreso, se decidió la secuencia de intubación rápida, y posterior acople a ventilación mecánica. Se realizó toma de muestra para hemocultivos y se inició antibioticoterapia con ceftriaxona 1 g intravenoso c/12h. Ante la alta sospecha de infección por SARS-COV-2, se inició tratamiento con dexametasona a dosis de 6 mg, además de trombotprofilaxis con enoxaparina 40 mg una vez al día. A los 3 días de estadía en UCI se obtiene resultado de la reacción en cadena de la polimerasa de transcripción inversa (RT-PCR), la cual fue positiva para COVID-19.

El paciente permaneció en la UCI, en ventilación mecánica invasiva, recibió atención médica habitual, además de la terapia mencionada anteriormente, con evolución favorable hasta el octavo día. Sin embargo, al décimo día de hospitalización presentó deterioro de su estado clínico, manifestó inestabilidad hemodinámica con hipotensión arterial, requirió de apoyo de norepinefrina. Además, presentó desequilibrio hidroelectrolítico, fiebre de más de 39 grados °C y taquicardia sinusal mayor a 130 l pm. En paraclínicos de control se apreció leucocitosis de  $19,2 \times 10^3/\mu\text{L}$ , con neutrófilos de  $17,73 \times 10^3/\mu\text{L}$ , a más de trombocitopenia de  $17 \times 10^3/\mu\text{L}$ , anemia con eritrocitos de  $3,59 \times 10^6/\mu\text{L}$ , hemoglobina de 10 g/dL, y hematocrito de 30,1 %.

En una radiografía portátil de tórax de control (Fig. 2) se evidenció distensión de asas colónicas, por lo que se indicó una radiografía abdominal, constatándose dilatación del colon, con un diámetro mayor a 8 cm (Fig. 3). Al examen físico mantenía estertores diseminados en ambos campos pulmonares, con disminución del murmullo alveolar, el abdomen estaba distendido, suave, depresible, con aumento de los ruidos hidroaéreos. No presentó episodios de diarrea. Debido a los hallazgos radiológicos y a la toxicidad sistémica, se sugirió el diagnóstico de megacolon tóxico. El paciente fue colocado en reposo intestinal completo y se dejó una sonda nasogástrica abierta para descomprimir el tracto gastrointestinal superior, además de antibioticoterapia con vancomicina. Se tomaron nuevos hemocultivos que no demostraron crecimiento bacteriano. La evolución del paciente fue desfavorable y falleció en las siguientes 18 h.



**Fig. 2** - Rayos X de tórax que evidencia distensión de asas colónicas.

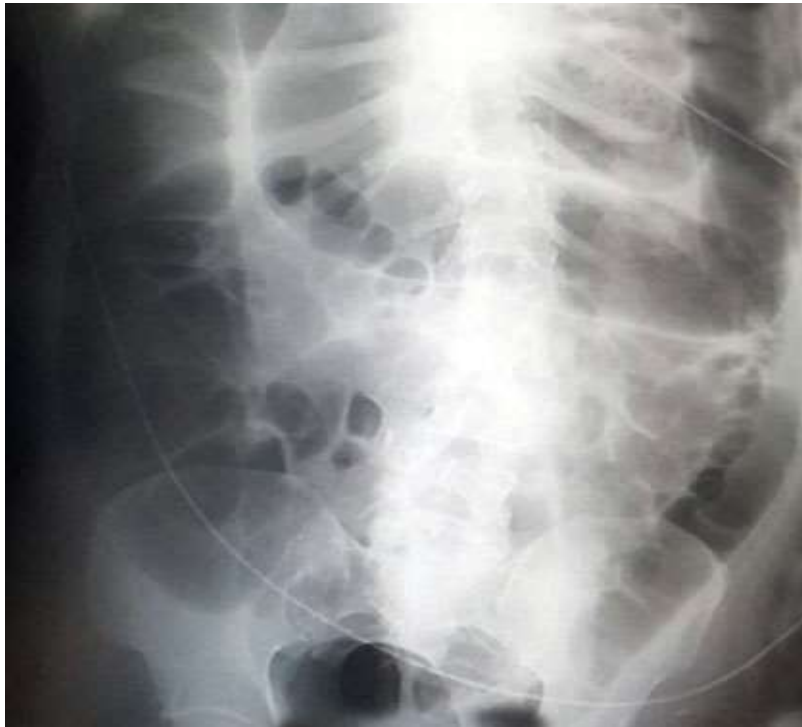

Fig. 3 - Rayos X de abdomen en la que se evidencia dilatación del colon.

Debido a daño técnico, el hospital no contaba con el servicio de tomografía abdominal, por lo que no se pudo observar el aumento de volumen a nivel de colon.

## Discusión

Se ha informado el compromiso del tracto gastrointestinal hasta en el 15 % de los pacientes con COVID-19.<sup>(8)</sup> Se propuso un vínculo entre la afectación gastrointestinal y la gravedad de la enfermedad de COVID-19. En un estudio descriptivo, transversal y multicéntrico, se investigó la prevalencia y los resultados de pacientes con COVID-19 con síntomas digestivos. En 99 pacientes que presentaron síntomas digestivos como su principal queja, se observó un mayor tiempo desde el inicio hasta el ingreso en comparación con pacientes sin síntomas digestivos (9.0 días *frente a* 7.3 días). A medida que aumentó la gravedad de la enfermedad, los síntomas digestivos se hicieron más prevalentes. Los pacientes sin síntomas digestivos tenían más probabilidades de ser curados y dados de alta que los pacientes con síntomas digestivos (60 % *frente a* 34 %).<sup>(9)</sup> Estos resultados se correlacionan con el estudio de Wang y otros,<sup>(10)</sup> quienes encontraron que los pacientes ingresados en la UCI tenían más probabilidades de manifestar dolor abdominal en comparación con los pacientes hospitalizados fuera de la UCI.

En el presente caso, el paciente presentó un cuadro clínico de COVID-19 grave, y de manera concomitante presentó un cuadro dilatación no obstructiva del colon, asociado con toxicidad sistémica, que cumplió con los criterios diagnósticos para megacolon tóxico,<sup>(6)</sup> que incluyen:

- Evidencia radiográfica de la dilatación del colon mayor de 6 cm Y:
- Al menos tres de los siguientes:
  - Fiebre de más de 38 grados C
  - Frecuencia cardíaca superior a 120 latidos/min.
  - Leucocitosis neutrofílica superior a 10500/micro/L
  - Anemia
- Al menos uno de los siguientes:
  - Deshidratación
  - Sensorium alterado
  - Alteraciones electrolíticas
  - Hipotensión

El megacolon tóxico es una complicación rara pero mortal de la inflamación del colon. Se desconoce su incidencia en la población general, pero puede ocurrir en hombres y mujeres de todas las edades. Aunque el megacolon tóxico se considera una complicación de la enfermedad inflamatoria intestinal, especialmente, la colitis ulcerosa y, en menor medida, la enfermedad de Crohn, en realidad casi cualquier afección inflamatoria del colon podría conducir a una dilatación tóxica.<sup>(7)</sup> En contraste, el paciente en estudio no presentó ningún antecedente de enfermedad intestinal previo, por lo que su cuadro abdominal es sugestivo de una complicación de la infección por SARS-COV-2.

La patogénesis de esta enfermedad aún no se logra interpretar totalmente. Sin embargo, uno de los posibles mecanismos propuestos sugiere que la inflamación de la mucosa mediada por neutrófilos inicia el proceso, con el compromiso progresivo de la capa del músculo liso, hasta infiltrar la serosa. Los neutrófilos también invaden la capa muscular y dañan las células musculares directamente mediante la liberación de enzimas proteolíticas, citocinas, leucotrieno B 4 (LTB 4). Esto ocasiona un aumento de la producción de óxido nítrico sintasa inducible, aumenta el óxido nítrico y, por lo tanto, provoca la dilatación del colon.<sup>(11)</sup> Un estudio mostró que los pacientes con megacolon tóxico tienen niveles, significativamente, altos de óxido nítrico sintasa inducible en la muscularis propia, lo que podría respaldar este mecanismo propuesto.<sup>(12)</sup> Además, el megacolon tóxico conduce a la inflamación del músculo liso del colon, lo que provoca su parálisis y, finalmente, la dilatación.<sup>(13)</sup>

Comprender el impacto de cualquier enfermedad en la patología del tejido es crucial para un mejor análisis de la patogénesis y la especulación de posibles objetivos terapéuticos. Al parecer los sistemas respiratorio, inmunológico y digestivo son los principales objetivos del SARS-COV-2, y la infiltración celular

mononuclear inflamatoria es el hallazgo histológico más frecuente en general.<sup>(14)</sup> *Bradley* y otros demostraron un tropismo amplio para SARS-CoV-2 con partículas similares a coronavirus identificadas en el sistema pulmonar, los riñones y el tracto gastrointestinal.<sup>(15)</sup>

Existe un reporte de autopsia de un hombre de 85 años con COVID-19, que demostró dilatación segmentaria y estenosis en el intestino delgado.<sup>(16)</sup> En Ecuador, por el momento, no se realizan estudios de autopsia a los pacientes con Covid-19, por ende, no se puede determinar con exactitud si este hallazgo es secundario a la infección por SARS-COV-2 o una comorbilidad gastrointestinal preexistente.

La COVID-19 es una enfermedad, relativamente, nueva con nuevas evidencias emergentes. En el presente estudio se presentó el caso de un paciente con COVID-19 grave, que de manera concomitante desarrolló un cuadro compatible con megacolon tóxico, sin evidencia de enfermedad intestinal previa. Considerando que el SARS-CoV-2 infecta al hospedador gracias a su gran afinidad por el receptor de la ECA-2, que se encuentra expresada en las células epiteliales intestinales, la aparición esta complicación puede estar justificada, por lo tanto, se debe considerar su diagnóstico oportuno para una intervención temprana, en aras de reducir la tasa de mortalidad tanto como sea posible.

## Referencias bibliográficas

1. Cucinotta D, Vanelli M. WHO Declares COVID-19 a Pandemic. *Acta Biomed.* 2020;91(1):157-160. 2020. DOI: <https://doi.org/10.23750/abm.v91i1.9397>
2. Spinelli A, Pellino G. COVID-19 pandemic: perspectives on an unfolding crisis. *Br J Surg.* 2020;107(7):785-87. DOI: <https://doi.org/10.1002/bjs.11627>
3. Xiao F, Tang M, Zheng X, Liu Y, Li X, Shan H. Evidence for gastrointestinal infection of SARS-CoV-2. *Gastroenterology.* 2020;158(6):1831-33. DOI: <https://doi.org/10.1053/j.gastro.2020.02.055>
4. Qi F, Qian S, Zhang S, Zhang Z. Single cell RNA sequencing of 13 human tissues identify cell types and receptors of human coronaviruses. *Biochem Biophys Res Commun.* 2020;526(1):135-40. DOI: <https://doi.org/10.1016/j.bbrc.2020.03.044>
5. Guan WJ, Ni ZY, Hu Y. Clinical characteristics of coronavirus disease 2019 in China. *N Engl J Med.* 2020;382(18):1708-20. DOI: <https://doi.org/10.1056/NEJMoa2002032>
6. Autenrieth DM, Baumgart DC. Toxic megacolon. *Inflamm Bowel Dis.* 2012;18(3):584-91. DOI: <https://doi.org/10.1002/ibd.21847>
7. Ausch C, Madoff RD, Gnant M. A etiology and surgical management of toxic megacolon. *Colorectal Dis.* 2006;8(3):195-201. DOI: <https://doi.org/10.1111/j.1463-1318.2005.00887.x>
8. Mao R, Qiu Y, He JS. Manifestations and prognosis of gastrointestinal and liver involvement in patients with COVID-19: a systematic review and meta-analysis.



- Lancet Gastroenterol Hepatol. 2020;5(7):667-78. DOI: [https://doi.org/10.1016/S2468-1253\(20\)30126-6](https://doi.org/10.1016/S2468-1253(20)30126-6)
9. Pan L, Mu M, Yang P. Clinical characteristics of COVID-19 patients with digestive symptoms in Hubei, China: A descriptive, cross-sectional, multicenter study. Am J Gastroenterol. 2020;115(5):766-73. DOI: <https://doi.org/10.14309/ajg.0000000000000620>
10. Wang D, Hu B, Hu C. Clinical characteristics of 138 hospitalized patients with 2019 novel coronavirus-infected pneumonia in Wuhan, China. JAMA. 2020;323(11):1061-69. DOI: <https://doi.org/10.1001/jama.2020.1585>
11. Sheth SG, LaMont JT. Toxic megacolon. Lancet. 1998;351(9101):509-13. DOI: [https://doi.org/10.1016/S0140-6736\(97\)10475-5](https://doi.org/10.1016/S0140-6736(97)10475-5)
12. Mourelle M, Casellas F, Guarner F. Induction of nitric oxide synthase in colonic smooth muscle from patients with toxic megacolon. Gastroenterology. 1995;109(5):1497-02. DOI: [https://doi.org/10.1016/0016-5085\(95\)90636-3](https://doi.org/10.1016/0016-5085(95)90636-3)
13. Tariq S, Farooq A, Ali I, Wijesinghe H. Toxic colonoscopy-how investigating active inflammatory bowel disease can lead to the serious complication of toxic megacolon. BMJ Case Rep. 2015. DOI: <https://doi.org/10.1136/bcr-2015-209769>
14. Al Nemer A. Histopathological and autopsy findings in patients diagnosed with coronavirus disease 2019 (COVID-19): What we know so far based on correlation with clinical, morphologic and pathobiological aspects. Adv Anat Pathol. 2020;27(6):363-370. DOI: <https://doi.org/10.1097/PAP.0000000000000276>
15. Bradley BT, Maioli H, Johnston R. Histopathology and ultrastructure findings of fatal COVID-19 infections in Washington State: a case series. Lancet. 2020;396(10247):320-32. DOI: [https://doi.org/10.1016/S0140-6736\(20\)31305-2](https://doi.org/10.1016/S0140-6736(20)31305-2)
16. Liu Q, Wang RS, Qu GQ. Gross examination report of a COVID-19 death autopsy. Fa Yi Xue Za Zhi. 2020;36(1):21-23. DOI: <https://doi.org/10.12116/j.issn.1004-5619.2020.01.005>

### Conflicto de intereses

Los autores declaran que no existe conflicto de intereses. Los autores declaran no tener conflictos de intereses.

### Contribuciones de los autores

*Alberto Ortega Rosales*: Redacción del artículo, revisión bibliográfica y revisión final para su publicación.

*Gilda Romero Ulloa*: Redacción del artículo, análisis de los datos y revisión final para su publicación.

*Carlos Burneo Rosales*: Redacción del artículo y revisión bibliográfica.