

HOSPITAL GENERAL DOCENTE "CALIXTO GARCÍA"

## **Adaptación de un equipo de corticografía Grass norteamericano a un equipo de electroencefalografía Siemens alemán para realizar operaciones neuroquirúrgicas en pacientes epilépticos\***

*Dr. Sixto Delgado Hernández, Téc. Guillermo Gómez Tejada, Dr. Ramiro Pereirá Riverón, Dr. Desiderio Pozo Lauzán, Dr. Guido Díaz Pérez*

**Delgado Hernández, S. y otros:** *Adaptación de un equipo de corticografía Grass norteamericano a un equipo de electroencefalografía Siemens alemán para realizar operaciones neuroquirúrgicas en pacientes epilépticos.*

Se presenta la adaptación de un electrocorticógrafo marca Grass de nacionalidad norteamericana a un equipo de EEG Siemens de nacionalidad alemana, que ha permitido efectuar estudios de ECoG en diversas operaciones neuroquirúrgicas y actuar quirúrgicamente sobre una paciente que presentó epilepsia focal por lo que se le realizó desafrentación del área epiléptica mediante topectomía subpial con resultados favorables durante los primeros cinco meses de seguimiento posoperatorio. Se discuten los aspectos fisiopatológicos de los focos epileptógenos, los métodos de investigación en la epilepsia focal y se señalan los resultados obtenidos en el mundo en el tratamiento quirúrgico de estos pacientes. Se concluye que la innovación permite ahorrar divisas al país, evitar la importación de equipos y crear condiciones favorables para enfrentar adecuadamente el tratamiento quirúrgico de la epilepsia focal refractaria al tratamiento anticonvulsivo.

Ponencia presentada en el primer encuentro provincial de Innovación, racionalización y recuperación de piezas de repuesto de la empresa de efectos médicos y electromedicina. Ciudad de La Habana, 26 de noviembre de 1983, Instituto Politécnico de la Salud "Dr. Carlos J. Finlay"..

Especialista de I Grado en Neurocirugía.

Técnico en Electromedicina. Jefe del Departamento de Electromedicina.

Especialista de I Grado en Neurocirugía.

Especialista de I Grado en Neurología. Jefe del Departamento de EEG. Candidato a Doctor en Ciencias Médicas. Hospital Pediátrico "William Soler".

Especialista de I Grado en Fisiología Aplicada. Departamento de Neurofisiología del Instituto de Neurología y Neurocirugía.

## INTRODUCCION

Las operaciones practicadas en personas que padecen de epilepsia, se iniciaron a finales del siglo pasado, realizadas por diversos cirujanos como *Ernesi von Bergman* (citado por *Penfield y Erickson*)<sup>x</sup> en 1889 y *Krause*<sup>2</sup> en 1893, y ya en el siglo actual por *Horsley*<sup>3</sup> en 1909, *Kirschner* (citado por *Penfield y Erickson*)<sup>1</sup> en 1917 y otros; pero no fue hasta 1936 al ser publicados por *Penfield*<sup>4,5</sup> sus resultados quirúrgicos favorables en el tratamiento de esta entidad que se iniciara su difusión masiva como medio terapéutico eficaz en el tratamiento de la epilepsia.

En nuestro país, el profesor *Ramírez Corría*, y otros<sup>8</sup> realizaron intervenciones quirúrgicas exitosas en los albores de la década del 50, pero estos métodos de tratamiento no han sido sistematizados aún en nuestro medio.

Con el desarrollo de la medicina cubana impulsada por nuestra Revolución, se ha propuesto poner al servicio de la numerosa población epiléctica que tenemos, las técnicas de tratamiento quirúrgico en aquellos pacientes que no mejoran con tratamiento medicamentoso.

## MATERIAL Y METODO

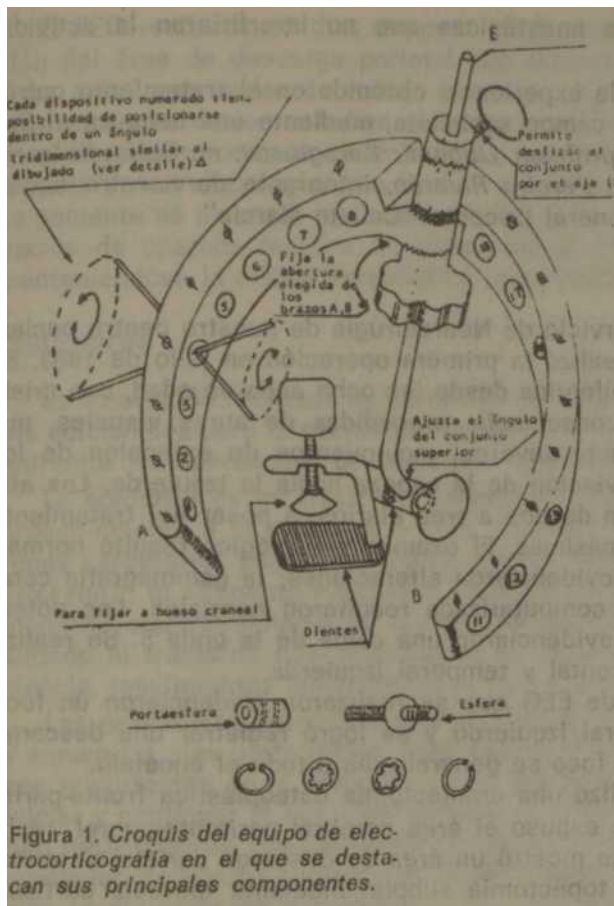
Al iniciar este trabajo se observó que resultaba indispensable realizar estudios de corticografía sobre el cerebro expuesto durante la operación, a fin de determinar exactamente el foco epileptógeno y proceder a su extirpación.

Con esta finalidad, se ha localizado en otra institución médica un equipo de corticografía marca Grass (figura 1), de nacionalidad norteamericana.

Después de analizar y ajustar dicho equipo, se decidió adaptarlo a un equipo de EEG Siemens, de nacionalidad alemana, para lo cual se realizaron las siguientes tareas que constituyen la innovación que se expone.

Al observar que los sistemas de múltiples vías de enlace eléctrico entre ambos equipos eran incompatibles por la diferente fabricación de los mismos, nos dimos a la tarea de lograr la adaptación de estos dos medios técnicos mediante la sustitución de los *plugs* de entrada al equipo de electroencefalografía (EEG) y la numeración de los cables, que nos permitiera identificar cada electrodo cortical y confeccionar el plan de trabajo del electroencefalógrafo durante la realización de la electrocorticografía (ECoG) sobre el cerebro expuesto.

Se probó el equipo durante intervenciones neuroquirúrgicas realizadas con diferentes propósitos a fin de dar solución a diversos problemas técnicos, tales como la interferencia en el trazado producida por los equipos de cirugía, la adecuada colocación de los electrodos sobre la corteza cerebral, el terror del paciente y la mesa quirúrgica, la calidad del trazado con técnicas monopolares y bipolares y la inclusión de un algodón en el extremo distal del electrodo cortical embebido en solución de cloruro de sodio, con el objetivo de mantener una óptima trasmisión de las señales eléctricas cerebrales.



Una vez concluida esta fase del trabajo y después de dos años de estudios analizando los resultados y la técnica quirúrgica que resultara más favorable para el paciente y revisando la experiencia mundial hasta 1977 se preparó un protocolo de investigación que recogía como elementos esenciales los siguientes criterios quirúrgicos:

1. Epilépticos focales unilaterales mayores de 15 años.
2. Respuesta inadecuada al tratamiento anticonvulsivo por presentar tres crisis o más al mes.
3. Cuadro clínico sugestivo de epilepsia focal.
4. EEG focal unilateral.
- 5 Realización de estudios neurorradiológicos contrastados, gammagrafía cerebral, tomografía axial computarizada y potenciales evocados que descartaran la presencia de procesos expansivos intracraneales tumorales vasculares o posinfecciosos.
6. Demostración transoperatoria del foco epiléptico mediante electrocortografía.

**7. Utilización de técnicas anestésicas que no interfirieran la actividad eléctrica cerebral.**

Asimismo, se incluyó la experiencia obtenida en el tratamiento quirúrgico de la epilepsia en el campo socialista, mediante una beca en el Servicio de Neurocirugía del profesor *Liubomir Karagiosov*, en Sofía, Bulgaria, otorgada al doctor *Ramiro Pereira Riverón*, integrante de nuestro equipo de trabajo del Hospital General Docente "Calixto García".


**DESARROLLO**

Se ingresaron en el Servicio de Neurocirugía de nuestro centro pacientes epilépticos, y se les realizó la primera operación en julio de 1983. Se trataba de una paciente epiléptica desde los ocho años de edad, con crisis convulsivas dadas por inconsciencia, precedidas de auras visuales, mareos, trastornos de conducta severos, movimientos de extensión de los miembros derechos y desviación de la cabeza hacia la izquierda. Los ataques tenían una frecuencia de dos a tres diarios, a pesar del tratamiento anticonvulsivo con dosis máximas. El examen neurológico resultó normal; los rayos X de cráneo no evidenciaron alteraciones; la gammagrafía cerebral y la tomografía axial computarizada resultaron normales. Los potenciales evocados auditivos evidenciaron una caída de la onda 5. Se realizó PEG, que mostró atrofia frontal y temporal izquierda.

Los estudios seriados de EEG que se realizaron evidenciaron un foco epileptógeno parietotemporal izquierdo y se logró registrar una descarga epiléptica, que a partir del foco se generalizaba a todo el encéfalo.

En la operación se realizó una craniectomía osteoplástica fronto-parieto-temporal izquierda, y se expuso el área cerebral parietotemporal, realizándose la corticografía que mostró un área de descarga parietal anterior.

Se procedió a realizar topectomía subpial mediante diéresis cortical, desaferentación del foco con instrumento romo y aspiración. La electro- corticografía seriada permitió profundizar la topectomía hasta la desaparición de la actividad epiléptica del área enferma (figura 2).



*Figura 2. Electrocorticografía con el equipo innovado funcionando durante la operación. La colocación de los electrodos sobre la s. circunvoluciones cerebrales permitió delimitar la extensión del foco epiléptico y decidir el lugar exacto de la diéresis: corticocl.*

El EEG realizado 15 días después de la intervención mostró desaparición del área de descarga parietal con disminución del voltaje en dicha zona, existiendo ondas de voltaje irregular en el resto del trazado. Las interpretaciones de los estudios eléctricos cerebrales tanto en el pre como en el transoperatorio, se efectuaron por los especialistas en electroencefalografía y neurofisiología, que forman parte de nuestro equipo de trabajo. La paciente se mantuvo sin crisis 17 días y ha presentado hasta los cinco meses de operada mareos en ocasiones y dos crisis de inconsciencia, manteniéndose la misma terapéutica preoperatoria.

## DISCUSION

La innovación realizada ha permitido efectuar estudios de ECoG sin gastos adicionales para la nación por importación de equipos y ha posibilitado enfrentar las operaciones de pacientes epilépticos en nuestro medio.

La epilepsia es un trastorno intermitente del sistema nervioso debido probablemente a la descarga brusca, excesiva y desordenada de las neuronas cerebrales, según postuló *Hughlinys Jackson* (citado por *Penfield* y *Ericksonj*,<sup>1</sup> el eminente neurólogo británico del siglo XIX, concepto que la moderna electrofisiología no ha contradicho. Esta descarga da como resultado el trastorno casi instantáneo de la sensación, pérdida de la conciencia, movimientos convulsivos, o alguna combinación de éstos.

Las descargas convulsivas cuando alcanzan cierta magnitud se difunden y siguen las vías preformales. Según *Walker*<sup>7</sup> las estructuras subcorticales son importantes en la propagación de las descargas epilépticas y pueden iniciar y continuar lo que clínicamente se manifiesta por un ataque epiléptico focal cortical. Los ataques epilépticos que parten de la corteza frontal agranular, se inician a veces por pérdida súbita de la conciencia o desviación involuntaria de la cabeza, cuello y tronco (crisis adversiva).

Aquellos ataques que se inician en el *girus centralis*, presentan movimientos focales o parestesias de tipo Jacksoniano o por extensión de todo un hemisferio y entonces se hacen generalizadas. Las crisis que comienzan en la corteza occipital, a veces se asocian con auras visuales y las iniciales en la corteza temporal pueden tener manifestaciones psicomotoras. Las descargas eléctricas corticales pueden ser similares en todas esas áreas, pero la propagación subcortical presenta patrones diferentes. Las manifestaciones clínicas pueden estar más relacionadas con esos mecanismos más bajos que con la estimulación puramente cortical. Los estudios con electrodos profundos muestran que las crisis epilépticas corticales se acompañan de trastornos de muchas estructuras subcorticales que dependen del lugar de origen de la descarga cortical.

Los patrones de propagación principales son los siguientes:<sup>7</sup>

1. De la corteza frontal al núcleo caudado, corteza granular contralateral y de aquí hacia otras estructuras subcorticales.
2. De la corteza central al putamen y tálamo ipsilateral, desde donde se propaga a la corteza central contralateral homóloga.

3. De la corteza temporal al complejo amigdaloides del hipocampo y sus proyecciones subcorticales: *septum*, hipotálamo y áreas talámicas mediales.
4. Otros núcleos subcorticales pueden recibir la propagación de la descarga en los ataques generalizados, lo cual se asocia habitualmente con propagaciones de la descarga de un sistema al otro. En algunas crisis los núcleos subcorticales serían el lugar primario desde donde se producen irritaciones corticales de la descarga epiléptica.

El análisis de los aspectos clínicos y patológicos de la epilepsia focal permite inferir que todo proceso de este tipo tiene un área cerebral donde el mismo se localiza, pudiendo tratarse de uno o varios focos de actividad disrítmica. La aplicación de la EEG y su correlación con la clínica del ataque convulsivo, permite definir si el foco es único o múltiple o si desde un foco inicial se produce una propagación hacia otras áreas encefálicas siguiendo las vías ya enunciadas.

El ataque cerebral focal origina una actividad excesiva y paroxística que aparece aparentemente espontánea en un grupo localizado de neuronas.<sup>8</sup> Este tipo de actividad puede producirse como una respuesta inespecífica a muchos tipos de noxas locales, al mismo tiempo que los ataques generalizados pueden iniciarse como respuesta a diversos grados de estímulos químicos y físicos, como la anoxia y la hipoglicemia. La descarga anormal puede, de acuerdo con la actividad del foco y a la susceptibilidad del tejido cerebral, hacerse circunscrita o volverse generalizada.<sup>8,10</sup>

La actividad epiléptica consistente en una descarga anormal de las células nerviosas, no puede originarse en un área en la cual los elementos neuronales han sido totalmente destruidos o reemplazados por tejido glial u otros elementos. Sin embargo, en el margen de tales lesiones existe, generalmente, una región en la cual las células nerviosas persisten, pero están funcionalmente afectadas por trastornos vasculares, distorsión estructural u otros factores que provocan trastornos metabólicos localizados. En esas circunstancias, una descarga neuronal sincronizada puede iniciarse y difundirse a la corteza cerebral circundante. Alrededor de grandes lesiones cerebrales, el foco puede presentar áreas microscópicas de escaras cerebrales que se manifiestan solamente por disturbios paroxísticos que constituyen su actividad epiléptica.<sup>5,11-13</sup>

Los trabajos de neurocirugía especializados en el tratamiento quirúrgico de la epilepsia focal, han brindado variado material patológico para el estudio de estas lesiones.

Se reconocen tres tipos de focos epileptógenos:

1. Los asociados a las lesiones expansivas.
2. Las escaras de la superficie cerebral que incluyen las meninges.
3. Las lesiones atróficas.<sup>7,10,14,15</sup>

En las márgenes de las lesiones expansivas existen trastornos vasculares propios de estas lesiones, el edema cerebral y la proliferación glial. Esta zona marginal es potencialmente epileptógena y la actividad paróxis- tica puede irradiarse a otras áreas, lo cual puede reflejarse en alteraciones del perfil del ataque.

La cicatriz meningocerebral es una escara en la cual se han producido adhesiones entre las meninges y la superficie cerebral, con interconexión de vasos cerebrales y tejidos fibrosos entre estas estructuras, visibles como áreas de alteraciones adhesivas entre las meninges y la corteza cerebral. Estas lesiones ocurren más comúnmente como secuelas de proyectiles penetrantes, infecciones meníngeas localizadas y secundarias a la evacuación de abscesos cerebrales. Tales escaras tienden a contraerse en el transcurso del tiempo y la distorsión resultante del tejido cerebral circundante, conjuntamente con su localización superficial, pueden provocar su alta potencialidad epileptógena.®

Un foco de atrofia cerebral se forma a partir del daño local del tejido cerebral con formaciones de escaras, en las cuales las meninges no están comprometidas. Estas lesiones pueden ser consecutivas a enfermedades isquémicas o hemorrágicas, encefalitis localizadas o traumas craneales cerrados con contusión cerebral. Si tales daños son seguidos o no del desarrollo de un foco potencialmente epileptógeno, esto parece depender en gran medida de hechos anatómicos, pues algunas áreas de la corteza cerebral son más propensas a provocar ataques que otras.<sup>16</sup>

Partiendo de la información ya expresada, se puede concluir que la epilepsia se produce a partir de un foco y en dependencia de la Intensidad del estímulo, las características del área dañada y las vías de propagación.

En enfermos que presenten epilepsia focal, con áreas anatómicas localizadas de daño cerebral, demostradas por procedimientos electroencefalográficos y neurorradiológicos coincidentes con la clínica de la crisis, será posible actuar quirúrgicamente a fin de realizar la exéresis del foco o cortar sus vías de propagación en aquellos enfermos rebeldes al tratamiento medicamentoso.

Todo foco epiléptico presenta trastornos de orden vascular, dados por cambios en el flujo sanguíneo cerebral<sup>1</sup> comparado con el de las áreas cerebrales normales, de donde la determinación radioisotópica del flujo sanguíneo cerebral en el mismo podrá brindar un criterio de localización de la lesión útil para la decisión quirúrgica.

La existencia de áreas de atrofia cerebral coincidentes con el foco epiléptico, provocará alteraciones en la circulación subaracnoidea del líquido cefalorraquídeo (LRC)<sup>17-19</sup> y en las funciones de la barrera hematoencefálica,<sup>9\*20</sup> así como variaciones en el metabolismo del tejido cerebral adyacente.<sup>1</sup> El aspecto funcional de estas alteraciones podrá demostrarse mediante el uso de la cisternografía radioisotópica,<sup>8</sup> donde se evidenciarán zonas de estasis radioisotópica y aclaramiento retardado del radiofármaco, mientras que, morfológicamente, la gammagrafía cerebral<sup>20</sup> pondrá de manifiesto las alteraciones de la barrera hematoencefálica.

Los datos expuestos permiten inferir que las Investigaciones radioisotópicas ofrecen conclusiones útiles para el estudio de las áreas supuestamente patológicas en los pacientes que presentan epilepsia focal.

Rowe y Watts<sup>10</sup> en 1936, informaron 20 pacientes epilépticos a los cuales realizaron ablación de escaras corticales con el 15% de curaciones en los primeros dos años y el 50% con gran mejoría. Tónnis (citado por Penfield y Erickson)<sup>1</sup> en 1939, operó 30 pacientes con epilepsia secundaria a escaras postraumáticas y observó que en el 87 % de ellos desaparecieron las crisis después de un período de observación de cuatro años. Penfield en 1930 y 1936,<sup>4,5</sup> logró buenos resultados con la ablación cortical de focos epileptógenos utilizando la corticografía transoperatoria.

De acuerdo con los resultados obtenidos por Hansebout<sup>21</sup> en 1947 operaciones revisadas, desde el año 1928 hasta 1977, informó la curación de la epilepsia en el 50 % de los operados y mejorías notables en el 30 %. Este autor informa, asimismo, que en el período 1961-1970 obtuvo el 71 % de recuperación en 653- pacientes con epilepsia en el lóbulo temporal; el 55 % de mejoría en 212 epilépticos con foco frontal; el 50 % de mejoría en 63 con foco en área sensorimotora; el 59 % de mejoría en 80 pacientes con epilepsia del lóbulo parietal y el 68 % de mejorados con foco occipital.

#### CONCLUSIONES

1. La adaptación del electrocorticógrafo Grass al electroencefalógrafo Siemens resulta eficaz para realizar estudios de electrocorticografía.
2. La innovación permite el ahorro de divisas a la nación por evitar la importación de equipos.
3. La técnica montada crea condiciones favorables para realizar electrocorticografía en operaciones neuroquirúrgicas.
4. La innovación realizada permitió operar un enfermo que presentaba epilepsia, localizar el foco epiléptico y demostrar la eficacia de la técnica quirúrgica empleada.

#### SUMMARY

De.gado Hernández, S. et al.: *Adaptation of a Northamerican Grass equipment for cortico- t/raphy to a Germán Siemens equipment for electroencephalography in order to perform neurosurgery in epileptic patients.*

Here is presented the adaptation of a Grass electrocorticograph, from North America, to r<sup>6</sup> electroe<sup>h</sup>cephalo<sup>g</sup>raph, from Germany, which has allowed to carry out studies of ECoG in several neurosurgical operations and to act surgically on a female patient who presented focal epilepsy, reason why deafferentation of the epileptic area was performed by subpial topectomy with satisfactory results during the first five months of postoperative follow up. Physiopathologic aspects of epileptogenic foci and research methods for focal epilepsy are discussed, and world results obtained in the surgical treatment of these patients are pointed out. The innovation allows to save foreign currency to the country, to avoid importation of equipments and to create favorable conditions to face appropriately the surgical treatment of focal epilepsy refractory to anticon-

VIMQant f-ro-atmont

ir/

/



## RÉSUMÉ

*Delgado Hernández, S. et al.: Adaptation d'un appareil de corticographie Grass nord-*

*américain à un appareil d'électroencéphalographie Siemens allemand, pour réaliser des opérations neurochirurgicales chez des malades épileptiques. Il est présenté l'adaptation d'un électrocorticographe marque Grass de nationalité nord-américaine à un appareil d'EEG Siemens de nationalité allemande, ce qui a permis d'effectuer des études d'ECOG dans diverses opérations neurochirurgicales et agir chirurgicalement sur une malade qui a présenté épilepsie focale, chez laquelle on a réalisé la désafférentation de l'aire épileptique au moyen de la topectomie souspiéale avec des résultats satisfaisants pendant les premiers cinq mois de suite post-opératoire. Il est discuté les aspects physiopathologiques des foyers épileptiques et les méthodes de recherche dans l'épilepsie focale, et il est signalé les résultats obtenus au niveau mondial dans le traitement chirurgical de ces malades. Cette innovation permet d'économiser des devises au pays, évite l'importation d'appareils et permet de créer des conditions favorables pour envisager adéquatement le traitement chirurgical de l'épilepsie focale réfractaire et le traitement anticonvulsif.*

## BIBLIOGRAFIA

1. Penfield, W.; T. C. Erickson: *Epilepsy and cerebral localization*. Springfield Ill, Charles C. Thomas, Publisher, 1941.
2. Krause, F.: *Surgery of the brain and spinal cord*. Vol. 2, Tr. by M. Thorek. New York, Rebman, 1912 (citado 1).
3. Horsley, V.: *The function of the so-called motor area of the brain*. Br Med J 2: 125-132, 1909.
4. Penfield, W.; R. Paine: *Result of surgical therapy for focal epileptic seizures*. Can Med Assoc J 73: 515-531, 1955.
5. Penfield, W.: *Pitfalls and success in surgical treatment of focal epilepsy*. Br Med J 5072: 669-672, 1958.
6. Ramírez Corría, C. M.: *Comunicación personal*.
7. Walker, A. E. et al.: *Structural spread of cortically-induced epileptic discharges*. Neurology 6: 616-626, 1956.
8. Scott, S. J. et al.: *Epilepsy of focal origin in childhood*. Symposium on the convulsive disorders. Med Clin North Am 4: 327-336, 1958.
9. Fesiani, G. M.; G. Morello: *L'epilepsia post-traumática*. Chirurgia 9: 421-434, 1954.
10. Rowe, S. N.; J. N. Watts: *Traumatic epilepsy with cortical scar*. Diagnosis and results of operation in 20 cases. Med Ann DDC 5: 298-301, 1936.
11. O'Leary, J. H.: *Changing status of electroencephalography in neurologic practice*. Neurology 5: 827-846, 1955.
12. Paillás, J. E.: *Surgical treatment of focal epilepsy*. Chirurg 1: 422-439, 1949.
13. Courjon, J. et al.: *Operation for epilepsy*. Report of 35 cases. Chirurg 49: 257-268, 1954.
14. Falconer, M. A.; E. A. Serafenitides: *A follow up study of surgery in temporal lobe epilepsy*. J Neurol Neurosurg Psychiatry 26: 154-163, 1963.
15. Obrador, S.: *Algunas reflexiones sobre el tratamiento quirúrgico de la epilepsia*. Rev Clin Esp 46: 69-74, 1952.
16. Ciganek, L. et al.: *Experiences in the surgical treatment of the epilepsies*. Vidava-telstvo Slov Arad Vied (Bratislava) 4: 5-110, 1964.

17. *Delgado, S. et al.*: La cisternografía con radioisótopos en el diagnóstico de la hidrocefalia normotensa. *Rev Cub Cir* 13: 149-158, 1974.
18. *Delgado, S. et al.*: La cisternografía con radioisótopos en el diagnóstico diferencial de la
- 19.
20. *Delgado, S. et al.*: Gammagrafía cerebral: Resultados obtenidos durante el quinquenio 1971-1976. *Rev Cub Med* 17: 467-475, 1978.
20. *Hansebout, J?.*: Surgery of Epilepsy. Current Technique of Cortical Resection. Current Techniques In Operatve Neurosurgery. Henry H. Schmidek, MD; Willlam H. Sweet MD. DSC Editors. Grune and Stratton, Inc., 1977. Pp. 101-117.

Recibido: 24 de junio de 1934

Aprobado: 8 de enero de 1985

Dr. *Sixto Delgado Hernández*  
Calzada de Managua No. 18209  
Santiago de las Vegas Ciudad de  
La Habana Cuba