

Síndrome YY: Dos casos

Por los Dres.:

RICARDO GÜEL¹⁵ y RUBÉN PADRÓN¹⁶

Güel R. y R. Padrón. *Síndrome YY: dos casos*. Rev. Cub. Med. 11: 3, 1972.

Se presentan dos pacientes en los que se descubrió un cromosoma Y extra en su cariotipo; el paciente que tiene además un cromosoma X extra, exhibe un cuadro clínico en el que se mezclan el síndrome de *Klinefelter* y el síndrome YY, constituyendo el cuarto caso con tal mosaicismos, informado en la literatura hasta donde sabemos. Se hace una revisión del estado actual de los conocimientos acerca del llamado síndrome YY. Se describen dos alteraciones observadas por primera vez: braquifalanga de todos los dedos de las manos y tartamudez. Se estima que la conducta social de estos individuos está determinada principalmente por el medio ambiente en que, se desenvuelven y creemos que las características descritas hasta el presente representan manifestaciones de alteraciones genéticas que necesitan estudios longitudinales, con técnicas de muestreo adecuado que determinen su verdadera significación.

El primer paciente portador de un cromosoma Y supernumerario fue descrito por *Mitidal* y *Ockey* en 1960^{81,82}; éste presentalla un Cariotipo 48, XYY; más tarde, *Sandberg* y cois, en 1961¹⁰⁶ dan a conocer el primer caso con una fórmula cromosómica 47, XYY.

En el tiempo transcurrido hasta el presente, el estudio del llamado Síndrome YY, ha pasado por tres etapas²³. En la primera etapa el descubrimiento de estos casos se hacía entre pacientes con anomalías físicas y/o del desarrollo o al estudiar individuos relacionados con otros que se sabía tenían anomalías cromosómicas^{48,133}; esta etapa termina en 1965 cuando *Jacobs* y cois.⁶⁰ dan a conocer la asociación de este síndrome con una talla elevada (uno de cada dos sujetos con 72 pulgadas o más de talla), lo que fue confirmado por *Casey* y cois.^{13,14}. Casi inmediatamente comienza la tercera

etapa donde se relaciona la presencia de un cromosoma Y extra o más^{45,130} con distintas características de la conducta, sobre todo agresividad y conducta antisocial^{2,13,43,80,73,77, 81,87}, asociación que también se ha observado en otras anomalías cromosómicas. 5,0,18,21,37,54,57,79,83,128 por otra parte

no se ha observado mayor frecuencia del síndrome YY entre deficientes mentales sin conducta agresiva.^{15,70}

La frecuencia atribuida al Síndrome YY en la población ha sido muy variable,^{3,50,62,69,72,109,116} lo que posiblemente está en relación con las técnicas de muestreo empleadas.¹¹⁵ Recientemente *Ratcliffe* y cois.¹⁰⁰ determinaron el cariotipo de 3 500 varones, nacidos consecutivamente y hallaron una frecuencia de cariotipo 47, XYY de 1/700, por lo que plantean que apenas comenzamos a conocer este síndrome, y que existe gran número de ellos siendo difícil su identificación según estiman algunos autores, ya que la presencia de un cromosoma Y extra no determina características fenotípicas definidas.^{23,44,06,95,124}

El objetivo de este trabajo es informar de los dos primeros casos estudiados en nuestro país que poseen un cromosoma Y supernumerario en su cariotipo, uno de ellos con caracteres del Síndrome de Klinefelter y una fórmula cromosómica muy poco frecuente.^{7,104}

¹⁵Endocrinólogo, Especialista de Primer Grado, Responsable del Dpto. de Pediatría del Instituto de Endocrinología y Enfermedades Metabólicas, La Habana. (Dtor.: Prof. Oscar Mateo de Acosta), Zapata y D, Vedado, Habana. Cuba.

¹⁶Residente de 3er. Año del Instituto de Endocrinología y Enfermedades Metabólicas, La Habana, Cuba.

PRESENTACION DE LOS CASOS

CASO I: J.R.B. (H.C. No. 5C9-109).

Varón de raza blanca, consultó por primera vez (marzo 1965) a los 23 años de edad (Fig. 1), por estatura exagerada y poco desarrollo de los genitales externos, refiriendo erección deficiente y ausencia de eyaculación.

Antecedentes: Peso al nacer: 8 libras. Desarrollo psicomotor normal. Escolaridad de 2do. grado (concurrió a la escuela de 8 a 12 años de edad). No convulsiones. Padre padece de "artrosis" madre y 8 hermanos sanos, abuela y dos tíos paternos: Diabetes Mellitus. Talla familiar promedio normal. Fuma moderadamente y sólo en ocasiones toma bebidas alcohólicas. Trabaja 8 horas o más en labores agrícolas.

Examen físico: Voz infantil, ausencia del vello corporal, facial y axilar, vello pubiano muy escaso. Pene y testículos pequeños, con sensibilidad disminuida. Talla: 190.5 cm, brazada: 202 cm, segmento inferior: 108 cm y segmento superior: 82.5 cm.

Exámenes complementarios: Rx cráneo y silla turca: Marcad» desarrollo de los senos maxilares, senos frontales normales, sinusitis maxilar derecha hipertrófica.

Survey óseo: Retardo en el desarrollo óseo, con persistencia de la interlínea de los cartilagos de crecimiento, espina bífida en SI. 17 cetosteroides urinarios: 11.68 mg/24 horas (normal). PBI: 7 ug%. TRC: —1/10. Cromatina sexual: negativa (en leucocitos). Pericampime- tria normal.

Se le impuso tratamiento con testosterona lo que cumplió hasta julio 1969, apareciendo barba, vello axilar y corporal, aumentó el vello pubiano y la voz se tornó grave; la erección mejoró, apareció eyaculación, con libido heterosexual, practicando el coito con animales, además hubo aumento de tamaño del pene y las bolsas escrotales. En este tiempo se realizó cuatro espermogramas: 28/2/66: Volumen 0.1 mi, azoospermia: 15/6/66: Volumen: 2.2 mi, azoospermia: 27/1/67: Volumen: 2.4 mi., con 4 millones de espermatozoides por mi y una movilidad de 40%. 3/5/69: Volumen: 0.8 mi con 3.5 millones de espermatozoides por mi con una movilidad nula.

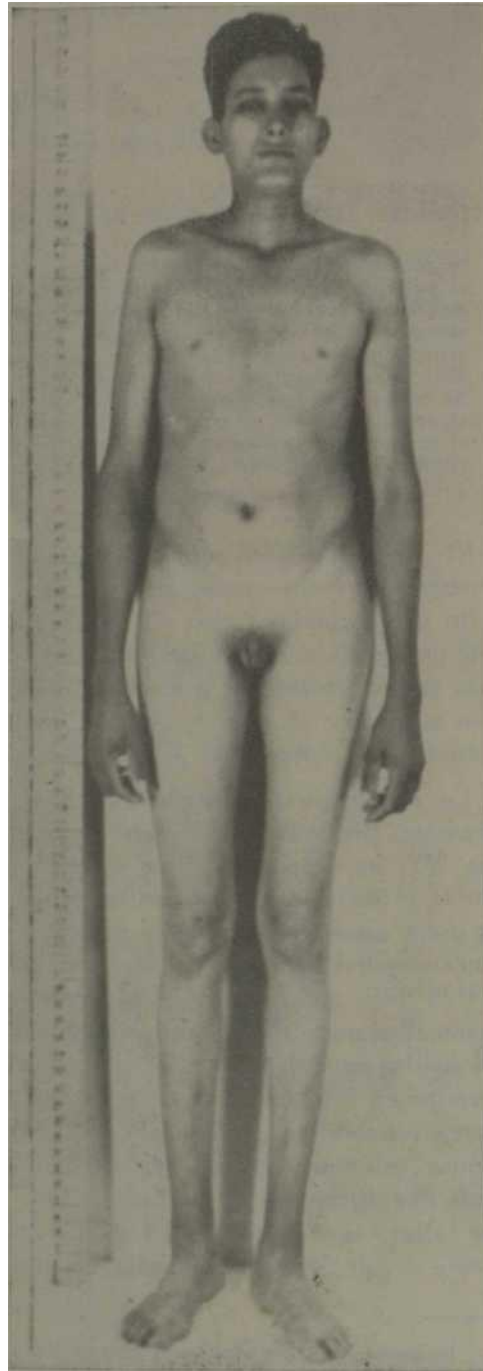


Fig. 1.—(Caso 1) Observe morfotipo del paciente (alta talla, eunucoidismo, ausencia de vello).

Al interrumpir el tratamiento, la erección se liizo deficiente y la eyaculación desapareció.

En enero/1970 ingresa para nuevo estudio (Fig. 2).

Examen físico: Barba escasa, vello corporal moderado, vello axilar y puviano normal. No ginecomastia. Manos grandes, acromegaloides; aparatos respiratorio y cardiovascular normales. F.C.: 60 X luto. T.A.: Mx: 110- Mn: 60. No alteraciones venosas. Pene de carácter infantil (7 cm de largo y 8 cm de circunferencia) con escroto pigmentado y arrugado. Testículos duros, poco sensibles y muy pequeños.

Próstata normal. Examen neurológico normal

Talla: 197 cm brazada: 208 cm, peso: 88 kg, segmento inferior: 108 cm, segmento superior: 89 cm, circunferencia cefálica: 59 cm, circunferencia torácica: 101 cm, circunferencia abdominal: 89 cm, circunferencia de caderas: 105 cm, diámetro biacromial: 43 cm, diámetro bitrocantéreo: 37 cm.

Exámenes complementarios: Rx cráneo y silla turca: no alteraciones. Survey óseo.; Espina bífida en SI. Curva de Tolerancia a la glucosa: normal (95-160-85-70 mg%). Gonadotropinas: < 5 Uds. ratón en 24 loras. Espermograma: no se realizó por ausencia de eyaculación. Cromatina sexual: negativa (mucosa bucal). E.E.G.: Normal. E.C.G.: Normal.

Estudio psiquiátrico y psicológico: Nivel intelectual bajo y con déficit. No agresividad. "Se lleva bien con todos".

Prueba de *Kent* (conocimientos generales) —Nivel intelectual— por debajo, de los límites promedios. Dibujo figura humana: nivel intelectual muy bajo. Prueba de *Raven*: deficiente mental cuya inteligencia corresponde a un niño de 8 años.

Biopsia testicular: Túbulos de pequeño tamaño sin luz y revestidos por un epitelio indiferenciado con aspecto embrionario que recuerda a las espermatogonias y espermatoцитos de primer orden. Las membranas basales de todos los trébulos muestran espesamiento e hialinización. El intersticio es casi acelular y en parte presenta aspecto plasmoide. Diagnóstico: Compatible con hipogonadismo secundario.

Dermatoglifo: CUADRO I Cariotipo:

47, XYY. (Fig. 3).

Al alta se impone tratamiento con testosterona y unos meses después un espermograma mostró un volumen de 1.6 ml con azoospermia, pH de 7.5 y viscosidad normal.

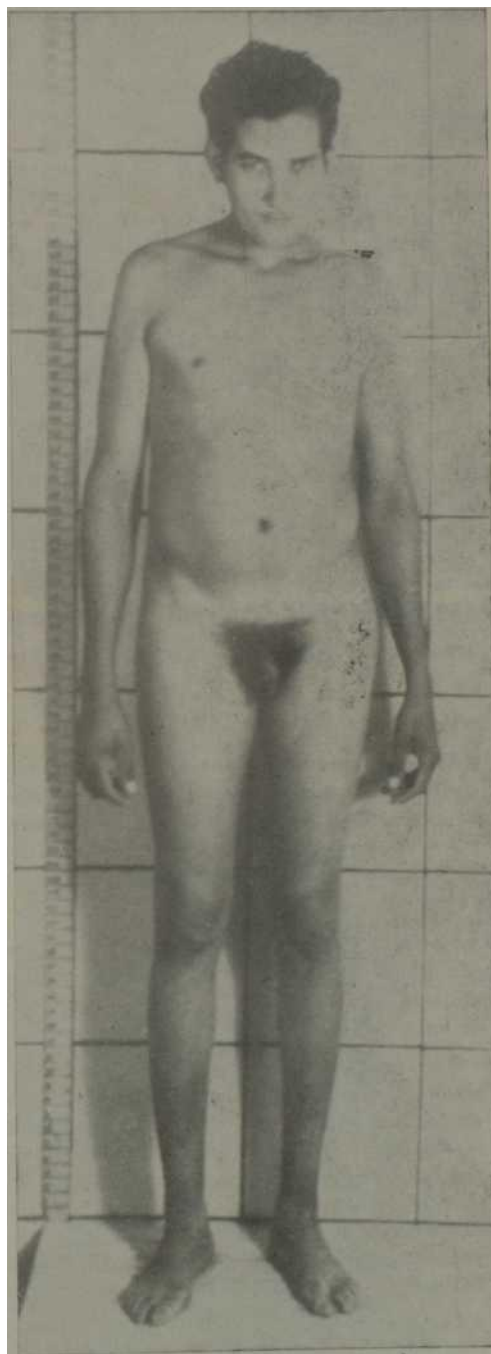

Fig. 2.—(CASO 1) Modificación de su apariencia hipogonádica después de su tratamiento con andrógenos (aparición de vello sexual).

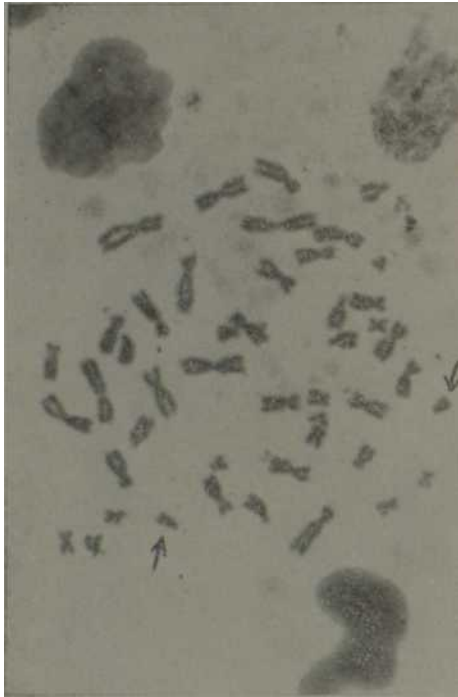

Fig 3.—(CASO 1) Metalase con una fórmula cromosómica 47,XYY. Ambos cromosomas Y V señalados con flechas.

CASO 2: RO.H. (H.C. No. 556-219).

Varón de raza blanca, consultó por poco desarrollo de los genitales externos a los 17 años de edad (mayo de 1969), presentó vello axilar y pubiano, así como "estirón" puberal entre los 13 y 14 años, apareciendo eyaculación escasa en volumen.

Masturbación diaria. No relaciones sexuales, con libido heterosexual (no se ha acercado a mujeres "por pena", debido al poco, desarrollo de los genitales externos).

Antecedentes: Peso al nacer: 7*4 libras. Desarrollo psicomotor normal. Escolaridad: 6to. grado (repitió 4 veces el 3er. grado y 3 veces el 6to. grado). Presentó tres crisis convulsivas con episodios febriles a los 4 años de edad. Padres sanos, no consanguinidad. Es hijo único. Edad de los padres al nacer: 22 y 23 años respectivamente. No fuma ni toma bebidas alcohólicas.

Examen físico: (Fig. 4). Voz grave, distribución pilosa normal. Tórax: Presenta su mitad inferior más ancha que la superior con ginecomastia bilateral. Los dedos de ambas manos son cortos en proporción al tamaño del carpo y meta.

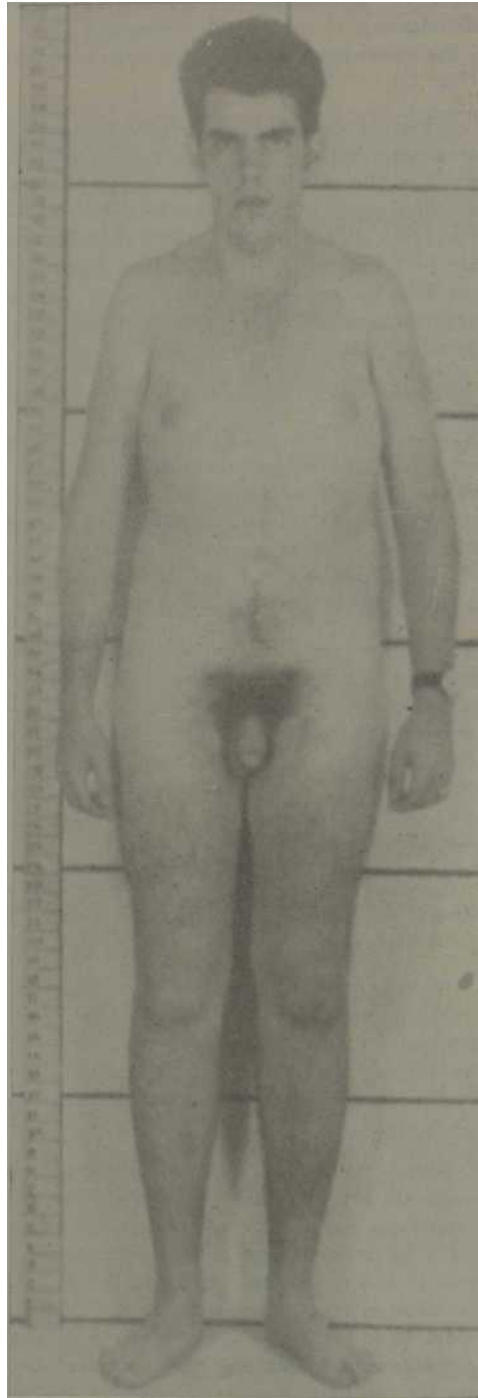


Fig. 4. (CASO 2) Morfotipo del paciente donde podemos observar configuración del tórax y ginecomastia bilateral.

carpo (braquifalanga). Nevus pigmentados en tórax, abdomen y extremidades. Ojos antimongoloides (Fig. 5). Prognatismo (Fig. 6). Aparato respiratorio y cardiovascular normales. F.C.: 82 X mío. T A.: Mx: 120 • Mn: 80. No alteraciones venosas. Pene tipo adulto (11 cm largo y 10 cm de circunferencia); escroto poco pigmentado y arrugado. Testículos duros, sensibilidad disminuida, de pequeño tamaño (2 cm largo y 1 cm ancho), próstata algo pequeña, de caract. res normales.

Examen neurológico normal.

Talla: 165 cm, brazada: 169 cm, peso: 62 kg, segmento inferior: 86 cm, segmento superior: 79 cm, circunferencia torácica: 85 cm, circunferencia abdominal: 82 cm, circunferencia de caderas: 91 cm, diámetro biacromial: 38 cm, diámetro bitrocantéreo: 37 cm.

Exámenes complementarios: Rx cráneo y silla turca: No alteraciones. Survey óseo: Cifosis dorsal. Perfilograma: prognatismo. Mamografía: no se comprueba tejido glandular. PBI: 6 ug%. TRC: —1/10. 17 cetosteroides urinarios: 5.3 mgf 24 horas (normal). Gonadotropinas: >50 Uds. ratón en 24 horas. Espennograma: No eyacula-

ción (3 intentos). Cromatina sexual: 27% de cuerpos de Barr simples (mucosa bucal). E.E.G.: anormal generalizado, tipo epilepsia diencefálica, variante petit-mal. E.C.G.: Normal.

Estudio psiquiátrico y psicológico: déficit mental. Nivel intelectual per debajo de los límites promedios. No agresividad. Tartamudea constantemente.

Biopsia testicular: Túbulos discretamente disminuidos de tamaño con fibrosis peritubular y aumento de grosor de la membrana basal y alteraciones del epitelio dado por presencia única de células de Sertoli, hasta la desaparición absoluta del revestimiento epitelial. A nivel del intersticio existe marcada profusión de células de Leydig, predominando el tipo compacto que deforma en agrupaciones adenomatosas.

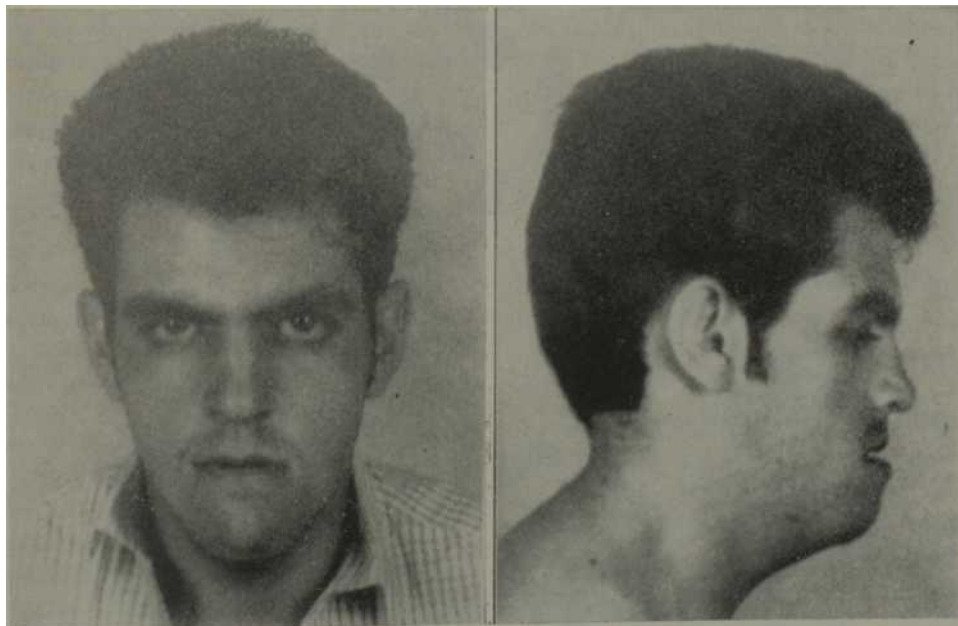
Diagnóstico: Compatible con Síndrome de Klinefelter.

Dermatoglifo: CUADRO I

Cariotipo: 47, XXY/48, XXYY (Figs 7 y 8).

COMENTARIOS

El Caso 2 (R.O.H.) con fórmula cromosómica 47, XXY/48, XXYY presenta características clínicas del Síndrome de



Figs. 5 y 6.—(CASO 2) Mostrando posición antimongoloide de los ojos y prognatismo.

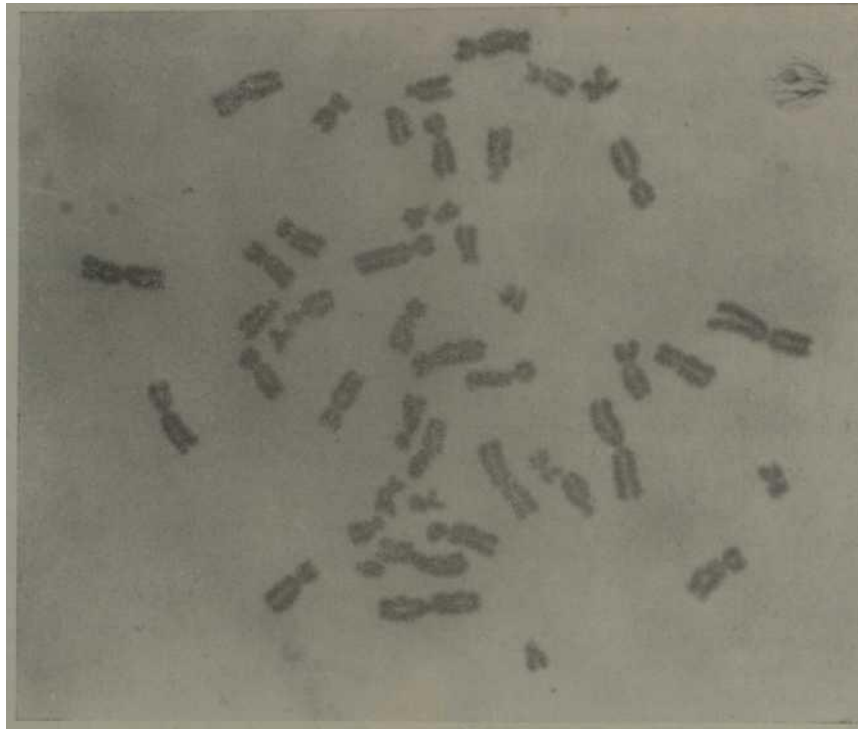

Fig. 7.—(CASO 2) Metafase con fórmula cromosómica 47, XXY' característica del Klinefelter.

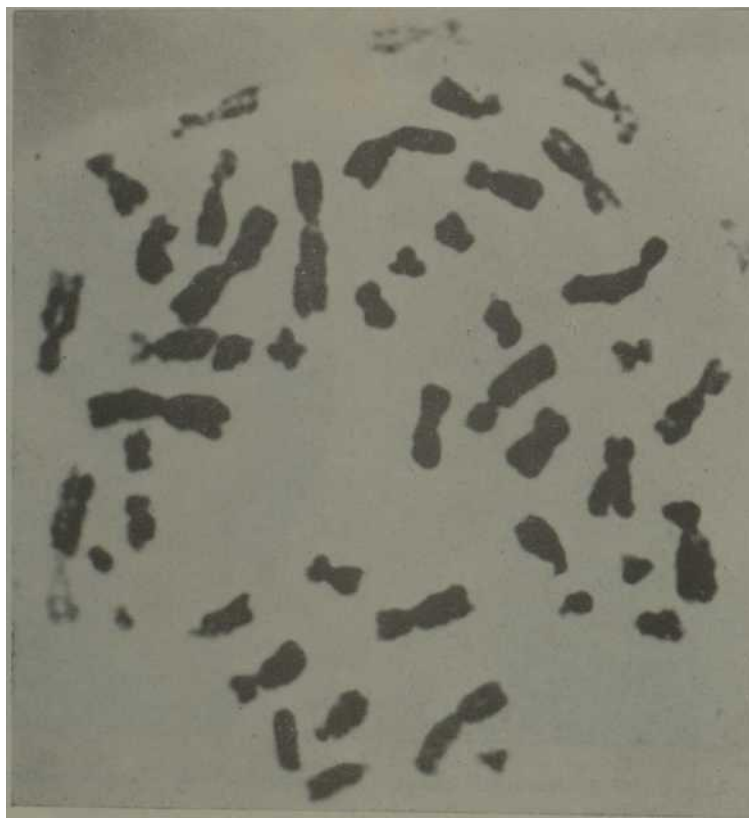

Fig. 8.—Metafase con fórmula cromosómica 48,XXYY

Klilnefelter, así como del Síndrome YY, lo que se ha informado en pacientes que son portadores de cromosoma X e Y extras, los cuales presentan una mezcla de los dos síndromes;^{8,14,32,32,66,92,113} además nos muestra un cuadro clínico menos típico como se ha visto en los mosaicismos.^{20,25,33,34,40,41,46,70,108,111} En el Caso 1 (J.R.B.) con un cariotipo 47, XYY se constató una talla elevada siendo este signo uno de los más llamativos y constantes del Síndrome YY,^{01,54,56,57,85,89,98,131,133} lo que puede ser ostensible aun antes de la pubertad.^{16,24,42,47,63} Los dos pacientes son de la raza blanca pero esta anomalía cromosómica se ha reportado en otras razas.^{17,99,117,134}

Cierto grado de déficit mental es hallazgo frecuente en estos casos^{23,66,80,84,95} aun cuando se han descrito algunos con inteligencia normal e incluso superior;⁶⁷ nuestros dos pacientes presentaban déficit mental y no se detectó agresividad, hostilidad o conducta antisocial que se ha atribuido al cromosoma Y supernumerario;^{9,11,56,80,96,97,98} recientemente se ha postulado que los trastornos de la conducta no son características inherentes al síndrome, sino que los mismos están determinados principalmente por el medio ambiente en el cual se desenvuelven los pacientes.^{71,89,108,125}

El Caso 2 tiene antecedentes de crisis convulsivas, con E.E.G. anormal, asociación ésta dada a conocer como significativa en ocasiones.^{30,36,38} La tartamudez observada en este paciente no la hemos encontrado en la literatura revisada.

Las alteraciones del sistema venoso, las anomalías cardíacas y los trastornos electrocardiográficos⁹³ descritos en este síndrome no se hallaron en nuestros casos; uno de éstos (Caso 1) presentó la tensión arterial algo baja (110/65) al igual que el caso de *Richards y Stewart*.¹⁰¹

En los sujetos portadores de un cromosoma Y extra, se han observado varias enfermedades asociadas,^{19,8,49,50,68,64,92} 102,122,124,126 múltiples malformaciones somáticas,^{4,3,6a,68,7u} así como diversas alteraciones óseas^{17,26,27,78,94,120,132} y rasgos acromegaloides;^{30,29,52,63,113} nuestros pacientes mostraron los siguientes: *J.R.B.* (Caso 1) tiene manos grandes, acromegaloides, espina bífida en SI y un marcado desarrollo de los senos maxilares, mientras que *R.O.II.* (Caso 2) tiene un prognatismo marcado, tórax malformado y cifosis dorsal, así como ojos en posición antimongoloide como fue reportado por *Kosenow y Pfciffer*,⁶⁵ mostrando además el Caso 2 desproporción entre la longitud de los dedos de las manos y la del carpo-metacarpo (braquifalancia) ; esta braquifalancia ha sido reportada en el quinto dedo,^{26,47} pero no la hemos encontrado reportada en todos los dedos de la mano como ocurre en nuestro caso.

La ginecomastia bilateral observada en el Caso 2 se ha reportado en el Síndrome YY, tanto en los que tienen dos cromosomas X^{32,52,82,113} como en los que tienen un solo cromosoma X.^{23,70,89} Los dos pacientes son portadores de un hipogonadismo masculino evidente, que es más acentuado en el Caso 1; este hallazgo es ostensible en algunos pacientes con este síndrome.^{4,11,12,22}

Nuestros pacientes conservan una libido heterosexual disminuida, aunque hay casos reportados con libido homosexual.^{6,23,101} Algunos autores han hallado altos niveles de ICSH^{86,88,110} y otros, secreción aumentada de testosterona;^{89,103,129} esta última se ha atribuido a los cambios en la secreción de testosterona que se producen en los individuos que guardan prisión, no existiendo diferencia alguna en otros estudios realizados en reclusos normales.⁰⁹ Las determinaciones hormonales de gonadotropi-

ñas y testosterona no se han relacionado con la imagen histológica testicular;¹¹² en nuestro paciente *R. O. il.* (Caso 2) encontramos gonadotropinuria elevada, mostrando un cuadro histológico testicular bastante característico del síndrome de *Kiinefeher*; en cambio, en *J. R. B.* (Caso 1), la gonadotropinuria está disminuida con un cuadro histológico testicular compatible con un déficit de gonadotropinas hipofisarias, por lo que no comprobamos aumento ostensible de ICSH en ninguno de nuestros pacientes; y en uno de ellos existen signos manifiestos de déficit de testosterona.

Poco se sabe acerca de la fertilidad de estos pacientes^{23,43,89} y aunque se han descrito pacientes fértiles,^{48,117,95,107,111,114,119,122,130} existen opiniones divergentes en relación a si pueden transmitir o no el cromosoma Y, extra.^{31,63,74,118,119}

En el dermatoglifo de los individuos con dos cromosomas Y se han descrito alteraciones características, aunque no patognomónicas,^{1,55,90,91,123} como son: disminución del conteo total de crestas digitales, ausencia de arcos en los patrones digitales, aumento de la frecuencia de patrones no usuales en la región hipotenar, ángulo atd más agudo que lo normal, trirrradio axial proximal desplazado hacia la región cubital y presencia de surco simiano.

En nuestros casos (Cuadro I) observamos: conteo total de crestas digitales disminuido, sin existir arcos en los patrones digitales. Asa distal en I₃. No patrones en la región hipotenar. El ángulo atd más agudo que lo normal. Trirrradio axial proximal desplazado hacia la región cubital. Bajo conteo de la línea ab. No presencia de surco simiano. El Caso 2 muestra un asa radial en ambas regiones tenares (T + 1). Hallazgos que como hemos expresado son frecuentes en los dermatoglifos de este síndrome.

CUADRO I
DERMATOGLIFOS EN DOS PACIENTES CON SINDROME YY

	Dedos					Palmus									
	Izquierda		Derecha			Total de crestas	Línea ab. Iq./Der. Total	Tirrradio Axial Iq./Der. Total	Ángulo atd Iq./Der. Total		Patrones				
	5	4	3	2	1				HT	T + 1	I ₂	I ₃	I ₄		
Caso 1	A ^c	A ^c	A ^c	A ^c	A ^c	A ^c	A ^c	A ^c	38 + 36°	37/37	—	—	—	A ^d /—	—
	R	R	R	R	R	R	R	R	Tot.: 74	Tot.: 74	—	—	—	A ^d /—	—
Caso 2	R	R	R	R	R	R	R	R	36/37°	37/34	—	A ^r /A ^r	—	A ^d /—	R/—
	R	R	R	R	R	R	R	R	Tot.: 73	Tot.: 71	—	—	—	A ^d /—	R/—

A = Arco
A^c = Asa cubital
A^r = Asa radial
A^d = Asa distal
R = Rizo
Cub = Desplazado a región cubital
— = Patrones ausentes

SUMMARY

Güel, R. and R. Padrón. *Y Y syndrome: two cases*. Rev. Cub. Med. 11: 3, 1972.

Two patients described as carriers of an extra } chromosome in their cariotype are presented; one who also has an extra X chromosome shows a clinical picture in which Klinefelter's syndrome are mixed and constitute the fourth case with such a mosaicism reported in literature, as far as we know. A review of the current state of knowledge on the so-called YY syndrome is made. Two changes seen by the first time are described: brachyphalangy of all fingers of both hands and stuttering. It is thought that social behavior of these subjects could be mainly determined by the environment in which they evolve. We believe that the characteristics described up to date represent manifestations of genetic changes that require longitudinal studies, with procedures of adequate sampling for establishing their real significance.

RESUME

Güel, R. y R. Padrón. *Síndrome YY: dos casos*. Rev. Cub. Med. 11: 3, 1972.

On décrit un chromosome Y extra dans son cariotype chez deux patients. Il y en a un qui présente un chromosome X extra, montrant un cadre clinique où l'on associe le syndrome de Klinefelter et le syndrome YY. Celui-ci constitue le quatrième cas avec tel type de mosaïcisme trouvé à la littérature actuelle. On passe en revue l'état actuel des connaissances autour du syndrome YY. On décrit deux altérations observées pour la première fois: brachyphalangie de tous les doigts et bégaiement. La conduite sociale de ces individus est déterminée par le milieu dans lequel ils se développent et on croit que les caractéristiques décrites jusqu'au présent représentent les manifestations d'altérations génétiques dont il faut approfondir avec les techniques adéquates d'échantillonnages, pour arriver à leur véritable signification.

PE3KME.

PysJiB P. , P. üaflpoH. CiiHflpoM 57: jraa cJiy^aa-Hev-Cub. med. 11: 3 , 1972.

üpítBOEaTCfl jrsa naixneHTa c flonojiHBTejiHioít xpomocomoh y b KapHOTroe. IlaíiHeHT.Y KOTOporo Knowe stopo Tajase jionojiHHTejiBHaH xpoivocoMa a » noKa3UBaeT KJiHHiraecKyio KapTHHy.coBMemaionyK! ciHjipoM muHeipeJiTepa i CKHmOM yy * HBjiHeTCfl MCTBepTHM c-Jiy^aeM.o KOTOPOM Mü raeEM CBefleH.- HH.npencTaBjiHBamra no.no(5Htii M03aimH3M.np0B0jDíTCH nepecMOTp coctohh- ZH B HaCTOHmee BpeMH 3HaHHM OTHOCTejIBHO T3K Ha3UBaeMOro CHHjipOMa yy.OnFCHBioTCH ffBa H3MeHeHiH BnepBHe O6HapyKHue:ópaxckaKT*raiH BceH nanmeB pro k sasKaHHe.CHíTaeTCH.^TO otímeCTBeHHoe noBejieHie jiiiojieü onpejieHeTCH b ochobhom epe^où h caHHae xaDaKTepicTjÍKM HBjiHJOtCH BtjpareHBHMH reHeTjncwcc Hapymerfli, TM^ASP^EjmxliccJieflOBaHtó,c nojiox»* cnocotíMí conocTa- BjieHoc TeM htoOh onpejeiniTfe ucTEHHoe itx 3Ha^eH*e.

BIBLIOGRAFIA

<ol style="list-style-type: none"> 1. —Alter, M., Gorlin, R., Yunis, J., Peagler, F., Bruhl II: Dermatoglyphies in XYY Klinefelter's Syndrome. Amer. J. Hum. Genet. 18: 507, 1968. 2. —Sex Chromosomes and Crime (Editorial Notes). Ann. Intern. Med., 69: 399, 1968. 3. —Akesson, H. D., Forssman, H., W allin, L.: Chromosomes of Tall Men in Mental Hospitals. Lancet, 2: 1040, 1968. 4. —Balodimos, M. C., Lisco. II. Invin, I., Merrill, II., Dingman, J. F.: XYY Karyotype in A Case of Familial Hypogonadism. J. Clin. Endocr. 26: 443, 1966. 5. —Barr, M. L.: The Natural History of Klinefelter's Syndrome. Fétil. Steril. 17: 429, 1967. 6. —Bartlett, D. J., Hurley, IV. P., Brand, C. R., Poole, E. IV.: Chromosomes of Male Patients in Security Prison. Nature, 219: 351, 1968. 	<ol style="list-style-type: none"> 7. —Berj>man, S., Bjersing, L., Reitalu, J.: Citado por Milcu.⁷⁵ 8. —Bishun, N. I.: Phenotype-Karyotype Correlations in a Series of Males with Sex Abnormalities. Acta Genet. 18: 315, 1968. 9. —Boczkowski, K., Casey, M. D.: Pattern of DNA Replication of the Sex Chromosomes in three Males, two with XYY and one with XYY Karyotype. Nature, 213: 928, 1967. 10. Bray, P., Josephine, A.: An XXXYY Sex Chromosome Anomaly. J.A.M.A., 184: 179, 1963. 11.—Carakushansky, G., Neu, R. L., Gardner, L. XYY with Abnormal Genitalia. Lancet, 2: 1144, 1968. 12.—Carr, D. H., Barr, M. L. and Plunkett, E. R.: Citado por Sandberg.¹⁰⁵
---	--

13. —Casey, M. D., Blank, C. E., Street, D. R. K., Segall, L. J., Me Dougall, J. II, Me Grath P. J., Skinner, J. L.: YY Chromosomes and antisocial Behaviour. *Lancet*, 2: 859, 1966.
14. —Casey, M. D., Segall, L. J., Street, D. R. K., Blank, C. E.: Sex Chromosome Abnormalities in Two State Hospitals for Patients Requiring Special Security. *Nature*, 209: 6H, 1966.
15. —Casey, M. D., Street, D. R. K., Segall, L. J., Blank, C. E.: Patients with Sex Chromatin Abnormality in two State Hospitals. *Aun. Human Genet* 32: 53, 1968.
16. —Chaptal, J., Jean, R., Bonnet H.: Aberration Chromosomique De Type XYY. *Pe* diatrie*, 23: 587, 1968.
17. —Cleveland, W. W., Arias, D., Smitli, G. F. ■ Radioulnar Synostosis, Behavioural Disturbance, and XYY Chromosomes. *J. Pe- diat.* 74: 103, 1969.
18. —Clöse, H. G., Goonctillcke, A. S. R., Jacobs, P. A., Price, H. H.: The Incidence of Sex Chromosomal Abnormalities in Mita 11 >1 Subnormal Male3 *Cytogenetics*. 7: 277, 1968.
19. —Collier, J. G.: The YY Syndrome. *Lancet*, 1: 1036 1966.
20. —Cooper, H. L., Kupperman, H. S., Rendon, O., Hirschhorn, K.: Sex Chromosome Mosaicism of Type XYY/XO. *New Eng. J. Med.* 266: 699, 1962.
21. —Court-Brown, M.: Sex Chromosomes and Flu* I. *aw. Lancet*, 2: 508, 1962.
22. —Court-Brown, W. M., Hardden, F) G., Jacobs, P. A., Maclean, N., Mantle, P. J.: Abnormalities of The Sex Chromosome Complement in Man, Her Majesty's Stationery Office, pag. 107, London, 1964. Citado por Balodimos⁴ y Nielsen.⁵⁴
23. —Court-Brown, W. M., Price, W. II., Jacobs, P. A.: Further Information on the Identity of 47, XYY Males. *Brit. Med. J.* 2: 325, 1968.
24. —Coutie, J., Kahn, J.: XYY Constitution in Prepubertal Child. *Brit. Med. J* 1: 748, 1968.
25. —Cox, ü., Berry, C. L.: A Patient with 45, XO/47, XYY Mosaicism. *J. Med. Genet* 4: 132, 1967.
26. —Dallapicola, B., Malacarne, P.: Bone Abnormalities and XYY Syndrome. *Lancet*, 1: 311, 1970.
27. —Davies, T. S.: Bone Abnormalities and XXYY. *Lancet*, 1: 92, 1970.
28. —Dent, T., Edwards, J. H., Delhanty, J. D. A.: A Partial Mongol. *Lancet*, 2: 484, 1963.
29. —Hillis, J. R., Miller, O. J., Penrose, L. S., Scott, G. E. B.: A Male with XXYY Chromosomes. *Ann. Hum. Genet.* 25: 145, 1961.
30. —Emerit, De Grouchy, J., Frezal, J., Josso, N., Corone, P., Vemant, P., Soulie, P., Lamy, M.: Karyotype XYY, Cardiovascular Anomalies and Facial Dismorphy in a 12-Year-Old Boy. *Excerpta Med. Human Genetics*, 6: 380, 1968.
31. —Evans, E. P. Ford, C. E., Chagatit, R. S. K., Blank, C. E., Hunter, H.: XY Spermatoocytes in an XYY Male. *Lancet*, 1: 719, 1970.
32. —Ferrier, P. E. Ferrirr, S. A.: XXYY Klinefelter's Syndrome: Case Report and a Study of TII₃ Y Chromosome DNA Replication Pattern. *Aun. Genet.* 11: 145, 1968.
33. —Ferrier, P. Ferrier, S. A., Schiirer, K. O., Genton, N., Hedinger C., Klein, D.: Disturbed Gnada! Differentiation in a child with XO/XY/XYY Mosaicism: Relationship with Gonadoblastoma. *Helv. Paediat. Acta.* 22: 479, 1967.
34. —Finhy, IT. 11., Finley, S. C., Cocoris, J. G., Pittmaji, C. S.: Four Stem-Line Mosaicism (XO/XY/XXY/XYY) in an Infant with Ambiguous External Genitalia. *J. Clin. Endocr* 28: 239, 1968.
35. —Forssnuin, Fj.: Epilepsy in XYY Man. *Lancet*, 1: 1339, 1967.
36. —Forssman, H., Akesson, H. O.: Extra Y Chromosome and Epilepsy *Excerpta Med. Human Genetics*, 7: 330, 1969.
37. —Forssman, H., Lambert, G.: Incidence of Klinefelter's Syndrome Among Mental Patients. *Lancet*, 1: 1327, 1963.
38. —Forssman, H., Lambert, G.: Chromosomes and Antisocial Behaviour. *Lancet*, 2 • 282, 1966.
39. —Fraccaro, M., Bott, M. G., Davies, P., Schutt, IF.: Mental Deficiency and Undescended Testis in two Males with XYY Sex Chromosomes. *Folia Hered. Path.* 11: 211, 1962.
40. —Fraccaro, M., Taylor, A. I., Bodia, M., Netvns, G. H.: A Human Intersex ("Trae Hermaphrodit") with XX/XY/XXYYY Sex Chromosomes. *Cytogenetics*. 1: 104, 1962.
- 41.—Franks, R. C., Bunting, K. (?., Engel, E.: Male Pseudoliermaphroditism with XYY Sex Chromosomes. *J. Clin. Endocr.* 27: 1623, 1967.
42. —García, II O. Bargaonkar, D. S., Richardson, F.: XXYY Syndrome in a Prepubertal Male. *John Hopkims Med. J.* 121 ■ 31, 1967.
43. —Gibson, A. L., Martin, L.: Aggression and the XXYY Anomaly. *Lancet*, 2: 870, 1968.
44. —Gilgenkrantz, S., Beurey, J., Weber, M., Gurecki, II.: The YY Syndrome. Two Cases XYY and XXYY. *Excerpta Med. Human Genetics*, 6: 307, 1968.
45. —Gruvey, M., Fitzgerald, M. G.: The XXYYY Sex Chromosome Complement, in a Mentally Retarded child. *Excerpta Med. Human Genetics*, 6: 8, 1968.
- 'd.—Gustavson, K. II., Anell, A. L., Kjessler, B., Lyttkens, G.: Chromosomal Mosaicism in two Emotionally Disturbed Adolescents with Klinefelter's Syndrome. *Acta Psychiat. Scand* 44: 190, 1968.

47. —Gustavson, K. H., Verneholt, J.: The XYY Syndrome in a Prepubertal Boy. Excerpta Med. Human Genetics, 7: 47, 1969.
48. —Hauschka, T. S., Hasson, J. E., Goldstein, M. Y., Koepf, G. Sandberg, A. A.: An XYY Man with Progeny Indicating Familial Tendency to Non-Disjunction. Amer J. Hum. Genet. 14: 22, 1962.
49. —Hayward, M. D., Bower, IS D.: Chromosomal Trisomy Associated with the Sturge-Weber Syndrome. Lancet, 2: 844, 1960.
50. —Hayward, M. O., Bower, B. D.: The Chromosomal Constitution of The Sturge-Weber Syndrome. Lancet, 1: 558, 1961.
51. —Heinz, H. A.: YY-Syndrome Forms, Lancet, 1: 155, 1969.
52. —Herbeuval, R., Gilgen Krantz, S., Guerci, O., Thibaut, G.: Syndrome de Klinefelter a Formule XYY. Presse Med. 73: 2987, 1965.
53. —Hultén, M.: Meiosis in XYY Men Lancet, 1: 717, 1970.
54. —Hunter, H.: YY Chromosomes and Klinefelter's Syndrome. Lancet, 1: 984, 1966.
55. —Hunter, H.: Finger and Palm Prints in Chromatin-Positive Males, J. Med. Genet. 5: 112, 1968.
56. —Hunter, H.: Chromatin-Positive and XYY Boys in Approved Schools. Lancet, 1: 816, 1968.
57. —Hunter, H.: A controlled study of the Psychopathology and Physical Measurements of Klinefelter's Syndrome. Brit J. Psychiat. 115: 443, 1969.
58. —Hustinx, T. W. J., Olphen, A. H. F.: An XYY Chromosome Pattern in a Boy with Marfan's Syndrome. Genetica. 34: 262, 1963.
59. —Ismail, A. A. A., Harkness, R. A., Kirkham, K. E., Loraine, J. A., Whatmore, P. B., Brittain, R. P.: Effect of Abnormal Sex Chromosome Complements on Urinary Testosterone Levels. Lancet, 1: 220, 1968.
60. —Jacobs, P. A., Brunton, M., Melville, M. M., Brittain, R. P., Me Clemon, W. F.: Aggressive Behaviour, Mental Subnormality and the XYY Male. Nature, 208: 1351, 1965.
61. —Jacobs, P. A., Harnden, D. G., Buckton, K., Court-Brown, W. M., King, M. Me Bride, J. A., Me Gregor T. N., Maclean, IV.: Cytogenetic Studies in Primary Amenorrhea. Lancet, 1: 1183, 1961.
62. —Jacobs, P. A., Price, W. H., Court-Brown, W. M., Brittain, R. P., Whatmore, P. B.: Chromosome Studies on Men in a Maximum Security Hospital. Aon. Hum. Genet. 31: 339, 1968.
63. —Kajii, T., Neu, R. L., Gardner, L.: XY/ XYY Mosaicism in a Prepubertal Boy with Tall Stature, Prognathism, and Malformations of the Hands. Pediatrics, 41: 984, 1968.
64. —Kelly, S., Alrny, R., Bernard, M.: Another XYY Phenotype. Nature, 215: 405, 1967.
65. —Kosenow, P., Pfeiffer, R. A.: YY Syndrome with Multiple Malformations. Lancet, 1: 1375, 1966.
66. —The YY Syndrome. (Leading Articles). Lancet, 1: 583, 1966.
67. —Leff, J. P., Scoll, P. D.: XYY and Intelligence. Lancet, 1: 645, 1968.
68. —Lehrnbecher, W., Lucas, G. J.: Disorders of Brain and Connective Tissue in a Patient with 47, XYY Karyotype. Lancet, 2: 796, 1969.
69. —Maclean, W., Harnden, D. G., Court-Brown, W. M., Bond, J., Maullé, D. J.: Sex Chromosome Abnormalities in Newborn Babies. Lancet, 1: 286, 1961.
70. —Maclean, V., Mitchell, J. M., Harnden, D. G., Willians, J., Jacobs, P., Buckton, K., Baikie, A. G., Court-Brown, W. M., Me Bride, J. A., Strong, J. A., Clóse, H. G. and Jones, D. C.: A Survey of Sex-Chromosome Abnormalities Among 4514 Mental Defectives. Lancet, 1: 293, 1962.
71. —Marinello, M. J., Berkson, R. A., Edwards, J. A., Bannerman, R. M.: A Study of the XYY Syndrome in Tall Men and Juvenile Delinquents. J.A.M.A., 208: 321, 1969.
72. —Marquez-Monter, H., Santiago-Payán, H., Kofman-Alfaro, S.: Sex Chromatin Survey in Mentally Handicapped Children in México. J. Med. Genet. 5: 40, 1968.
73. —Matthews, M. B., Brooks, P. W.: Aggression and the YY Syndrome. Lancet, 2: 355, 1968.
74. —Melnyk, J., Thompson, H., Rucci, A. J., Vanase, K. F., Hayes, S.: Failure of Translocation of the Extra Chromosome in Subjects with 47, XYY Karyotype. Lancet, 2: 797, 1969.
75. —Milcu, St. M., Maximilian, C., Ionescu, B.: Disgenetice Gonadale, en Endocrinopatiele Genetice. Pag. 250, 319, 127, Editura Aeademiei, Buearesti, 1968.
76. —Milcu, St. M., Negoescu, I., Maximilian, C., Garoiu, M., Augustin, M., Iiescu, I.: Bariat cu Hipospadis Si Carutip XYY, St. Cercet. Endocr. 15: 347, 1964.
77. —Miutze, R., Pergament, E., Berloui, S., Sato, H.: The YY Syndrome. J. Pediat. 72: 572, 1968.
78. —Mirouze, J., Emberger, J. M., Jaffiol, C., Janbon, F., Bernard, R.: Citado por Herbeuval.⁵²
79. —Moor, L.: Sex Chromosomal Aberrations and Antisocial Behaviour. Present Stage of Knowledge. Excerpta Med. Human Genetics, 6: 295, 1968.
80. —Moor, L.: Aspects Psychopathologiques Des Polygonosomies Mascidines (Syndrome de Klinefelter et Caryotype XYY). Sem. Hop. Paris, 44: 797, 1968.
81. —Muldal, S., Ockey, C. H.: The "Double Male": A New Chromosome Constitution in Klinefelter's Syndrome. Lancet, 2: 492, 1960.
82. —Muldal, S., Ockey, C. H., Thompson, M., White, L. L.: "Double Male". A New

- Chromosome Constitution in the Klinefelter Syndrome. *Acta Endocr.*, 39: 183 1962.
83. —Nielsen, J.: Klinefelter's Syndrome and Behaviour. *Lancet*, 1: 587, 1964.
 84. —Nielsen, J., Christensen, A. I., Johnson, S. G., Froland, A.: Psychopathology and Testis Histology in a Patient with the XYY Syndrome. *Acta Med. Scand.* 180: 747, 1966.
 85. —Nielsen, J., Tsuboi, T., Stürup, G., Romano, D.: XYY Chromosomal Constitution in Criminal Psychopaths. *Lancet*, 2: 576, 1968.
 86. —Papanicolaou, A. D., Kirkham, K. E., Lorraine, J. A.: Abnormalities in Urinary Gonadotrophin Excretion in Men with a 47, XYY Sex Chromosome Constitution. *Lancet*, 2: 608, 1968.
 87. —Park, W.W.: The YY Syndrome. *Lancet*, 2: 1468, 1966.
 88. —Parker, C.E.: Luteinizing Hormone in XYY Men. *Lancet*, 1: 1101, 1969.
 89. —Parker, C.E., Melnyk, J., Fish, G.H.: The XYY Syndrome. *Amer. J. Med.* 47: 801, 1969.
 90. —Penrose, L. S.: Medical Significance of Finger-Prints and Related Phenomena. *Brit. Med. J.* 2: 321, 1968.
 91. —Persson, T.: An XYY Man and His Relatives. *Excerpta Med. Human Genetics.* 6: 259, 1968.
 92. —Peterson, W. C., Gorlin, R.J., Peagler, R., Bruhl, H.: Cutaneous Aspects of the XYYY Genotype. A Variant of Klinefelter's Syndrome. *Arch. Dermat.* 94, 695, 1968.
 93. —Price, W.H.: The Electrocardiogram in Males with Extra Y Chromosomes. *Lancet*, 1: 1106, 1968.
 94. —Price, W.H., Fraser, G.M.: Heterotopic Bone Formation in two Males with 47, XYY Karyotype. *Lancet*, 2: 1134, 1969.
 95. —Price, W.H., Strong, J.A., Whalmore, P.B., Me Clement, W. F.: Criminal Patients with XYY Sex-Chromosome Complement. *Lancet*, 1: 555, 1966.
 96. —Price, W.H., Whatmore, P.B.: Criminal Behaviour and the XYY Male Nature. *213*: 815, 1967.
 97. —Price, W. H., Whatmore, P.H.: Behaviour Disorders and Pattern of Crime Among XYY Males Identified at a Maximum Security Hospital. *Brit. Med. J.* 1: 533, 1967.
 98. —Pufke, S.: 47, XYY Syndrome, Tallness and Criminality. *Excerpta Med. Human Genetics* 7: 295, 1969.
 99. —Rainer, J.D., Jarvik, L.F., Abdullah, S., Kato, T.: XYY Karyotype in Monozygotic Twins. *Lancet*, 2: 60, 1969.
 100. —Ralcliffe, S. C., Steurt, A. I., Mehille, M.M., Jacobs, P. A., Keay, A. J.: Chromosome Studies on 3500 Newborn Male Infants. *Lancet*, 1: 120, 1970.
 101. —Richards, B. W., Stewart, A.: The YY Syndrome. *Lancet*, 1: 984, 1966.
 102. —Rimoin, D.L., Borgaonkar, D.S.: Chromosomal Abnormalities in Idiopathic Osteoarthritis. *Lancet*, 2: 860, 1966.
 - m.—Rudd, B.T., Galal, O.M., Casey, M.D.: Testosterone Excretion Rates in Normal Males and Males with XYY Complement. *J. Med. Genet.* 5: 286, 1968.
 104. —Sachsse, W., Overzier, C., Knolle J.: An Atypical Form of Klinefelter Syndrome: Mosaicism with Doubling of the Y Chromosome (2X — 2Y). *Excerpta Med. Human Genetics*, 6: 42, 1968.
 105. —Sandberg, A.A., Ishihara, T., Crosswhite, L.H., Koepf, C. F.: XYY Genotype. Report of a Case in a Male. *New Eng. J. Med.*, 268: 585, 1963.
 106. —Sandberg, A.A., Koepf, G.F., Ishihara, T., Hauschka, T.S.: An XYY Human Male. *Lancet*, 2: 488, 1961.
 107. —Sarles, H.E., Rodin, A.E., Podtiska, P.R., Smith, G.H., Firsh, J.C., Remmers, A.R.: Hereditary Nepliritis, Retinitis Pigmentosa and Chromosomal Abnormalities. *Amer. J. Med.* 45: 312, 1968.
 108. —Schoen, E.J.: Diminished Testicular Function in "Male Turner's Syndrome". *J. Clin. Endocr.*, 25: 101, 1965.
 109. —Sergovich, F., Valentine, G.H., Chen, A. T.L., Kinch, R.A. II., Smout, M.S.: Chromosome Aberrations in 2159 Consecutive Newborn Babies. *New Eng. J. Med.* 280: 851, 1969.
 110. —Shapiro, L.R.: Hormones and the XYY Syndrome. *Lancet*, 1: 623, 1970.
 111. —Siebner, H., Pufke, S.: The 47, XYY Syndrome with Regard to its Mosaic forms. *Excerpta Med. Human Genetics*, 7: 112, 1969.
 112. —Skakkebaek, N.E.: Hormones and the XYY Male. *Lancet*, 1: 949, 1970.
 113. —Spencer, D.A., Eyles, J.W., Masón, M.K.: XYY Syndrome, and XYY/XYYY Mosaicism also Showing Features of Klinefelter's Syndrome. *J. Med. Genet.* 6: 159, 1969.
 114. —Stencheier, M.A., MacIntyre, M.N.: A Normal XYY Man. *Lancet*, 1: 680, 1969.
 115. —Svinn, R.M.: YY Syndrome and Sampling Techniques. *Lancet*, 1: 157, 1969.
 116. —Telfer, M.A., Baker, D., Clark, G. R., Richardson, C.E.: Incidence of Gross Chromosomal Errors Among Tall Criminal American Males. *Science*, 159: 1249, 1968.
 117. —Telfer, M.A., Baker, D., Longtin, L.: YY Syndrome in an American Negro. *Lancet*, 1: 95, 1968.
 118. —Tettenbom, U., Gropp, A., Murken, J.D., I innefeld, W., Fuhrmann, W., Schwiinger, D.: Meiosis and Testicular Histology in XYY Males. *Lancet*, 2: 1267, 1970.
 119. —Thompson, H., Melnyk, J., Hecht, F.: Reproduction and Meiosis in XYY. *Lancet*, 2: 831, 1967.
 120. —Thorburn, M.J., Clitkan, W., Richards, R., Bell, R.: XYY Sex Chromosomes in a Jainian with Orthopaedic Abnormalities. *J. Med. Genet.* 5: 215, 1968.
 121. —Toumes, P. L., Ziegler, N., Lenhard, L.: A Patient with 48 Chromosomes (XYYY). *Lancet*, 1: 1041, 1965.
 122. —Tzoneva-Maneva, M.T., Bosajieva, P., B.: Chromosomal Abnormalities in Idiopathic Osteoarthritis. *Lancet*, 1: 1000, 1966.
 123. —Uchida, L.A., Miller, J.R., Soltan, H.C.: Dermatoglyphics Associated with the XYYY Chromosome Complement. *Amer. J. Hum. Genet.* 16: 284, 1964.
 124. —Uchida, L.A., Ruy, M., Duncan, B. P.: 21 Trisomy with an XYY Sex Chromosome Complement. *J. Pediatr.* 69: 295, 1966.
 125. —Valentine, G.H.: The YY Chromosome Complement. What Does it Mean? *Clin. Pediat.* 8: 350, 1969.
 126. —Verresen, II.: 21-Trisomy and XYY. *Lancet*, 1: 609, 1965.

127. —*Vignet U, I., Capotorli, L., Ferrante, E.*: XYY Chromosomal Constitution with Genital Abnormality. *Lancet, 1*: 588, 1964.
128. —*Wegmann, T.G., Smitli, D.W.*: Incidence of Klinefelter's Syndrome Among Juvenile Delinquents and Felons. *Lancet, 1*: 274, 1963.
129. —*Welch, J. P., Borguonkar, D.S., Herr, H. M.*: Psychopathy, Mental Deficiency, Aggressiveness and The XYY Syndrome. *Nature, 214*: 500, 1967.
130. —*Wiener, S., Sutherland, G., Bartholomew, A.A., Hudson, B.*: XYY Malos in a Melbourne Prison. *Lancet, 1*: 150, 1968.
131. —*Wiener, S., Sutherland, G.*: A Normal XYY Man. *Lancet, 2*: 1352, 1968.
132. —*Williams, E.R.*: Bone Abnormalities in The XYY Syndrome. *Lancet, 1*: 570, 1970.
133. —*Wilton, F., Lever, A.*: The YY Syndrome. *Lancet, 1*: 1156, 1966.
134. —*Yanagisawa, S.*: Cytogenetic Studies on Mentally Betarded Children (Japanese). *Excerpta Med. Human Genetics, 7*: 114, 1969.