

INSTITUTO DE NEUROLOGIA Y NEUROCIRUGIA. CIUDAD DE LA HABANA2

## Hidrocefalia externa. Diagnóstico angiográfico e implicaciones clinicoquirúrgicas del diagnóstico precoz

Por los Dres.:

ROBERTO MEDRANO GARCIA\*\*, ESPERANZA BARROSO GARCIA\*\*\* y HUMBERTO

HERNANDEZ ZAYAS\*\*\*\*

Medrano García, R. y otros. *Hidrocefalia externa. Diagnóstico angiográfico e implicaciones clinicoquirúrgicas del diagnóstico precoz.*

Se presentan dos casos de hidrocefalia externa, confirmados angiográficamente y su evolución clínico-radiológica distintiva, de acuerdo con los incidentes evolutivos particulares de cada caso. Se señala la gran utilidad del estudio angiográfico evolutivo. Se subraya la importancia del diagnóstico y tratamiento precoz de la entidad, para evitar el proceso atrófico consecutivo, mediante la descompresión del espacio subdural y su combinación con un procedimiento similar en el sistema ventricular; por ser el higroma subdural una complicación de una hidrocefalia interna subyacente.

### INTRODUCCION

Se denomina hidrocefalia externa al acúmulo subdural de LCR bajo presión sobre la superficie de los hemisferios cerebrales y cerebelosos, aunque es de señalar que el líquido también se acumula a lo largo de la superficie ventral del tallo cerebral y dentro de la cisura interhemisférica. Algunos le han llamado también higroma subdural.<sup>1</sup>

En el estudio angiográfico se observa una separación de los vasos cerebrales de la tabla interna del cráneo y signos de retardo circulatorio por hipertensión del líquido, en los estadios iniciales del proceso, antes de que se produzca atrofia cerebral. Igualmente, se aprecia rechazo y deformación de los vasos que transcurren por la cisura interhemisférica.<sup>1</sup>

---

\* Trabajo presentado en la III Jornada Nacional de Ciencias Neurológicas, Ciudad de La Habana, enero de 1982.

\*\* Especialista de I grado en neurocirugía.

\*\*\* Especialista de I grado en radiología. Jefa del Departamento de neurorradiología del Instituto de Neurología y Neurocirugía.

\*\*\*\* Especialista de I grado en neurocirugía. Jefe del Servicio de neurocirugía pediátrica del Instituto de Neurología y neurocirugía.

Cuando ha sobrevivido atrofia cerebral, la separación de las arterias corticales de las circunvoluciones y surcos, ofrece una imagen denominada "arteria volante".<sup>2</sup>

En este trabajo se reportan dos casos con hidrocefalia externa confirmados por panangiografía cerebral por la técnica de la arteriografía braquial retrógrada<sup>3</sup> y se muestra la evolución neurorradiológica pre y posoperatoria de uno de ellos.

#### *Descripción de los casos*

**Caso 1:** B.N.Z., sexo femenino, raza negra, de 52 días de nacida. Antecedentes prenatales de dengue materno a los seis meses de embarazo. Parto distócico, cesárea por desproporción céfalo-pélvica. Perímetro cefálico (PC) al nacer de 39 cm, por lo que se prescribió acetazolamida; a pesar de lo cual la macrocránea continuó progresando, por lo que fue ingresada en mayo de 1978 con el diagnóstico de hidrocefalia evolutiva.

Al examen físico se constató:

- Desproporción craneofacial por macrocránea con PC de 52 cm.
- Fontanelas amplias y tensas.
- Aumento de la circulación venosa epicraneal.
- Signo del "sol poniente".
- Transiluminación negativa.
- Signo de Macewen positivo.
- Paladar ojival.
- Ligero retardo psicomotor.

Se realizó panangiografía cerebral, y se encontró una severa separación de los vasos arteriales corticales de la tabla interna craneal debida a un acumulo de líquido en el espacio subdural, tanto en la convexidad como en la base e interhemisférico, que producía un colapso de los hemisferios cerebrales por compresión extrínseca (figura 1).

En la fase venosa se observó una desviación a la derecha del seno longitudinal superior (figura 2), lo que era indicativo de hidrocefalia asimétrica, posiblemente en relación con porencefalia en el hemisferio cerebral izquierdo,<sup>1,4</sup> así como depresión del sistema venoso profundo y una unión de la vena de Galeno y el seno recto, en ángulo de casi 90 grados, signos que sugieren estenosis del acueducto de Silvio.<sup>1</sup>

Se practicaron punciones subdurales evacuadoras repetidas, pero se producía una rápida reacumulación de LCR, por lo que se realizó una derivación subdural-atrial con válvula de Holter de baja presión, pero la misma se obstruyó e infectó, lo que dio lugar a un empiema subdural que se logró eliminar luego de un prolongado tratamiento con antibióticos, local y sistémico. Debido a la persistencia de una marcada hiperproteinorraquia en el LCR subdural y a la aparente detención de la evolutividad de la macrocránea, con fontanelas normotensas, se decidió su alta y reingreso posterior, con la finalidad de prevenir la obstrucción de futuros sistemas derivativos.



Figura 1.

*Panangiografía cerebral: marcada separación de los vasos corticales de la tabla interna y de la hoz del cerebro por acumulo de LCR subdural.*



Figura 2.

*Panangiografía cerebral: desplazamiento a la derecha del seno longitudinal superior en relación con porencefalia en el hemisferio izquierdo.*

Reingresa en septiembre de 1978 y se realizó derivación subdural-atrinal izquierda, esta vez evolucionó satisfactoriamente; a su egreso, pocas semanas después, presentaba un retardo psicomotor moderado y paresia residual bilateral del VI par. La niña se siguió por control ambulatorio y en mayo de 1979 se decidió su ingreso al no mejorar el retardo psicomotor y debido a la aparición de vómitos a repetición a pesar de un funcionamiento derivativo aparentemente adecuado. En esta ocasión se repitió el estudio panangiográfico, donde se constató la eliminación del acúmulo de LCR subdural, a la vez se observaron signos angiográficos de aumento de presión intraventricular por hidrocefalia interna debida a estenosis del acueducto de Silvio, concomitantemente con rasgos vasográficos compatibles con atrofia cerebral.

Una combinación de neumoencefalograma-ventriculograma de control realizada luego del angiograma, corroboraron la información vasográfica y se evidenció adicionalmente la presencia de un quiste porencefálico occipital izquierdo.

Se implantó un sistema derivativo desde el ventrículo lateral, cediendo los síntomas de hipertensión endocraneana; a pesar de ello, el retardo psicomotor de la paciente se hizo severo.

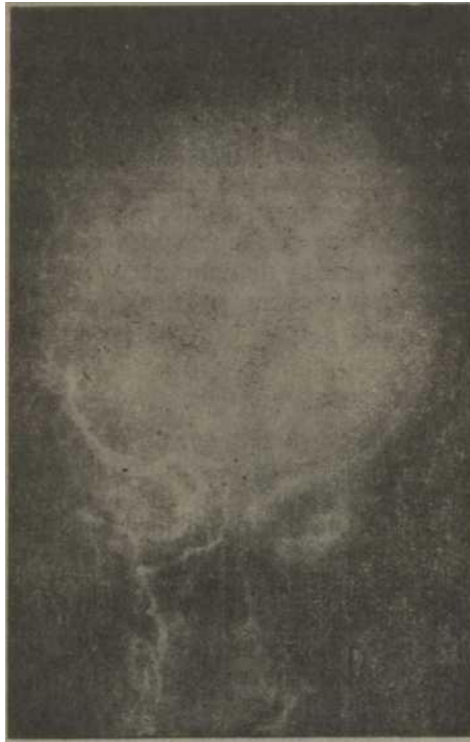

Figura 3.

*Panangiografía cerebral evolutiva: se aprecia resolución significativa del acúmulo subdural.*




Figura 4.

*Panangiografía cerebral evolutiva: signos de hipertensión intraventricular (distensión y rechazamientos arteriales) por hidrocefalia interna evolutiva concomitante con manifestaciones de atrofia cerebral (pobreza de ramas arteriales secundarias y terciarias).*

**Caso 2:** Y.P.G., sexo masculino, raza blanca, 17 meses de edad. A los 4-5 meses de nacido se le diagnosticó hidrocefalia comunicante, por lo que se intervino quirúrgicamente, realizándose derivación lumboperitoneal, continuó con una evolución aceptable hasta abril de 1979, en que presentó un cuadro de hipertensión intracraneal de instalación abrupta, interpretándose clínicamente que se trataba de una disfunción derivativa; por la severidad del proceso se le practicó una derivación ventrículo-atrial derecha de urgencia, sin estudios neurorradiológicos especiales previos. La evolución posoperatoria fue favorable, se le dio de alta asintomático, con una paresia facial periférica izquierda residual en regresión, cuya

causa no se pudo precisar inicialmente. Luego de varias semanas de mejoría clínica, reingresó por presentar nuevamente una descompensación de su proceso hidrocefálico, que se consideró en relación con una disfunción derivativa. En esta ocasión se realizó panangiografía cerebral, y se observó la presencia de una hidrocefalia externa casi totalmente corregida por la derivación anterior (figura 3), cuya porción intracraneal había quedado en el espacio subdural y no en el sistema ventricular como suponíamos y a la vez, se encontraron signos evidentes de hipertensión intraventricular por hidrocefalia interna secundaria a un quiste aracnoideo de la fosa posterior, que explicaba la afectación del nervio facial (figura 4). En este caso, al igual que en el anterior, la colocación de un sistema derivativo intraventricular, adicionalmente al del espacio subdural, corrigió el proceso hipertensivo, lo cual se comprobó por panangiografía cerebral posoperatoria. El niño egresó con un ligero retardo psicomotor y paraparesia mínima que evolutivamente han ido atenuándose, principalmente la última.

#### DISCUSION

La hidrocefalia externa típica es aquella que se genera en un niño afecto de hidrocefalia interna, sea obstructiva comunicante o no comunicante, que tiene asociada un quiste porencefálico que se ha roto en el espacio subdural. Debe señalarse que la asociación de hidrocefalia interna y porencefalia es más frecuente en los casos de estenosis del acueducto de Silvio.<sup>1</sup>

La ruptura de la cavidad porencefálica, que da lugar a una ventriculostomía espontánea, produce un pasaje masivo de LCR del ventrículo lateral al espacio subdural, donde permanece atrapado y su reabsorción es muy pobre. La acumulación del líquido puede ocurrir tan rápidamente como para causar un incremento agudo de la presión intracraneal, lo que se traduce en abombamiento de fontanelas, separación de suturas, compresión y desplazamiento de estructuras encefálicas. Este cuadro hipertensivo de rápida instalación, casi invariablemente va seguido de detención del aumento del tamaño de la cabeza, fontanelas deprimidas y no se encuentran evidencias de desplazamiento cerebral. La progresión del estado morbozo, causa disminución continua del volumen encefálico, lo que ocurre en la mayoría de las ocasiones (casos no tratados de urgencia); el resultado es, a la postre, un niño con un parénquima encefálico disminuido y ventrículos y espacio subdural aumentados (atrofia).<sup>1</sup> Este es el caso de nuestra primera enferma.

Por esta evolución patológica, el tamaño de la cabeza puede aumentar de manera continua; puede permanecer estacionario o en algunos casos, puede decrecer. De acuerdo con esto, el diagnóstico diferencial entre los estadios tardíos de la hidrocefalia externa y la atrofia cerebral es dificultosa, si no imposible y a la vez, aquélla puede ser confundida en ocasiones con la hidranencefalia hidrocefálica, al hacerse positiva la transiluminación.<sup>1</sup>

Es por ello que esta entidad clínica, muy característica, debe ser reconocida a tiempo, si no, se producirá daño cerebral severo irreversiblemente.

Debe puntualizarse que las atrofas cerebrales, tanto primarias como secundarias, dan lugar al cuadro radiológico denominado "hidrocefalia exvacuo", pero realmente no deben ser consideradas variedades de hidrocefalia externa.<sup>1</sup>

*Shellshear y Emery*<sup>5</sup> han señalado que en la hidrocefalia asimétrica, causada por la obstrucción de un agujero de Monro, puede ocurrir descompresión espontánea del ventrículo bloqueado por ruptura del *septum pellucidum*, cuerpo calloso, hemisferio cerebral o de un divertículo de pulsión.<sup>6</sup> Es lógico suponer que en algunas de estas situaciones se presentará si cuadro de la hidrocefalia externa.

La concurrencia en el caso 1 de porencefalia occipital izquierda, coincide con lo descrito por Raímondi<sup>1</sup> en relación con la frecuencia de esta localización e hidrocefalia externa en niños con estenosis del acueducto de Silvio.

En nuestros pacientes, en el caso 1, la tardanza en la eliminación del acúmulo subdural, por las razones antes expuestas, condujo a la atrofia cerebral, mientras que en el caso 2, aquélla no ocurrió por la rapidez con que se corrigió (sin ser el objetivo directo) la hidrocefalia externa.

Por otra parte, en ambos niños, una vez controlado el acúmulo de líquido subdural, se presentó la reactivación de la hidrocefalia interna subyacente, ya que en realidad ésta fue la causa, y el higroma, el efecto secundario; todo lo cual nos indica que en presencia de hidrocefalia externa, debe realizarse siempre la derivación del LCR de ambos compartimientos, por lo general y obviamente, en dos tiempos, aunque no demasiado distanciados uno del otro.

La utilización de la panangiografía cerebral permitió la evaluación simultánea de los espacios supra e infratentorial, determinar el tipo de hidrocefalia, sitio de obstrucción y lesiones asociadas (porencefalia), además de ser de gran utilidad en la evaluación posoperatoria, como se demuestra en nuestros pacientes.

No obstante, creemos que en la etapa de descompensación aguda de un niño, derivación-dependiente, debe solucionarse quirúrgicamente el conflicto a la mayor brevedad y diferirse para una etapa posterior el estudio angiográfico, ya que se establecen de manera rápida y severa desplazamientos y herniaciones encefálicas, con sus nefastas consecuencias. Este fue el criterio seguido en el caso 2.

Consideramos que este trabajo expresa, como premisa esencial, la urgencia y efectividad con que debe diagnosticarse y tratarse la entidad descrita.

## SUMMARY

Medrano García, R. et al. *External hydrocephalus. Angiographic diagnosis and clinical and surgical involvement of early diagnosis.*

Two cases of external hydrocephalus, angiographically proved, and their distinctive clinico-radiologic evolution, according to particular evolutive occurrences of each case, are presented. Great usefulness of evolutive angiographic study is pointed out. Importance of early diagnosis and treatment of the entity in order to avoid the further atrophic

process through decompression of subdural space and its combination with a similar procedure at the ventricular system is stressed, because subdural hygroma is a complication of underlying internal hydrocephalus.

## RÉSUMÉ

**Medrano García, R. et al.** *Hydrocéphalie externe. Diagnostic angiographique et implications clinico-chirurgicales du diagnostic précoce.*

Il est présenté deux cas d'hydrocéphalie externe, confirmés angiographiquement, ainsi que leur évolution clinico-radiologique distinctive, selon les incidents évolutifs particuliers de chaque cas. Les auteurs signalent l'utilité de l'étude angiographique évolutive et soulignent l'importance du diagnostic et du traitement précoce de l'entité, afin d'éviter le processus atrophique consécutif, au moyen de la décompression de l'espace sous-dural et de sa combinaison avec un autre procédé similaire dans le système ventriculaire, car l'hygroma sous-dural est une complication d'une hydrocéphalie interne sous-jacente.

## BIBLIOGRAFIA

1. *Raimondi, A. J.: Pediatric Neuroradiology. 1st ed., Philadelphia-London-Toronto, W. B. Saunders Co., 1972. Pp. 147-389.*
2. *Gega, A. et al.: Neuroradiologic Evaluation of the Subdural Pathogenesis in Infants with Small Heads. Neuroradiology 16: 36, 1978.*
3. *Gould, P. L. et al.: Vertebral angiography by retrograde injection of brachial artery. J Neurosurg 12: 369, 1955.*
4. *Pendergrass, E. R.; C. R. Perryman: Porencephaly. Am J Roentgenol Radium Ther Nuci Med 56:441, 1946.*
5. *Shellshear, I.; J. L. Emery: The tectum and the aqueduct of Sylvius in hydrocephalus unassociated with myelomeningocele. Dev Med Child Neurol (Suppl 35) 17:26, 1975.*
6. *Cohadon, F.: Physical description of the system. Workshop on Intracranial Pressure in Clinical Practice. J Neurosurg Sci 20:183, 1976.*

Recibido: 9 de septiembre de 1983.  
Aprobado: 14 de diciembre de 1984.

Dr. Roberto Medrano García  
Capdevila No. 124, La Vigfa,  
Camagüey.