

HOSPITAL CLINICO QUIRURGICO DOCENTE "MIGUEL ENRIQUEZ"

## **Dermatitis herpetiforme de Durhing como expresión de una neoplasia de estómago. Presentación de un caso. Revisión de la literatura**

Por los Dres.:

JORGE LUIS NAVARRO DOMINGUEZ\*, MARGARITA PEREZ HERNANDEZ\*\*, MARIA LUISA FERNANDEZ\*\*\*  
GUIDO ORTA CEBALLOS\*\*\*\*

SEGUNDO A. MAZORRA ZAMORA \*\*\*\*\*y CELINA HERNANDEZ ALFONSO\*\*\*\*\*

Navarro Domínguez, J. L. y otros. Dermatitis herpetiforme de Durhing como expresión de una neoplasia de estómago. Presentación de un caso. Revisión de la literatura. Rev Cub Med 24: 1, 1985.

Se presenta un caso portador de dermatitis herpetiforme de Durhing en un paciente que rebasa la 5ta década de la vida como expresión de una neoplasia de estómago, con metástasis ganglionar sin otra sintomatología.

### **INTRODUCCION**

La dermatitis herpetiforme de Durhing es una enfermedad ampollar, de causa desconocida, que aparece en cualquier momento de la vida, por lo general en la segunda infancia y en la juventud, aunque cuando aparece después de la 4ta o 5ta década de la vida puede ser expresión de un proceso maligno interno por lo que es considerada como una dermatosis paraneoplásica.<sup>1-3</sup>

*Besnier* señaló que es característico en estos pacientes la hipersensibilidad a los halogenados,<sup>1</sup> especialmente a los yoduros, lo que la distingue de las restantes dermatosis ampollares primarias.<sup>1</sup>

El cuadro clínico de la enfermedad puede ser de comienzo agudo e insidioso, dado por la aparición de lesiones cutáneas con predominio de vesículas y ampollas sobre una base eritematosa, y en otras ocasiones se

---

\*Instructor de Dermatología. Jefe de servicio del hospital "Miguel Enriquez".

\*\* Instructora de Dermatología. Hospital "Miguel Enriquez".

\*\*\*Profesora asistente. Jefa de servicio de Anatomía Patológica. Hospital "Miguel Enriquez". \*

\*\*\*\*Instructor de Medicina Interna. Hospital "Miguel Enriquez".

\*\*\*\*\* Residente de Dermatología. Hospital "Miguel Enriquez".

presenta un polimorfismo lesional caracterizado por máculas eritemato- sas, habones, vesículas, ampollas, pápulas, pústulas y escoriaciones.<sup>1116</sup>

La enfermedad se acompaña de síntomas subjetivos variables como prurito intenso, ardor, parestesias y hasta dolores agudos que se exacerban de noche, que no son patognomónicos de la enfermedad como lo ha demostrado *Hoffman*,<sup>5</sup>

Estas manifestaciones clínicas pueden aparecer en cualquier lugar de la superficie cutánea pero se localizan con preferencia en la región interescapular, región sacra, superficie de extensión de los miembros superiores e inferiores con tendencia a ser bilaterales y simétricas."<sup>7</sup>

El diagnóstico histopatológico se basa en el reconocimiento de una ampolla subepidérmica sin acantólisis que se desarrolla a partir de un intenso edema subepidérmico. Presenta además un infiltrado eosinófilo más

o menos abundante, tanto en el interior de la ampolla como en la dermis.<sup>8</sup>

Con el microscopio de luz no es posible distinguir la enfermedad de Durhing de otras enfermedades bulosas, pero es patognomónico observar depósitos de Ig A en la membrana basal de la epidermis."

El tratamiento de elección de esta enfermedad es la diamino difenil sulfona (Dapsona) y la dosis habitual es de 50 a 300 miligramos diarios.

Se discute en su tratamiento el beneficio de usar una dieta libre de gluten.<sup>14,7</sup>

#### *Enfermedades asociadas a la enfermedad de Durhing*

Se acepta actualmente el aplanamiento de las vellosidades yeyunales en la dermatitis herpetiforme asociado a manifestaciones de mala absorción intestinal, debida a una enteropatía por gluten.

En la enfermedad celiaca la posibilidad de desarrollar linfomas se ha reportado en diversos pacientes.<sup>4</sup>

Se han encontrado casos de atrofia esplénica en la dermatitis de Durhing,<sup>10</sup> así como asociaciones de la misma con enfermedades del tiroides quizás relacionado con el metabolismo del yodo.<sup>4</sup>

Después de los hallazgos de depósitos de Ig A en la membrana basal de los pacientes con dermatitis herpetiforme de Durhing, se piensa que se trate de una enfermedad de origen inmunológico, hecho que se realiza con la asociación a las enfermedades celiacas y la presencia de anticuerpos antitiroideos y contra la mucosa gástrica en muchos de los pacientes portadores de esta enfermedad.<sup>11</sup>

Resulta de interés el hallazgo de un paciente con un diagnóstico de enfermedades de Durhing acompañado de una neoplasia gástrica como primera manifestación clínica de la misma.

#### *Presentación de un caso*

HC:191091; edad; 65 años; sexo: masculino; raza; blanca; natural de Ciudad de La Habana; nombre: J.A.A.P.

Motivo de ingreso: ampollas.

HEA. Paciente que refiere hace 8 meses comenzó a presentar lesiones vesicoampollares en región inguinal, cintura pelviana, región glútea, hombros y codos, acompañándose

Antecedente de aparición y/o agravación de las lesiones cutáneas tras la ingestión de pescado o por administración de yoduro de potasio.

Manifiesta que ha hecho diversos tratamientos sin presentar mejoría y acude al servicio de dermatología de nuestro centro donde se decide su ingreso para su estudio y tratamiento.

APP: enfermedades eruptivas de la infancia.

APF: P/cáncer M/cáncer.

*Interrogatorio por aparatos Cardiovascular:* disnea a los

grandes esfuerzos.

Digestivo: antecedente de *ulcus* gastroduodenal hace 35 años, sensación de llenura. Resto: sin datos de interés.

#### *Examen físico*

Mucosas: hipocoloreadas y húmedas.

Digestivo: abdomen globuloso no doloroso a la palpación, no se precisa viceromegalia.

Hemolinfopoyético: adenopatía supraclavicular izquierda de consistencia leñosa de 3 ó 4 cm de diámetro.

#### *Examen hematológico*

Se observan lesiones vesicoampollares que asientan sobre una base eritematosa de contenido claro algunas y otras de contenido turbio, así como costras y lesiones por rascado, bilaterales y simétricas; localizadas en la cara anterior de axilas, hombros, región interescapular, codos, región glútea, región inguinal y raíz de muslo. Signo de Nikolsky negativo (figura 1).

Resto del examen: sin datos de interés.

#### *Exámenes complementarios*

Hb: 9,5 g %

Hto: 34 vol % leuco:

12,900 x mm Seg: 78 %

Mono: 01 %

Linfo: 21%

Eritrosedimentación: 30 mm

Glicemia y urea: normales

Serología: no reactiva

Recuento de eosinófilos en sangre: 0 x mm Recuento

de reticulocitos: 0,6 %

Hierro sérico: 34 meg Hb

cm: 30 %

Recuento de eosinófilos en líquido de ampollas: 03.

Bacteriológicos de lesiones: contaminado.

Sangre oculta en heces fecales: Positiva.

Rayos X: signos de enfisema pulmonar. Se observa el signo de Kirklin que es tributario de neoplasia del polo superior del estómago (figura 2).

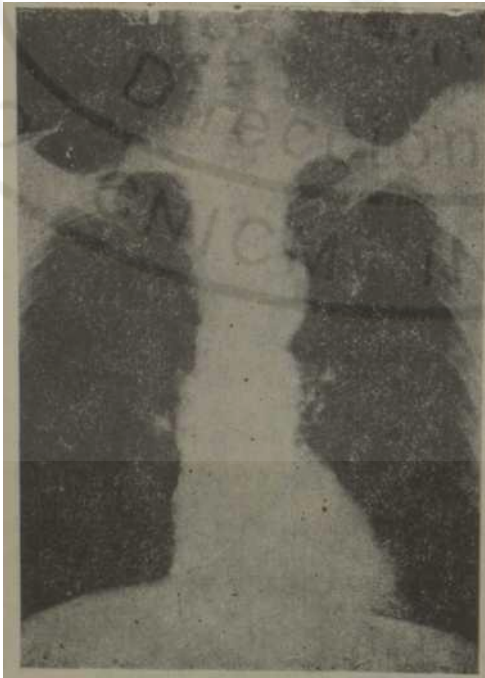Rayos X de estómago: defectos de repleción tumoral de la curvatura menor próxima al fundus, de gran tamaño, que irrumpe la luz del órgano delimitándose pobremente por fuera de las paredes gástricas, con aspecto de infiltración adyacente del páncreas (cola). ID: neoplasia gástrica (figura 3).

Gastroscopia: aspecto compatible con una neoplasia gástrica de la región subcardial. Biopsia de piel: enfermedad de Durhing (figuras 5 y 6).

Biopsia de ganglio: metástasis de un adenocarcinoma poco diferenciado (figura 4).



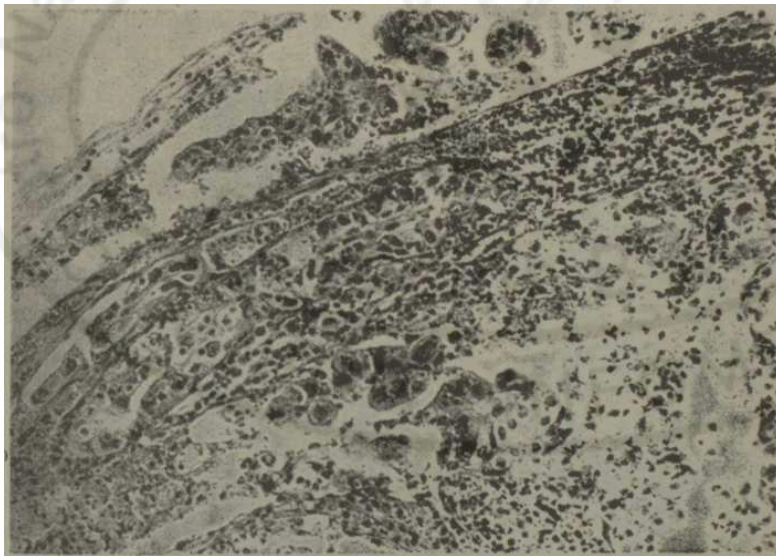
**Figura 1**  
*Lesiones vesicoampollares y costras, así como lesiones por rascado, bilaterales y simétricas en la región glútea.*



**Figura 2**  
*Rayos X simple de tórax, se observa el signo de Kirklín.*

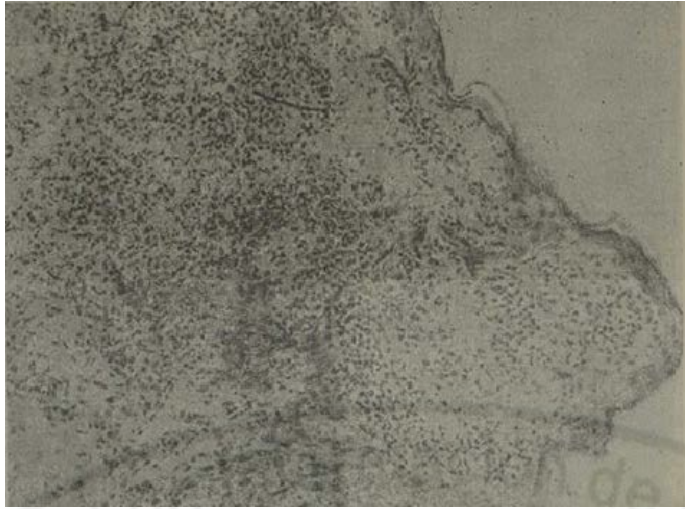


**Figura 3**  
*Estómago con defecto de repleción tumoral de la curvatura menor, próximo al fundus.*

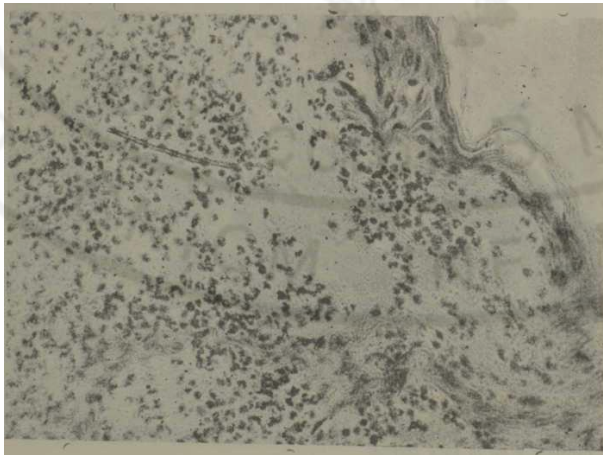


**Figura 4**  
*Ganglio linfático con presencia de células epiteliales malignas, en el seno sub- capsular y en la zona cortical.*





**Figura 5**  
**Con menor aumento. Piel que muestra formación de bula subepidérmica por presión, con presencia de un gran infiltrado celular, con abundantes eosinófilos, tanto en la bula como en la dermis.**



**Figura 6**  
**Se destaca la bula subepidérmica con contenido abundante de eosinófilos.**

## Evolución

Durante su ingreso el paciente comenzó a presentar astenia, toma del estado general, así como melena y edemas maleolares, al ver la disminución de la hemoglobina se decide transfundir con 500 cc de glóbulos y además se le administró 250 ml albúmina. Dos o tres días antes de su egreso comenzó a presentar disfagia discreta a los sólidos.

Se decidió comenzar un tratamiento con Dapsone, esto mejoró el cuadro dermatológico notablemente y desapareció el prurito.

### COMENTARIOS

Desde el punto de vista clínico, histológico y terapéutico se comprueba el diagnóstico de enfermedad de Durhing.

Encontramos en estudios radiológicos y endoscópicos una neoplasia de estómago.

Se realiza biopsia de una adenopatía supraclavicular izquierda comprobándose metástasis de un adenocarcinoma poco diferenciado.

Resulta de interés la asociación de una enfermedad de Durhing con una neoplasia gástrica, hecho no reportado en la literatura revisada.

La asociación antes mencionada plantea interrogantes: ¿los trastornos inmunológicos de la célula neoplásica condiciona la aparición de la lesión dermatológica?

Se piensa actualmente que la enfermedad de Durhing se origina por trastornos inmunológicos y se sabe que conomita en ocasiones con anticuerpos contra la mucosa gástrica. ¿Pudiera pensarse en este caso que el trastorno inmunológico condiciona a la vez la neoplasia y la enfermedad de Durhing?

### SUMMARY

Navarro Domínguez, J. L. et al. *Dermatitis herpetiformis or Durhing's disease as expres- sion of stomachal neoplasia. Presentation of a case. Review of literature.* Rev Cub Med 24: 1, 1985.

A case of a patient aged over 50 years, who is carrier of dermatitis herpetiformis or Durhing's disease as expression of stomachal neoplasia, with ganglionar metástasis without other symptomatology, is presented.

### RÉSUMÉ

Navarro Domínguez, J. L. et al. *Dermatite herpétiforme de Duhring en tant qu'expression d'une néoplasie de l'estomac. A propos d'un cas. Revue de la littérature.* Rev Cub Med 24: 1, 1985.

*IL est présenté un malade, dépassant la cinquième décade de la vie, porteur d'une dermatite herpétiforme de Duhring en tant qu'expression d'une néoplasie de estomac, avec métastase ganglionnaire, sans une autre symptomatologie.*

### BIBLIOGRAFIA

1. Soto melo, J.: *Dermatología, Madrid, Marbau, 1975. pp. 144-149*
2. Cecil, R. L; R. S. Loeb: *Trtarado de Medicina Interna. Manifestaciones cutáneas de procesos malignos internos. Interamericana, 1978. pp. 2186-2187*

3. *Webb Yodule, S. y col.*: Síndrome Paraneoplásicos. A propósito de una revisión de 309 enfermos neoplásicos. *Rev Clin Esp* 150 (5): 239-243, 15 de septiembre de 1978.
4. *fiook, A.; P. S. Wilkinson; A. Ebling*: *Texbook of Dermatology Great Britain*, Blackwell Scientific Publications, 1979. p. 1470.
5. *Gay Prieto, J.*: *Dermatología*. México, Científico Médica, 1971. pp. 627-630.
6. *Korting, C. W.; R. Denk*: *Diagnóstico Diferencial Dermatológico-Científico* Barcelona, 1975. pp. 412-435.
7. *Stewart, Wn.D.; J. L. Danto. Stuart*: *Dermatology the C. U. Saint Louis*, Mosby Company, 1978.
8. *Lever, W. F.*; *Histología de la piel*. Barcelona, Científico Médica, 1964.
9. *Kerstin hand ulla, M.*: *Diagnosis of Dermatitis Herpetiforme*. *Lancet* 8097- 1003-1004 1978.
10. *Pettic, J. E. et al.*: *Splenic atrophy in dermatitis herpetiforme*. *Br Med J* 2- 438 1972.
11. *Frasser, N. G.*: *Autoantibodies in Dermatitis Herpetiformis*. *Br J Dermatol* 83(61; 609, December, 1970.

Recibido: 7 de febrero de 1984.

Aprobado: 8 de febrero de 1984.

Dr. *Jorge Luis Navarro Domínguez*

Hospital Miguel Enríquez

Ramón Pintó 202 e/ Ensenada y Acuerto Luyanó.

