

12. *Grainger, K.; E. Mastaglia*: Smoking, transient ischaemia attacks and stroke. A temporal association. *Med J Aust* 2: 302-303, 7, 1976.
13. *Michel, D. et al.*: Accident arterial cerebrale d'allure embolique chez une jeune malade ayant un prelapsus de la valvule mitrale. *Neuv Presse Med* 36: 2910, 8, 1979.
14. *Rice, E. P. A. et al.*: Recurrent cerebral embolism in cardiac amyloidosis. *Neurology (Ny)* 31: 904-906, 7, 1981.
15. *Mandel, M. M.; Strimel, Jr.*: Ventricular Myxoma Associated with cerebral Embolism. *JAMA* 214: 2154, 2156, 12 1970.

Recibido: 1ro. de noviembre de 1982.

Aprobado: 12 de noviembre de 1982.

Dr. *Héctor I. Vera Acosta* Embarcadero Blanco No. 30432 e/ San Carlos y D. Mujica-Matanzas.

HOSPITAL PROVINCIAL DOCENTE CLINICOQUIRURGICO DE SANCTI SPIRITUS

Hípercolesterolemia familiar heterocigótica. Estudio de una familia*

Por los Dres.:

WALBERTO EIRIN GONZALEZ* y PEDRO GONZALEZ FERNANDEZ**

González, W.; y otros. *Hipercolesterolemia familiar heterocigótica. Estudio de una familia*. *Rev Cub Med* 23: 2, 1984.

Se presenta el caso de una familia hipercolesterolemia familiar heterocigótica. Se estudiaron 11 de los 12 miembros correspondientes a 3 generaciones, y 7 de ellos estaban afectados. Uno de los pacientes presentaba xantelasmas y xantomas tendinosos: otro tenía manifestaciones electrocardiográficas y radiológicas de aterosclerosis. pero ninguno de los miembros de la familia había tenido infarto cardíaco u otra manifestación de enfermedad oclusiva vascular. La paciente que tenía las mayores manifestaciones clínicas fue tratada con dieta y colestiramina y el resultado ha sido muy satisfactorio. Los restantes familiares afectados han sido tratados sólo con dieta, con excepción del que presentaba manifestaciones electrocardiográficas, a quien se le añadió clofibrate. Se hace, además, una breve revisión bibliográfica del tema.

* Trabajo presentado en la 2da. Jornada Provincial de Medicina Interna. Trinidad, enero 29-30 de 1982.

** Especialista de I grado en endocrinología. Hospital Provincial Clínicoquirúrgico de Sancti Spiritus.

INTRODUCCION

La hipercolesterolemia familiar (HF) es un desorden autosómico dominante en el que los niveles de lipoproteínas de baja densidad (LDL) están aumentados 2 ó 3 veces por encima de lo normal, debido a un trastorno de regulación de la síntesis de colesterol y disminución de los receptores para la LDL en las membranas de las células periféricas, lo que produce un incremento del colesterol plasmático.¹⁻⁴

La HF puede ser homocigótica o heterocigótica. En los sujetos homocigóticos la enfermedad es mucho más grave y ocurren grandes xantomas durante la infancia; la HF heterocigótica, más benigna, tiene no obstante, elevada penetrancia.^{2,4}

El hecho de haber tratado una paciente con hipercolesterolemia, que nos llevó al estudio de su familia, y comprobar que varios de sus miembros estaban afectados, nos estimuló a la realización del presente trabajo, en el que presentaremos la familia con HF heterocigótica y haremos una breve revisión de la literatura médica, acerca de esta entidad.

MATERIAL Y METODO

Estudiamos tres generaciones de una familia, a partir de una paciente que presenta hipercolesterolemia. A todos los miembros se les realizó historia clínica con examen físico completo, así como los llamados análisis "indispensable"; hemograma, de orina, urea, glicemia, serología, heces fecales, realizados todos por métodos convencionales.

Se les realizó, además, el de colesterol por método también convencional y "prueba del frío" según el método recomendado por *Bricker*.⁵ Consideramos como anormal una cifra de colesterol por encima de 250 mg/dl. Por el Sistema Internacional de Unidades, 1 mg/dl de colesterol equivale a 0,026 mmol/l.^{3,6,7}

A todos los pacientes se les realizó también radiografía (R/X) de tórax y electrocardiograma (ECG).

RESULTADOS

La paciente (T.R.C.) a quien se le constató hipercolesterolemia y a partir de la cual se hizo el estudio de la familia, es una enferma de 37 años de edad, del sexo femenino, que ingresa en el hospital clínicoquirúrgico de Sancti Spiritus por una "crisis" de psoriasis, pero define que independientemente de los síntomas que motivaron su ingreso, presenta desde los 15 años de edad, aproximadamente, unas lesiones amarillentas, como placas, alrededor de los ojos que le han dicho que se deben al aumento de colesterol.

APP: sin interés, excepto el dato de la elevación del colesterol.

APF: "el padre tiene elevado el colesterol desde hace muchos años, así como una tía paterna".

Examen físico (datos positivos): paciente con lesiones propias de psoriasis en miembros superiores e inferiores. Disminución de la agudeza visual. Presencia de placas amarillentas alrededor de ambos ojos, compatibles con xantelasma (figura 1). Se constata engrosamiento de los Tendones de Aquiles, por xantomias a ese nivel (figura 2). El resto del examen físico es negativo.



Figura 1
Obsérvese la presencia de placas amarillentas alrededor de ambos ojos compatibles con xantelasma.

Exámenes complementarios: los "indispensables" fueron todos normales, así como el EKG y la R/X de tórax; colesterol: 380 mg/dl; prueba del frío: plasma claro. A esta paciente se le estableció tratamiento con dieta y colestiramina. A los 3 meses, los niveles de colesterol habían descendido a 252 mg/dl.

El padre de T.R.C. no presentaba xantelasmas ni xantomias, ni tenía antecedentes de dolores anginosos ni otros síntomas de insuficiencia coronaria. El examen físico: negativo. Los indispensables fueron normales, pero tenía una cifra de colesterol en 346 mg/dl y la prueba del frío mostró también un plasma claro. En la R/X de tórax se constata enfisema pulmonar, elongación y dilatación de la aorta, con un índice cardiotorácico normal. En el ECG había un bloqueo incompleto de rama izquierda. Se estableció tratamiento: dieta y clofibrate, pero no hemos repetido los complementarios.



Figura 2

En la figura se observa engrosamiento del tendón de Aquiles por xantoma a ese nivel.

La madre de T.R.C. tampoco tenía antecedentes importantes ni aquejaba síntomas ni signos. El examen físico fue negativo.

Todos los exámenes realizados fueron normales.

Una tía paterna tenía antecedentes de "padecer del colesterol elevado", pero no refería síntomas. El examen físico: negativo. En los exámenes complementarios se constató una anemia ligera (hemoglobina en 10 g%) y aumento del colesterol sanguíneo (410 mg/dl): Prueba del frío: plasma claro. Los exámenes complementarios restantes fueron negativos. Se le estableció dieta como tratamiento.

Un tío paterno, aparentemente normal, también presentó cifras elevadas de colesterol (300 mg/dl). Prueba del frío: plasma claro. Tratamiento: dietético.

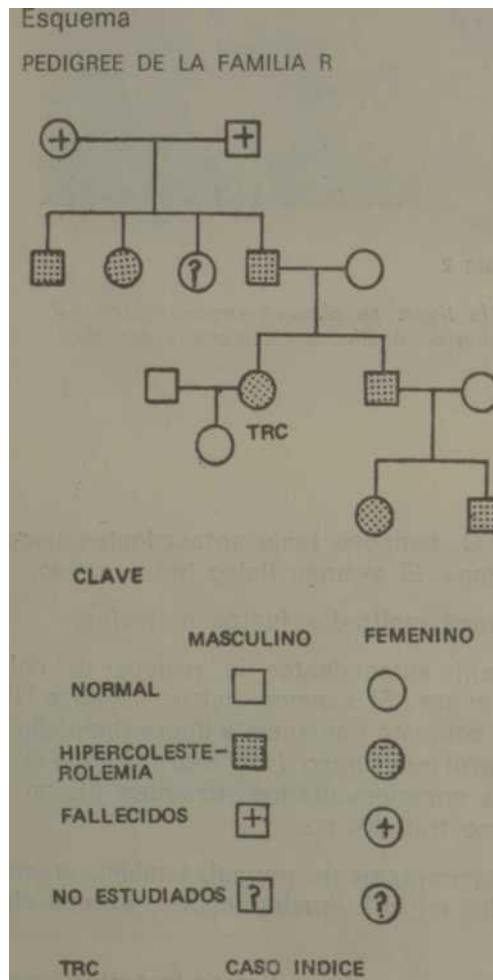
A la otra tía paterna no se le realizaron investigaciones.

El hermano de T.R.C. presentaba cifras de colesterol en 367 mg/dl con plasma claro a la prueba del frío. El examen clínico y el resto de los complementarios: normales. Se estableció dieta como tratamiento.

La hija de la paciente no presentó alteraciones en el examen físico ni en los exámenes complementarios realizados.

Sus dos sobrinos (hijos del hermano) a pesar de presentar un examen físico normal y los otros análisis también normales, presentaron cifras elevadas de colesterol: el varón, de 15 años, 262 mg/dl; y la hembra, de 11 años, 282 mg/dl. Prueba del frío (en ambos): plasma claro. Se les estableció tratamiento dietético.

En resumen, presentaron hipercolesterolemia: el padre de la paciente inicialmente investigada, una tía y un tío paternos; el hermano y los dos hijos de éste (esquema).



DISCUSION

En los pocos sujetos en que la HF es homocigótica, el síndrome es más intenso y se manifiesta por elevación muy acentuada de los niveles de LDL con valores de colesterol por encima de los 800/mg/dl, aparición de xantomas planos cutáneos en los primeros años de la vida; ocurrencia de enfermedad vascular rápidamente progresiva en la niñez; y la muerte por infarto cardíaco antes de los 30 años de edad.¹

En la HF heterocigótica los síntomas son menos graves, aunque exista desde el nacimiento o poco después y, por lo general, se manifiesta como una hipercolesterolemia, asociada a poco o ningún aumento de los triglicéridos (TG).

La HF heterocigótica tiene una elevada penetrancia: aproximadamente el 50% de los parientes de primer grado están afectados.¹⁻⁴ Ello se comprueba en la familia presentada por nosotros, donde 11 de 12 miembros fueron estudiados y 7 estaban afectados.

Con frecuencia, el paciente no está consciente de la existencia de xantomas grandes en los tendones de Aquiles o plantares. Los xantomas pequeños del tendón de Aquiles se observan por palpación del contorno irregular, de ordinario en la región central. La paciente que hemos presentado con xantomas tendinosos, desconocía su existencia. La presencia de xantomas tendinosos puede ponerse también de manifiesto, midiendo el grosor del tendón de Aquiles en poblaciones en las cuales se conozca la medida normal.⁷

Aunque no constituyen datos diagnósticos inequívocos, la presencia de xantelasmas y arco corneal, son signos orientadores. Una sola de nuestras pacientes, presentaba xantelasmas.

Con excepción del padre de la paciente que tenía ya manifestaciones en el ECG y la R/X de tórax, los restantes miembros de la familia no tenían manifestaciones de arteriosclerosis. Este hecho es importante por cuanto el objetivo primario de la detección de estos pacientes, es el de evitar las manifestaciones precoces de enfermedad coronaria o enfermedad vascular oclusiva a otro nivel, ya que la frecuencia de afecciones de este tipo, es varias veces mayor en pacientes con HF que en poblaciones de control.^{1,4,8,12}

Se ha informado la asociación de HF heterocigótica con deficiencia de apolipoproteína En (Trastorno relacionado con la hiperlipoproteinemia tipo III).¹³

En la HF heterocigótica existe una deficiencia de receptores para la LDL en las membranas celulares de las células periféricas con disminución de aproximadamente la mitad de los receptores. Esto disminuye el aclaramiento de LDL — colesterol plasmático.^{1,14} Además, existe un trastorno de la regulación (0 feed-back) de la enzima que limita la síntesis de colesterol: la 3-hidroxi-3 metil-glutaril-coenzima A reductasa.^{4,7} Estas fallas en

la autorregulación de la síntesis de colesterol y la disminución del catabolismo de LDL mediado por el receptor, produce hipercolesterolemia.

El diagnóstico de la HF heterocigótica se establece por la presencia de hipercolesterolemia no asociada a hipertrigliceridemia, sin que haya causa conocida, como: hipotiroidismo y obstrucción biliar;^{4,15} la existencia de xantomas característicos y xantelasmas; y la demostración de otros casos en la misma familia.^{4,5,15}

El nivel normal de colesterol en uno de los descendientes con HF puede tomarse como prueba firme de que el sujeto no está afectado.¹⁶

La HF heterocigótica debe distinguirse de las restantes hiperlipoproteinemias,^{5,15,116} así como de la xantomatosis cerebrotendinosa y la beta-sitosterolemia.¹⁷ En esta última se produce una gran absorción de esteróles de plantas por el intestino que no se produce normalmente, y se mantienen estables los niveles de LDL-colesterol. En la xantomatosis cerebrotendinosa se acumula colestanol en nervios, tendones y tejidos, pero los niveles de LDL y colesterol son normales.

El tratamiento de esta afección no es sencillo. Es necesario limitar las grasas saturadas y el colesterol, con una cantidad suficiente de grasas polisaturadas para proporcionar una ingestión total del 30 al 35% de las calorías^{4,15,18}

Los medicamentos que se han utilizado son múltiples: clofibrate, colestiramina, colestipol, probucol, neomicina, ácido nicotínico, progestágenos, D-tiroxina y el etiléster de P-clorofenoxibutirato,^{4,8,15} entre otros, con resultados variables.

Se ha ensayado la derivación quirúrgica de parte del íleon terminal, y los resultados parecen satisfactorios. Ultimamente se ha utilizado el ML-236 B (compactín), un inhibidor de la 3-hidroxi-3 metil-glutaril coenzima A reductasa y se ha logrado reducir el colesterol.⁷

Aunque no se sabe si la disminución de colesterol tiene efecto beneficioso sobre la evolución de la enfermedad vascular del paciente, los enfermos deben ser tratados desde la infancia.^{4,5}

Nosotros empleamos la colestiremina en la paciente primariamente detectada. La colestiramina es un secuestrante de ácido biliar, que quizás sea el mejor de los medicamentos disponibles en estos momentos.^{3,7,14,1} Después de tres meses de tratamiento los niveles de colesterol han descendido notablemente a 252 mg/dl. Los restantes miembros de la familia los hemos tratado con dieta, con excepción del padre de T.R.C., a quien le añadimos clofibrate, aunque se considera que este fármaco tiene poco valor en el tratamiento de esta afección.⁸

SUMMARY

The case of a family with heterozygous familial hypercholesterolemia is presented. Eleven generations were studied. Seven were affected. One of the patients showed xanthelasma and tendinous xanthomas; other presented electrocardiographic and radiologic manifestations of atherosclerosis, but none of the members of the family had suffered cardiac infarction or other manifestation of vascular occlusive disease. The female patient with largest clinical manifestations was treated with diet and cholestyramine and results have been very satisfactory. The remaining relatives affected by disease have only been treated with diet, excepting the one showing electrocardiographic manifestations, to whom, clofibrate was additionally given. In addition, a briefly review of the theme was made.

RÉSUMÉ

González, W.; P. González Fernández. *Hypercholestérolémie familiale hétérozygote. Etude portant sur une famille.* Rev Cub Med 23: 2, 1984.

Il s'agit d'une famille atteinte d'hypercholestérolémie familiale hétérozygote. On a étudié 11 membres sur 12, correspondant à trois générations; 7 individus présentaient la maladie. Un patient montrait des xanthélasmas et des xanthomes tendineux; un autre avait des manifestations électrocardiographiques et radiologiques d'athérosclérose, mais aucun membre de la famille n'avait subi d'infarctus cardiaque ni d'autre maladie occlusive vasculaire. La patiente qui avait un plus grand nombre de manifestations cliniques a été traitée par diète et colestyramine; le résultat a été très satisfaisant. Les autres sujets atteints non été traités que par la diète, sauf celui qui présentait des manifestations électrocardiographiques, auquel on a ajouté le clofibrate. Une brève revue est faite de la bibliographie concernant ce sujet.

BIBLIOGRAFIA

1. *Golstein, M. M.; M. S. Brown:* Familiar Hypercholesterolemia: A genetic regulatory defect in cholesterol metabolism. Am J Med 58: 147, 1975.
2. *Kane, J. P. et al.:* Normalization of low-density-lipoprotein levels in heterozygous familiar hypercholesterolemia with a combined drug regimen. New Engl J Med 304: 251, 1981.
3. *Illingworth, D. R. et al.:* Colestipol plus nicotinic acid in treatment of heterozygous familiar hypercholesterolemia. Lancet I: 296, 1981.
4. *Havel, R. J.:* Trastornos del metabolismo de los lípidos. Defectos congénitos del metabolismo de las lipoproteínas. En: Tratado de Medicina Interna de Cecil-Loeb, por los Dres. P. B. Beeson y W. Me Dermott. TOMO II. Editora Importécnica, S. A. Madrid, España, 1978.
5. *Bricker, L. A.:* Enfoque clínico de las hiperlipidemias. En: Tratamiento de trastornos médicos frecuentes. Clin Med North Am p. 403, Ediciones Revolucionarias. ICL, La Habana, Cuba, 1971.
6. *Ezcurra, E.:* Unidades SI y factores de conversión para parámetros clínicos más comunes. MINSAP, INEM, 1979.
7. *Mabuchi, H. et al.:* Effects of an inhibitor of 3 hydroxy-3-methylglutaryl Coenzyme A Reductase on serum lipoproteins and ubiquinone 10 levels in patients with familiar hypercholesterolaemia. New Engl J Med 305: 478, 1981.

8. **Lancet Editorial)**- Drugs for familiar hypercholesterolaemia. *Lancet* **I: 925 1981.**
9. Fernández, N, et.al. Hipercolesterolemia familiar. A propósito de un caso típico. *Rev Cub Med* 18: 659, 1979
11. Jensen Coronary disease in familiar hypercholesterolaemia. *Circulation* **32: 77, 1967**
- 13 Hazzard, W. R. et.al. Association of isoapolipoprotein E deficiency with heterozygous familiar hypercholesterolaemia
14. Brown **M. S, J. L. Goldstein:** Lowering plasma cholesterol by raising LDL receptors. *New Engl J Med* **305: 515, 1981.**
15. **Amaro Méndez. S.:** Hiperlipoproteinemias. *Rev Cub Med* **11. 357, 1972.**
16. **Marqolis S •** Hiperlipoproteinemias en la adolescencia. En: *Medicina de Adolescentes.* ' Med North Am p. 1361. Nueva Editorial Interamericana. México, 1975^
17. **Kwiterovlch, P. O. et al,** Hiperapobetalipoproteinemia in two families with xantomas and phytosterolaemia. *Lancet* **i: 466. 1981.**

Recibido: 15 de julio de 1982 Aprobado: 18 de septiembre de 1983

Dr. **Walberto Eirin González** Carretera Central No. 235 e/ 11 y 12 Oeste Placetas, Villa Clara.