

INSTITUTO DE NEUROLOGIA Y NEUROCIRUGIA

Absceso hipofisario. Comunicación del caso de un paciente diagnosticado y operado con buenos resultados y revisión de la literatura

Por los Dres.:

JUAN A. GARCIA ORTEGA,^I HUMBERTO HERNANDEZ ZAYAS,^{II} FRANCISCO GOYENECHEA GUTIERREZ,^{III} HECTOR GOMEZ SUAREZ^{III} y AURORA GARCIA ORTEGA^{III}

García Ortega, J. A. y otros. *Absceso hipofisario. Comunicación del caso de un paciente diagnosticado y operado con buenos resultados y revisión de la literatura* Rev Cub Med 23: 1, 1984.

Se presenta el caso de una paciente con un absceso hipofisario, el cual fue diagnosticado durante el período preoperatorio y drenado por vía transesfenoidal con buenos resultados. En la literatura médica se han comunicado 57 casos y, además del que se presenta, solamente hay uno en que fue diagnosticado antes de la operación o la necropsia. La asociación de manifestaciones de hipofunción hipofisaria a la imagen radiográfica de un tumor silla y a meningoencefalitis repetida, es muy sugestiva de absceso hipofisario. El tratamiento de elección es el drenaje transesfenoidal.

INTRODUCCION

Los abscesos de la silla turca o hipofisarios (a.h.) son poco frecuentes. Su diagnóstico resulta difícil y se consideraba como imposible hasta hace algunos años.¹

Se han informado 57 casos; aparte del nuestro solamente uno ha sido diagnosticado también antes de la operación o la necropsia,² por lo que consideramos útil comunicarlo y hacer énfasis en los elementos que nos llevaron a hacer el diagnóstico, así como los resultados del tratamiento.

^I Especialista de I grado en Neurología.
^{II} Especialista de I grado en Neurocirugía.
^{III} Residente en Neurocirugía.
^{III} Residente en Neurología.
^{III} '9gdYVU]grU'XY ÷; fUXc Yb CF @

Comunicación del caso

Paciente I.A.S., de 51 años de edad, sexo femenino, que ingresó en el Instituto de Neurología y Neurocirugía con historia clínica No. 61305 el 4 de diciembre de 1978.

Había sido ingresada en 4 ocasiones anteriores en ese año en otros centros hospitalarios.

Unos días antes de su primer ingreso, el 28 de marzo, comenzó a presentar dolor pulsátil en hemicráneo y región retrocular izquierda; sensaciones parestésicas en los miembros superiores y disminución rápida e intensa de la agudeza visual del ojo izquierdo.

Las investigaciones realizadas fueron normales, exceptuando cifras elevadas de glucemia y un escotoma cecocentral comprobado por la campimetría (figura 1).

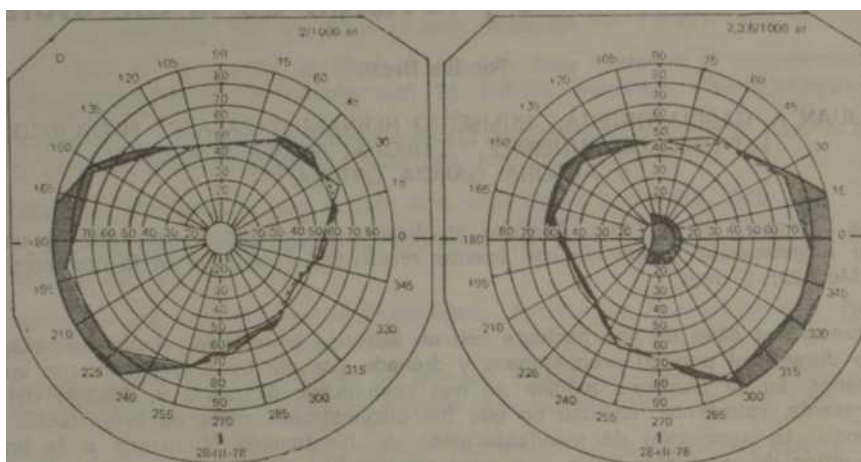


Figura 1

Pericampimetría. Escotoma cecocentral del ojo izquierdo.

No le hicieron estudio del líquido cefalorraquídeo (LCR) en esa ocasión. Egresó 10 días después; las parestesias habían desaparecido; la cefalea persistía con poca intensidad, y quedó disminuida la visión central del ojo izquierdo.

El 25 de abril aumentó la cefalea y comenzó a tener malestar general, fiebre de 39 a 40 °C y rigidez de la nuca. Le realizaron una punción lumbar y obtuvieron un LCR turbio, con 1 237 leucocitos con predominio de polimorfonucleares; 45 mg % de proteínas: Pandy (+) y 44 mg % de glucosa. En el leucograma existía leucocitosis con desviación izquierda, y el resto de las investigaciones, incluyendo radiografías del tórax, cráneo, silla turca y senos perinasales, fueron normales. Diagnosticaron: meningoencefalitis bacteriana por germen no precisado.

Mejóro con tratamiento a base de penicilina, quemicetina y sulfadiazina. Egresó al mes.

Una semana después reingresó porque le aumentó nuevamente la cefalea unilateral izquierda y por presentar mialgias, agitación psicomotora y trastornos de la conducta. Diagnosticaron: accidente vascular encefálico. Le instituyeron tratamiento desconocido para la enferma y sus familiares, y fue dada de alta 3 semanas después, mejorando sus síntomas y signos.

El 20 de agosto aumentó la cefalea, las crisis de excitación psicomotora, y comenzó a tener náuseas, vómitos, fiebre de 38 °C a 30°C y rigidez de la nuca. El LCR fue turbio y normotenso, con 3 350 leucocitos con predominio de polimorfonucleares; 246 mg % de proteínas y 46 mg % de glucosa. Diagnosticaron: meningoencefalitis bacteriana y le administraron tratamiento con penicilina, quemisetina y sulfadiazina. Al administrarle este último medicamento tuvo un choque anafiláctico. Estuvo en estado muy grave varios días. No encontraron poro dérmico y, por sospechar un absceso cerebral, le realizaron angiografía carotídea izquierda que fue normal. Las pruebas serológicas para *Brucelas* fueron positivas al 1/20 y 1/25. Le administraron tetraciclina, estreptomycin y corticoides; mejoró y egresó en septiembre. Persistía la cefalea con menos intensidad, y habían desaparecido los demás elementos del cuadro clínico que tenía al Ingreso.

Quince días antes de comenzar a atenderse en nuestro instituto notó disminución de la agudeza visual del ojo derecho y cefalea en ese hemisferio. Su última menstruación fue a los 49 años y tiene dos hermanos diabéticos. Presentaba como datos positivos al examen físico: piel seca y pálida, galactorrea y bradicardia. En el examen del fondo de ojo había palidez de ambos discos ópticos; muy ligera en el ojo derecho y más manifiesta en el izquierdo, sobre todo en su porción temporal. Ambas máculas estaban deslustradas. En el examen pericampimétrico se observaba un escotoma cecocentral absoluto, 18/1 000 del ojo izquierdo y disminución periférica del campo visual del ojo derecho (figura 2).

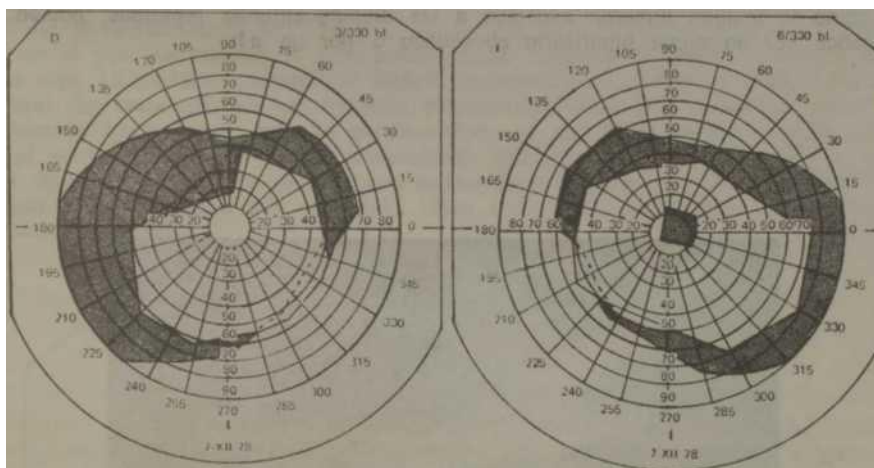


Figura 2

Pericampimetría. Escotoma cecocentral absoluto 18/1000 del ojo izquierdo. Disminución periférica del campo visual del ojo derecho.

Los resultados de las investigaciones fueron los siguientes: hematocrito: 37 vol%; hemoglobina: 11,2 mg%; leucocitos: 8 600/mm³; stab: 2%; segmentados: 76%; monocitos: 1%; linfocitos: 21%; eritrosedimentación: 38 mm; plaquetas: 190000/mm³; coagulación: 7,5 minutos; sangramiento: 1,5 minutos; coágulo retráctil; glucosa: 86 mg%; urea: 2,8 g%; colesterol: 315 mg%; lípidos totales: 1 520 mg%; prueba de frío: suero turbio; VDRL: no reactiva; prueba de tolerancia a la glucosa: en ayunas: 97 mg%; a la hora: 181 mg%; a las 2 horas: 145 mg%; a las 3 horas: 99 mg%; heces fecales: no parásitos; orina normal. El LCR era claro y transparente y brotaba a una tensión de 100 mm de agua. En su examen citoquímico no se encontraron células; tenía 45 mg% de proteínas; Pandy (+): 61 mg% de glucosa; VDRL: no reactiva; y en la reacción de Lange: 0 en todos los tubos; PBI: 2,7 mg%; captación de ¹³¹I: 25% en 24 horas; aquilograma: 390 mseg; hidrocorticosteroides; 1,4 mg%; 17-

cetoesteroides no sé detectaron en 24 horas; exudado nasofaríngeo: estafilococo dorado en el nasal La prueba de la Intradermorreacción para Brúcelas fue de 4 mm; la prueba de Wright: positiva al 1/10.

En los estudios radiográficos del cráneo se encontró un aumento de los diámetros de la silla turca con marcada descalcificación de sus contornos que hacían pensar en la existencia de un proceso expansivo intrasillar. Los estudios tomográficos no aportaron otros datos. El estudio radiográfico de: senos perinasales, agujeros ópticos, hendidura esfenoidal, tórax y la tomografía del seno esfenoidal fueron normales.

En el electroencefalograma (EEG) se observaba una disrritmia a puntas temporal Izquierda.

Por las alteraciones encontradas en el examen físico de la esfera endocrina, en el estudio pericampimétrico y en las radiografías del cráneo, se decidió realizar un neumo-encefalograma, y se encontró la imagen de una lesión ocupativa de la fosa pituitaria con extensión suprasillar que interrumpía la cisterna supraquiasmática; era rodeada por el aire que llenaba el espacio subaracnoideo de la base del cráneo y que bloqueaba el receso infundibular del tercer ventrículo, el cual aparecía deformado en forma de concavidad anteroinferior. Esta imagen era muy sugestiva de un proceso tumoral intra y suprasillar (figura 3).

Se planteó que el escotoma cecocentral probablemente era dependiente de una neuritis óptica retrobulbar, y que el resto del cuadro clínico, tanto el defecto perimétrico como la imagen tumoral, asociado a las meningoenfalitis repetidas, podían ser provocados por un tumor hipofisario abscedado o por un a.h.

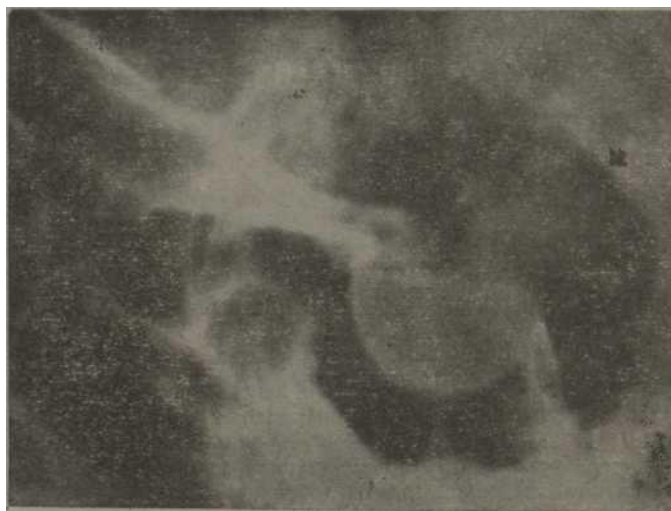

Figura 3

N.E.G. Aumento de los diámetros de la silla turca con marcada descalcificación de sus contornos. Lesión ocupativa de la fosa pituitaria con extensión suprasillar,

Se comenzó antibioticoterapia durante 7 días, y el 29 de diciembre se realizó craniectomía frontal por la técnica de Yasargil,

Se encontró un a.h. que fue puncionado, extrayéndose 8 cc de pus de color amarillo- carmelitoso; se reforzó la zona puncionada con poliuretano. La paciente se mantuvo con tratamiento a base de penicilina, quemisetina y corticoides. La evolución posoperatoria inmediata fue buena. En los cultivos del pus se aisló un *Streptococcus viridans*.

En los cultivos en medio de Castañeda para Brúcelas y en los adecuados para gérmenes anaerobios no hubo crecimiento. El estudio pericampimétrico realizado 10 días después del acto operatorio mostró mejoría.

A los 25 días de operada la paciente comenzó nuevamente con cefalea intensa de iguales características que las anteriores, náuseas, escasos vómitos y empeoró su visión.

Se realizó punción lumbar, y se le extrajo un LCR turbio a presión normal con 3 000 leucocitos por mm³; 78 neutrófilos y 22 linfocitos; 280 mg% de proteínas, Pandy (++++), y 24 mg% de glucosa. Se planteó que tenía una meningocelalitis bacteriana y recolección del a.h. Se comenzó de nuevo antibioticoterapia con penicilina, quemisetina y ampicilín, este último por vía intratecal; además, metronidazol y, posteriormente, fosfocina por vía endovenosa. El cuadro se mantuvo varios días con exacerbaciones y remisiones, y siempre precedidas por la cefalea y por sensación de opresión faríngea que pensamos pudiera ser por irritación de las meninges de la fosa media por las recidivas del proceso séptico.

El día 10 de febrero de 1979 se hizo drenaje del absceso por vía transesfenoidal y se extrajo el pus; se cureteó la fosa pituitaria. Se mantuvo la antibioticoterapia durante unos días. La paciente permaneció afebril, desapareció la cefalea y mejoró su estado general. Se comprobó en los estudios pericampimétricos que el déficit visual había aumentado hasta tomar toda la porción temporal del campo visual del ojo derecho en el período entre una y otra intervención quirúrgica (figura 4). Se dio el alta 13 días después. La paciente se mantiene asintomática a los tres años de operada, exceptuando su déficit visual que se redujo. Lleva tratamiento profiláctico con hidantoína¹ « hormonal sustitutivo.

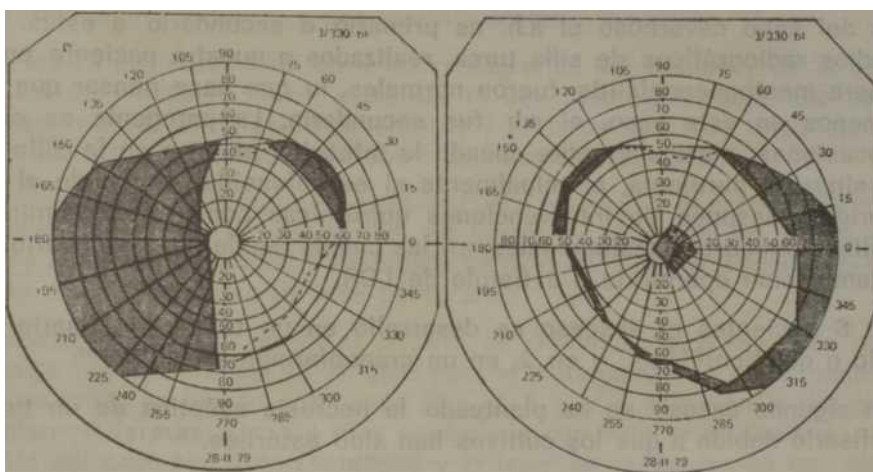


Figura 4

Pericampimetría. Escotoma cecocentral del ojo izquierdo. Hemianopsia temporal del ojo derecho:

DISCUSION

De los 57 casos de a.h. que se han comunicado, solamente 29 se describen en detalle adecuadamente, por lo que analizaremos a la paciente con relación a ellos.

Parece existir una ligera preferencia por los sujetos del sexo masculino, no así con respecto a la edad, pues se han informado casos de pacientes con 12 hasta 69 años.

En 15 pacientes el diagnóstico preoperatorio o preautópsico fue de tumor hipofisario,¹⁻¹² y fue basado, fundamentalmente, en el aumento de los diámetros de la silla turca, en los trastornos visuales y en los síntomas de disfunción hipofisaria.

Al igual que en nuestro caso, 11 pacientes presentaron meningitis repetida o cuadros sugestivos de ésta.^{1,2,13-19}

Los resultados del examen del LCR no se ofrecieron en la mayoría de los casos informados.

Antes del advenimiento de los antibióticos, casi todos los a.h. fueron encontrados en la autopsia de pacientes que murieron con sepsis generalizada,²⁰⁻²¹ pero ello es ahora raro.^{1,2}

A veces no se evidencia claramente el origen de la infección, pero su aparente falta no elimina la posibilidad de a.h.²

En algunos casos la infección se debía a contigüidad o extensión desde una sinusitis esfenoidal purulenta,^{3-11,13-14-16,17-22} meningitis^{13-14,19} o tromboflebitis del seno cavernoso.²³

No está esclarecido si en estos casos de meningitis o de tromboflebitis del seno cavernoso el a.h. es primario o secundario a éstas. Los estudios radiográficos de silla turca, realizados a nuestra paciente en su primera meningoencefalitis, fueron normales, lo que hace pensar que por lo menos en este caso, el a.h. fue secundario. La patogenia es obvia en ocasiones, particularmente cuando la infección penetra en la silla por una sinusitis purulenta, principalmente si es esfenoidal, o cuando el a.h. se origina después de intervenciones quirúrgicas como craneotomías o hipofisectomías transesfenoidales, en las cuales puede ser secundario por contaminación operatoria o a fistula de LCR.

En 6 pacientes el absceso se desarrolló en un tumor hipofisario primario o quístico;^{2-3-8,19,22} y en 2, en un craneofaringioma silla.^{9,18}

En algunos casos²⁴ se ha planteado la necrosis aséptica de un tumor hipofisario debido a que los cultivos han sido estériles.^{2,5,10,12}

Se ha planteado⁴ que los tumores son vulnerables a las infecciones por los trastornos circulatorios, las áreas de necrosis o la depresión inmunológica local. Ello no está esclarecido, pero ciertamente el a.h. Coexiste con tumor, con tanta frecuencia como para sospecharlo en aque

los pacientes en que se conozca o sospeche la existencia de un tumor hipofisario y se les desarrollen meningitis.

En 16 pacientes el cultivo fue estéril,^{2,4,5,6,10,12,14,17,18,24} por lo que se ha pensado que la infección podía ser causada por gérmenes anaerobios,² basándose en la demostración de *Heineman y Braude*²⁵ de que los cultivos estériles en los abscesos cerebrales pueden ser debido a una infección de este tipo; sin embargo, en el caso nuestro no hubo crecimiento bacteriano y se realizaron siembras en medios adecuados para su detección. Pensamos que en este caso la ausencia de crecimiento puede haber estado en relación con la antibioticoterapia previa o con la cronicidad del a.h.

Los gérmenes hallados en el pus fueron diversos; habitualmente son los que se encuentran en las supuraciones sinusales, aunque en algunas ocasiones son supuestamente no patógenos o de baja virulencia.

Se han identificado: estafilococos;^{1,10,11,22} corinebacterias;¹ difteroides;²⁶ neumococos.^{3,10} En el caso que presentamos se aisló un *Streptococcus viridans*, que pudiera ser por contaminación ambiental, o no.

Se ha informado afectación de los nervios oculomotores,^{11,14,19-23} pero los defectos campimétricos son mucho más frecuentes, de^{12,4,6,10-12,14,26} los cuales la hemioanopsia bitemporal es la más común. De los 29 pacientes, 16 tuvieron daño visual consistente en trastornos del quiasma óptico. De los 11 pacientes con meningitis, 5 tenían hemianopsia bitemporal o temporal, y sólo 1 paciente tuvo normal el campo visual. Los campos no fueron discutidos en 4 enfermos. Al paciente del caso No. 4, de *Domingue y Wilson*,² se le desarrolló un escotoma paracentral izquierdo transitorio que progresó hacia una hemianopsia bitemporal. La paciente tenía un escotoma cecocentral, pero consideramos que probablemente era independiente del cuadro, y debido a una neuritis óptica.

De los 29 pacientes sólo en 4 las radiografías del cráneo y de la silla turca fueron normales,^{11,15,17,26} y de los 11 con meningitis, sólo uno tuvo silla turca normal en la placa de cráneo; 7 tuvieron una silla turca agrandada o erosionada, y 3 murieron antes de hacerles radiografías.

Clínicamente se distinguen 2 cuadros,¹⁰ el a.h. agudo y el crónico. La mayoría son crónicos y se desarrollan en meses o años; en los casos de *Pallas y Aymard*⁹ la cefalea y los signos de hipopituitarismo fueron presentándose en el transcurso de más de 10 años.

Nuestra experiencia apoya el criterio de *Domingue y Wilson*² de que el drenaje transesfenoidal es el ideal para el tratamiento de estos pacientes, pues tanto en los de sus casos Nos. 2, 5, 6 y 7, como en la del que presentamos, la infección fue bien controlada con este procedimiento. Al paciente del caso No. 4 de *Domingue y Wilson*² se le desarrolló un absceso frontal después de la craneotomía; en el paciente del caso No. 5 fue necesario un procedimiento transesfenoidal 3 semanas después de la craneotomía para drenar el absceso recurrente; el paciente del caso No. 7, con drenaje e hipofisectomía transesfenoidal, murió 56 días después por causas no relacionadas con la

operación. En nuestra paciente fue necesario también el drenaje transesfenoidal después de la craniectomía por los cuadros meningoencefálicos repetidos, debido a la colección recurrente del a.h.

SUMMARY

García Ortega, J. A. et al. *Hypophyseal abscess. Communication on the case of a patient diagnosed and operated with satisfactory results. Review of the literature.* Rev Cub Med 23: 1, 1984.

The case of a patient with hypophyseal abscess, which was diagnosed during preoperative time drained off by trans-sphenoidal vía with satisfactory results is presented. At the medical literature, 57 cases have been reported and, besides this one, there is only one that was diagnosed before surgery or necropsy. Association of hypophyseal hypofuntion manifestations to radiologic image of a tumor of the sella turcica and to repeated meningoencephalitis is very suggestive of hypophyseal abscess. Trans-sphenoidal drainage is the elective treatment.

RÉSUMÉ

García Ortega, J. A. et al. *Abscés hypophysaire. Rapport du cas d'une patiente diagnostiquée et opérée avec des bons résultats et revue de la littérature.* Rev Cub Med 23: 1, 1984.

Il est rapporté le cas d'une patiente porteuse d'un abcès hypophysaire, qui a été diagnostiqué pendant la période pré-opératoire et qui a été soumis à un drainage par voie trans-sphénoïdale qui a donné des bons résultats. Dans la littérature médicale on a rencontré 57 cas rapportés, et en plus de celui-ci, il n'y a qu'un autre cas qui a été diagnostiqué avant l'opération ou la nécropsie. L'association de manifestations d'hypofonction hypophysaire à l'image radiographique d'une tumeur sellaire et à méningo-encéphalite répétée, est très suggestive d'abcès hypophysaire. Le traitement électif est le drainage trans-sphénoïdal.

BIBLIOGRAFIA

1. *Lindholm, J. et al.*: Intrasellar or pituitary abscess. J Neurosurg 38: 616-619, 1973.
2. *Domingue, J. N.; Ch. B. Wilson*: Pituitary abscesses. Report of seven cases and review of the Literature. J Neurosurg 46: 601-608, 1977.
3. *Asenjo A.*: Absceso de neumococos, operado en adenoma de transición de la hipófisis. Arch Soc Ciruj 2: 312-314, 1950.
4. *Askenasy, J. M. et al.*: Intrasellar abscess simulating pituitary adenoma. Neurochirurgica 14 : 34-37, 1971.
5. *Barrada, Y. et al.*: Intrasellar abscess simulating chromophobe adenoma. J R Egypt Med Assoc 35: 106-112, 1952.
6. *Bianchi, N. O. et al.*: Absceso de hipófisis. Pren Med Argent 48: 876-881, 1971.
7. *Goldhammer, Y. et al.*: Mycotic Intrasellar abscess Am J Ophthalmol 78: 478-484, 1974.
8. *Obenchain, T. G.; D. P. Becker*: Abscess Formation In Rathke's cleft cyst. Case report. J Neurosurg 36: 359-362, 1972.

9. *Obrador, S.; M. G. Blázquez*: Pituitary abacsss in a craniopharyngioma, Caso Report. J Neurosurg 36: 785-789, 1972.
10. *Paillas, J. E.; J. Aymard*: Les Abcés de l'hypophyse. Press Med 64: 1081-1083, 1956.
11. *Rongetti, J. R.; J. T. Daniels*: Treatment of empyema of the sella turcica of sphenoid origin. Arch Otolaryngol 52: 166-171, 1950.
12. *Svien, H. J.; J. G. Love*: Abscess wltihin the sella turcica simulating pituitary tumor: Surgical cure. Mayo Clin Proc 17: 497-501, 1942.
13. *Boggs, T. I?.; M. C. Winternitz*: Acute suppurative hypophysitis as a complication of purulent sphenoidal sinusitis. John Hopkins Med J 18: 56-61, 1919.
14. *Bouche, J. et al.*: Complications intracrâniennes de sinusites sphénoïdales. Syndrome caverneux. Abcés de l'hypophyse. Abord chirurgical par voie rhinoseptale. Presse Med 72: 1875-1880, 1964.
15. *Emile, J. et al.*: Méningite aigué aseptique á liquide clair, avec rechutes, associée á un abcés de la loge hypophysaire. A propos d'un cas. Rev Neurol 121: 89-195, 1969.
16. *Grant, A. L. Jr.*: Acute abscess in body of sphenoid ruptured into the pituitary fossa. Autopsy report. Laryngoscope 41: 842-844, 1931.
17. *Medoc, J. et al.*: Absceso de hipófisis y meningitis purulenta. Acta Neurol Latinoamer 12: 71-75, 1966.
18. *Riser, M. et al.*: Les abcés de l'hypophyse. Rev Otoneuro-Ophthalmol 28: 494-496, 1956.
19. *Whalley, N.*: Abscess formation in a pituitary adenoma. J Neurol Neurosurg Psy- chiatry 15 : 66-67, 1952.
20. *Simmonds, M.*: Zur pathologie der hypophysis. Verh Deutsch Ges Pathol 17: 208- 212, 1914.
21. *Simmonds, J. P.*: Studies on the pathology of the hypophysis. V. Abscess of the hypophysis. Endocrinology 9: 117-121, 1925.
22. *Simmonds, M.*: Veber embolische Processe in der Hypophysis. Arch Pathol Anat 217: 226-239, 1914.
23. *De Villiers Hamman, H.*: Abscess formation in the pituitary fossa associated with a pituitary adenoma. J Neurosurg 13: 208-210, 1956.
24. *Montrieul, B. et al.*: Considérations sur les abcés de l'hypophyse. Neurochirurgie 11: 366-371, 1965.
25. *Helneman, H. S.; A. L. Braude*: Anaerobio infection of the brain. Observations on eighteen consecutive cases of brain abscess. Am J Med 35: 682-697, 1963.
26. *Franceschetti. et al.*: Werner: Syndrome Chiasmatiche du á abcés intrasellaire chronique. Rev Otoneuroophthalmol 29: 177-182, 1957.

Recibido: 15 de julio de 1982. Aprobado: 20 de julio de 1982.

Dr. *Juan A. García Ortega* Instituto de Neurología y Neurocirugía Calle 29 No. 139, esq. a D, Vedado. Ciudad de La Habana.