

19. *Amatayakul, K. et al.*: Effects of medroxyprogesterone acetate on serum lipids protein, glucose tolerance and liver function in Thai women. *Contraception* 21: 283, 1980.

Recibido: 5 de febrero de 1980.
Aprobado: 5 de febrero de 1982.

Dr. *Manuel Ucea Pulg* Instituto Nacional de
Endocrinología y Metabolismo, hospital
"Comandante Manuel Fajardo", Zapata y C.
Vedado.
Ciudad de La Habana.

H O S P I T A L NACIONAL "ENRIQUE CABRERA"

Linfadenopatía angioinmunoblástica. Estudio de dos pacientes

Por los Dres.:

**ISIDORO CIOCKLER BAROUH, JORGE SAINZ BALLESTEROS, ALMA TORRES SILVA,
ESTER MIRANDA ESPINOSA, ELMA RODRÍGUEZ ALVAREZ, OSCAR ALONSO CHIL**

Ciockler Barouh, I. y otros. *Linfadenopatía angioinmunoblástica: Estudio de dos pacientes*. *Rev Cub Med* 22: 4, 1983.

Se estudian dos pacientes que presentan linfadenitis angioinmunoblástica (LAI), trastorno linfoproliferativo recientemente descrito y que con frecuencia se asocia con disproteinemia inespecífica. Se revisan brevemente los aspectos de diagnóstico: clínicos, fisiopatológicos y evolutivos de dicha afección, señalándose la edad precoz de presentación, en nuestros dos pacientes, así como la posible relación con la terapéutica anticonvulsivante en uno de ellos y la evolución benigna de ambos casos.

INTRODUCCION

*Lukes y Tindle*¹ describieron recientemente con el nombre de linfadenopatía angioinmunoblástica (LAI) una nueva enfermedad linfoproliferativa

Especialista de I grado en medicina Interna. Jefe de sala del hospital nacional "Enrique Cabrera".

Especialista de I grado en anatomía patológica. Hospital nacional "Enrique Cabrera".

Especialista de I grado en medicina interna. Hospital nacional "Enrique Cabrera".

Residente de tercer año en medicina interna. Hospital nacional "Enrique Cabrera".

Profesor titular de Medicina Interna y jefe de servicio de medicina interna del hospital nacional "Enrique Cabrera".

que remeda muy cercanamente a la enfermedad de Hodgkin, pero que aparentemente no guarda relación con ésta. El diagnóstico descansa fundamentalmente en los hallazgos anatomopatológicos de los ganglios afectados. La enfermedad predomina en la edad media de la vida y en los ancianos, y los caracteres clínicos más comunes son linfadenopatía, hepa- tomegalia con o sin esplenomegalia, fiebre, pérdida de peso, prurito, sudoración, rash cutáneo, gammapatía policlonal y en ocasiones, anemia hemolítica Coombs-positiva. *Frizzera et al.*² describieron 15 pacientes con caracteres clínicos e histopatológicos muy similares y la denominaron "linfadenopatía angioinmunoblástica con disproteinemia".

Posteriormente, han aparecido numerosas publicaciones de pacientes con LAI. Una gran parte de la literatura médica^{3,12} demuestra alteraciones en la inmunidad celular y humoral, crioglobulinemia,¹⁰ depósito amiloide⁴ y transformación maligna.^{9,13} La linfadenopatía angioinmunoblástica carece aún de una terapéutica definida; los citostáticos y esteroides corticosuprarrenales han sido utilizados sin resultados completamente establecidos.

El objeto del presente trabajo no es otro que dar a conocer el estudio de dos pacientes con LAI, cuyas características más significativas fueron la edad de presentación, la evolución benigna, la posible relación con la terapéutica anticonvulsivante en uno de ellos y la respuesta favorable al uso de esteroides corticosuprarrenales.

Casuística

Paciente No. 1 S.V.M., de 22 años de edad, del sexo masculino, de la raza blanca e HC 450-988. Fue ingresado el día 10-6-80 debido a un cuadro de fiebre prolongada, con ascensos hasta de 38 y 39°C en un período de cinco meses de evolución. Fue estudiado en el Hospital de Ciego de Avila mediante microbiológicos que incluyeron pesquiasaje de exámenes de brucelosis, histoplasmosis, toxoplasmosis y leptospirosis; también se realizaron estudios radiográficos simples y contrastados, que incluyeron la linfografía y resultaron negativos; además se practicó biopsia hepática que resultó negativa y finalmente laparotomía exploradora la cual fue igualmente infructuosa en la búsqueda causal.

El examen físico indicó un cuadro febril con ascensos, estado general conservado, y luego de un minucioso examen se detectó adenopatía axilar derecha elástica, movable de unos 2 cm.

Se realizaron los siguientes exámenes complementarios: entro 9 mm en la primera hora, urea 17, hemograma normal, orina normal, serología no reactiva, hemocultivos, coprocultivos y urocultivos negativos, fosfatasa ácida 0,7 UB, Bence y Jones negativo, fosfa- tasa alcalina 51 UI esputo BAAR negativo, prueba de Coombs negativa, complemento sérico normal y electroforesis de proteínas normal.

Se realizó exéresis y estudio del ganglio axilar derecho, lo cual indicó una adenitis angioinmunoblástica. Se prescribió un tratamiento con prednisona en dosis de **60 mg x día** durante 30 días y luego en dosis decrecientes hasta la suspensión del medicamento. Luego de iniciado el tratamiento, desapareció el cuadro febril y después de casi un año de seguimiento por consulta, se ha mantenido asintomático.

Paciente No. 2. J.S.G., de 17 años de edad, de la raza blanca y del sexo masculino; presenta epilepsia y retraso mental ligero, con tratamiento a base de neoepilep y otros medicamentos. Ingresó por presentar poliadenopatías, fibre y molestias cefaríngeas. En los últimos días, se añadieron al cuadro, dolores poliarticulares e inflamación de algunas de ellas como tobillos, dedos y muñecas. Recibió tratamientos con penicilina.

El examen físico indicó hipertermia, leves manifestaciones flogísticas en carpo, muñecas de ambas manos y en tobillos, numerosas adenopatías cervicales, supraclaviculares, axilares e inguinales, que oscilan entre 0,5 y 3 cm de diámetro, algo dolorosas algunas de ellas y con tendencia a formar paquetes; área esplénica mate sin palpase el bazo; el resto del examen no mostró nada de interés.

Se practicaron los siguientes exámenes complementarios: hemograma, Hb 12,2, Ht. 38. leuco 5 600, seg. 62, eosinófilos 0,3, monocitos 0,1, linfo 34, entro 49, glicemia 63, urea 27, serología no reactiva, ácido úrico 5,9 mg, orina normal, anticuerpos antinucleares positivo, exudado faríngeo: flora normal. También se analizaron prueba de Coombs negativa, Paul Bunnell negativa, complemento sérico normal, electroforesis de proteínas normal, electrocardiograma y tórax normales y biopsia ganglionar axilar y cervical: adenitis angioinmunoblástica.

Evolucionó con manifestaciones poliarticulares que regresaban y reaparecían, persistencia del cuadro adénico y fiebre. Se suspendió el neopilep y fue sustituido por ospolot, con lo cual regresó ligeramente el cuadro adénico y desapareció la fiebre. Se inició posteriormente, en consulta, un tratamiento con prednisona en dosis de 40 mg por día por un período de un mes, con lo cual se logró la regresión total de las adenopatías y de las manifestaciones articulares.

DISCUSION

El diagnóstico de LAI, tal como referíamos en la introducción, se apoya en los hallazgos morfológicos de los ganglios afectados, los cuales mostrarán la siguiente tríada diagnóstica:

1. Infiltración difusa por proliferación de inmunoblastos, células blásticas plasmocitoides, células plasmáticas y ocasionalmente histiocitos y eosinófilos.
2. Proliferación vascular.
3. Depósito de una sustancia intersticial amorfa no identificada aún. Aunque las lesiones se localizan fundamentalmente en los ganglios linfáticos¹¹⁴ y en el bazo, se han observado también en la piel,¹³ el pulmón^{2,4,1817} la médula ósea⁶ y en otras localizaciones, pero con caracteres menos definidos.

En nuestros pacientes, el diagnóstico se realizó por biopsia ganglionar y en ambos, los caracteres morfológicos se ajustaron a los patrones antes establecidos (figuras 1 y 2).

En el paciente No. 2, la gran proliferación inmunoblástica con distorsión de la estructura del ganglio hubo de inquietar inicialmente al patólogo por la posibilidad de enfermedad de Hodgkin, la cual fue debidamente excluida.

La mayoría de los autores coinciden en que LAI es más frecuente en la edad media de la vida y en ancianos;^{1,14} sin embargo, nuestros dos pacientes se encontraban en la segunda y tercera década de la vida, lo que evidencia que puede afectar a personas jóvenes.

En el primer paciente, la fiebre prolongada fue el síntoma más prominente y la presencia de adenopatía axilar derecha, el único hallazgo al examen físico.

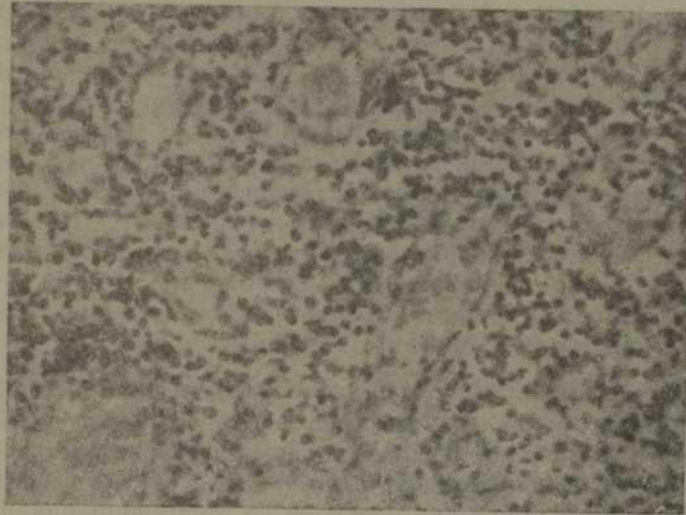


Figura 1

Marcada proliferación vascular. Vasos pequeños y muy congestivos. Oc 10, obj. 40 y col. H-E.



Figura 2

Distorsión de la estructura ganglionar. Infiltrado polimorfo del parénquima ganglionar. Oc. 10, obj. 40 y col. H-E.

En el segundo paciente, la poliadenopatía generalizada, el área esplénica mate, la fiebre y las manifestaciones articulares fueron los síntomas y signos más importantes. Se llegó a valorar la enfermedad de Hodgkin como diagnóstico de importancia, debido a la magnitud del cuadro adénico. Un hecho curioso en este paciente resultó las manifestaciones articulares con inflamación en las articulaciones pequeñas del carpo, muñecas, tobillos y rodillas, las cuales aparecían y desaparecían durante la evolución, sin dejar ningún tipo de secuela. En nuestra revisión, se evidencia que existe una gran variabilidad en las manifestaciones clínicas, aunque en todos los casos revisados la presencia de linfadenopatía constituye el signo físico más constante e importante,^{1,3,5,8,11J4} al menos de suficiente importancia como para sugerir la exéresis ganglionar diagnóstica. La fiebre, la esplenomegalia, la hepatomegalia, la erupción maculo-papular, los síntomas articulares, la anemia y los síntomas respiratorios por infiltrados pulmonares, han sido señalados.^{1,2,14,16,17}

Desde el punto de vista humoral, nuestros pacientes tenían electrofore- sis normales de proteínas, eritrosedimentación, sólo ligeramente elevada en el segundo paciente, prueba de Coombs y complemento sérico normales. En el segundo paciente existía la presencia de anticuerpos nucleares. Entre las alteraciones humorales descritas, la hipergammaglobulinemia ha sido la más frecuente,^{1,14,18} hallándose, además, anemia Coombs positiva,^{1,2,14} hipocomplementemia¹⁹ y crioglobulinemia.

La causa de LAI es desconocida, aunque parece indicar que existe algún trastorno inmunológico subyacente. En el primer paciente no existía evidencia alguna de trastorno inmunológico. El segundo paciente era epiléptico y tenía terapéutica anticonvulsivamente con hidantoínas y carbamazepina, y se sospechó que el cuadro pudiera corresponder a un trastorno de hipersensibilidad a la difenilhidantoína; se observó regresión espontánea luego de la suspensión de dicho fármaco y uso de esferoides córticosuprarrenales. Existe un significativo número de pacientes con relación temporal entre LAI y diversos fármacos,^{1,14} lo cual ha sido interpretado como una reacción hiperinmune anormal a estos compuestos. Nuestro paciente es buen exponente de lo antes señalado. La publicación de LAI asociado con vasculitis a hipocomplementemia¹⁹ y crioglobulinemia,¹⁰ sugiere la posibilidad de enfermedad por inmunocomplejos como probable mecanismo en algunos casos.

Se ha señalado la presencia en algunos pacientes de trastornos en la inmunidad celular y humoral;^{1-?4} para explicar esto, se ha postulado que los inmunoblastos observados en los ganglios afectados pueden representar linfocitos B transformados¹⁹ que se asocian con un déficit de las funciones reguladoras del Linfocito T.¹⁴ Esto explicaría Ig similitud y la asociación ocasional con la enfermedad autoinmune,^{7,14,20} la elevada susceptibilidad a las infecciones en muchos casos y las pruebas cutáneas de inmunidad celular y humoral.

La historia natural de la enfermedad es poco conocida. Un grupo importante de pacientes muere por infección sobreañadida;^{14,18} otro grupo tiene evolución favorable con regresión espontánea o después de un tratamiento con citostáticos y esteroides, o ambos.^{2,14}

Una proporción menor evoluciona hacia formas malignas como sarcoma inmunoblástico,¹ leucemia inmunoblástica,¹⁹ maligno y linfoma inmunoblástico.²¹ En nuestros pacientes, la evolución fue favorable, más bien benigna con regresión clínica luego del uso de corticoesteroides.

El desconocimiento de la patogenia exacta dificulta la existencia de una terapéutica definida. El uso de citostáticos no es aconsejable, salvo en los casos que tengan evolución maligna manifiesta,⁴ por lo cual la lógica sugiere la terapéutica conservadora con corticoides en dosis bajas y a la suspensión de fármacos o sustancias que puedan ser responsables de hipersensibilidad.

SUMMARY

Ciockler Barouh, I. et al. *Angioimmunoblastic lymphadenopathy: study of two patients*. Rev Cub Med 22: 4, 1983.

Two patients presenting angioimmunoblastic lymphadenitis (AIL), a newly described lymphoproliferative disorder often associated with nonspecific dysproteinemia, are studied. Clinical, physiopathologic and evolutive diagnostic aspects are briefly reviewed, pointing out early age of our two patients at disease occurrence, as well as possible relationship to anticonvulsing therapy in one of them and mild evolution in both cases.

RÉSUMÉ

Ciockler Barouh, I. et al. *Lymphadénopathie angioimmunoblastique: A propos de deux observations*. Rev Cub Med 22: 4, 1983.

Il est étudié deux patients atteints de lymphadénite angioimmunoblastique (LAI), trouble lymphoprolifératif récemment décrit et souvent associé à une dysprotéïnémie non spécifique. Une revue sommaire est faite des aspects concernant le diagnostic: cliniques, physiopathologiques et évolutifs de cette affection; il est signalé, en outre, l'âge précoce d'apparition chez ces deux patients, ainsi que son possible rapport avec une thérapeutique anticonvulsivante chez l'un des patients, et l'évolution bénigne de l'affection dans les deux cas.

BIBLIOGRAFIA

1. Lukes, Ft. J.; B. H. Tindle: Immunoblastic lymphadenopathy. A hyperimmune entity resembling Hodgkin's disease. N Engl J Med 292: 1, 1975.
2. Frizzera; et al.: Angioimmunoblastic lymphadenopathy with dysproteinemia. Lancet 1: 1070, 1974.
3. Abu-Zahra, H. T. et al.: Angioimmunoblastic lymphadenopathy with dysproteinemia. Lancet 1: 114, 1975.
4. González de Zárate y colaboradores: Linfadenopatía angioinmunoblástica. Estudio de dos pacientes. Rev Clin Esp 159: 57, 1980.
5. Horne, C. H.; Fl. A. Frazer: Angioimmunoblastic lymphadenopathy with dysproteinemia. Ann Intern Med 85: 752, 1976.
6. Matz; et al.: Angioimmunoblastic lymphadenopathy with dysproteinemia. Cancer 5: 2152, 1977.

7. *Neiman, fl. S. et al.*: Angioimmunoblastic lymphadenopathy. *Cancer* 41: 507, 1978.
8. *Nemanbhey, X. T. et al.*: Angioimmunoblastic lymphadenopathy with dysproteinemia. *Lancet* 2: 409, 1974.
9. *Palutke; et al.*: Immunologie and electron microscopic characteristics of a case of immunoblastic lymphadenopathy. *Am J Clin Pathol* 65: 929, 1976.
10. *Schultz, D. R.; A. A. Yunis*; Immunoblastic lymphadenopathy with mixed cryoglobulinemia. A detailed case study. *N Engl J Med* 292: 8, 1975.
11. *Tangum; et al.*: Angioimmunoblastic lymphadenopathy with dysproteinemia. *Lancet* 1. 1545, 1974.
12. *Twomey, J. J.*: Angioimmunoblastic lymphadenopathy with dysproteinemia. *Lancet* 1- 1345, 1974.
13. *Fisher, R. I. et al.*: Immunoblastic lymphadenopathy evolution into a malignant lymphoma with plasmocytoid evolution. *Am J Med* 61: 553, 1976.
14. *Frizzerà; et al.*: Angioimmunoblastic lymphadenopathy with dysproteinemia. *Am J Med* 59: 803, 1975.
15. *Meijer, C. J. L. et al.*: Skin biopsy in angioimmunoblastic lymphadenopathy. *Lancet* 1: 771, 1978.
16. *Iseman; et al.*: Interstitial pneumonia in angioimmunoblastic lymphadenopathy with dysproteinemia. *Lancet* 2: 291, 1974.
17. *Myers, T. J. et al.*: Angioimmunoblastic lymphadenopathy pleural-pulmonary disease. *Cancer* 40: 266, 1978.
18. *Frizzerà et al.*: Evolution of angioimmunoblastic lymphadenopathy. *N Engl J. Med* 297- 59, 1977.
19. *Valdés, A. J.; O. M. Blair*: Angioimmunoblastic lymphadenopathy with dysproteinemia. Immunohistologic and ultrastructural studies. *Am J Clin Pathol* 66: 551, 1976.
20. *Watanabe, H.*: Association of Immunoblastic lymphadenopathy and Hashimoto's disease. *Ann Internal Med* 87: 61, 1977.
21. *Nathawani, B. N.*: Rappaport H. and Morän E. M. Malignant lymphoma arising in angio- Immunoblastic lymphadenopathy. *Cancer* 41: 578, 1978.

Recibido: 21 de agosto de 1982.

Aprobado: 12 de septiembre de 1982.

Dr. *Isidoro Ciockler Barouh*
 Hospital nacional "Enrique Cabrera"
 Ciudad de La Habana.