

HOSPITAL PROVINCIAL DOCENTE "MANUEL ASCUNCE DOMENECH". CAMAGÜEY

## Sarcoidosis del tiroides. Presentación de un caso

Por los Dres.:

RAFAEL PILA PÉREZ, MANUEL LICEA PUIG, LUIS BASTIAN MANSO, JOSÉ RAMÍREZ LANA

Pila Pérez, R. y otros. *Sarcoidosis del tiroides: Presentación de un caso*. Rev Cub Med 22: 3, 1983.

Se estudia una paciente que presenta una sarcoidosis del tiroides, cuyo diagnóstico se confirmó histológicamente. Se describen las características clínicas. Se demostró compromiso de la función tiroidea (hipofunción) con el estudio complementario. No se pudo comprobar infiltración sarcoidótica a otro nivel, excepto en un ganglio de la cadena ganglionar anterior izquierda. Se señala que este informe constituye el primero en nuestro país.

### INTRODUCCION

La infiltración sarcoidótica del tiroides es rara.<sup>1,2</sup> El primer informe en la literatura se debe a *Spencer y Warren*,<sup>3</sup> quienes describieron esta localización en 1938 en un estudio necrótico de un caso de 51 años de edad del sexo femenino.

En los pacientes en que se ha demostrado sarcoidosis del tiroides, se han observado alteraciones funcionales variables.<sup>2,4</sup>

Lo infrecuente de la afectación tiroidea por sarcoidosis, nos motiva a presentar el resultado del estudio de un paciente tratado por nosotros. Esta observación constituye el primer informe en nuestro país.

### *Presentación del caso*

Paciente de 48 años de edad, del sexo femenino, de la raza blanca y con antecedentes de haber sido operada de un nódulo del tiroides hace 19 años; no se precisó el diagnóstico anatomopatológico de dicha intervención.

Desde hace tres meses comenzó a notar un aumento de volumen de la región anterior del cuello, que no se acompañaba de dolor, disnea, ni trastornos de la deglución. Negó síntomas de disfunción tiroidea. No refirió otros síntomas.

---

Especialista de I grado en medicina Interna. Hospital provincial docente "Manuel Ascunce Domenech". Camagüey.  
Especialista de I grado en endocrinología. Hospital provincial docente "Manuel Ascunce Domenech". Camagüey.  
Especialista de I grado en anatomía patológica. Hospital provincial Ginecoobstétrico. Camagüey.  
Especialista de I grado en cardiología. Hospital provincial docente "Manuel Ascunce Domenech". Camagüey.

### **Examen físico**

Presentó un aumento de volumen del hemitiroides izquierdo; a la palpación, se comprobó la presencia de dos nódulos de aproximadamente 4 ó 5 cm de diámetro, de consistencia dura, adherida a planos profundos y no a la piel, movable a la deglución y no doloroso. No mostró alteración de la piel que lo recubre, con bordes bien delimitados. A nivel de la cadena ganglionar anterior izquierda del cuello, se palpó una adenopatía de consistencia firme, no dolorosa, de unos 2 cm de diámetro.

Clínicamente no presentó signos de disfunción tiroidea. La TA fue de 170/110 mm Hg; la FC, de 80/min y la temperatura, de 36,4°C. No se detectaron otras alteraciones al examen físico.

### **Exámenes complementarios**

Presentó hematócrito 46 vol%; hemoglobina 14,1 g%; leucocitos 7 000/mm<sup>3</sup>; entro- sedimentación 20 mm; la glicemia, la urea, la serología, la orina y las heces fecales resultaron normales. Se comprobó hipergammaglobulinemia en la electroforesis de proteínas. La radiografía de tórax y el electrocardiograma fueron normales. El estudio de la Función tiroidea mostró captación de I<sup>131</sup> seriada, a las 2 horas 5%, a las 4 horas 6%, a las 6 horas 6% y a las 24 horas 10%. PBI 3,2 mg% y colesterol 260 mg%.

### **Tratamiento**

Se decidió tratamiento quirúrgico con el diagnóstico preoperatorio de carcinoma del tiroides, se practicó tiroidectomía izquierda y exéresis de la adenopatía de la cadena ganglionar anterior izquierda del cuello. Se indicó un tratamiento sustitutivo con tiroides desecado en dosis de 180 mg por día.

## **INFORME ANATOMOPATOLOGICO**

### **Descripción macroscópica**

Se observó en la superficie del lóbulo izquierdo del tiroides que mide 3,5 X 2 X 2 cm una formación quística. Al corte se comprobó un quiste de 0.5 cm de diámetro, el cual tenía en su interior un líquido de aspecto seroso. El resto del tejido tiroideo presentó una consistencia firme de un color carmelita claro.

### **Descripción microscópica**

En los cortes histológicos del tiroides y ganglio coloreados con hematoxilina y eosina, se apreciaron con un menor aumento en el tejido linfoideo interfolicular y en el del ganglio, los granulomas constituidos por linfocitos, células epiteliales y gigantes sin necrosis caseosa, los que llegaban a la grasa y fibras musculares estriadas pretiroideas. Con la coloración para fibras reticulares de Gomori, pudo apreciarse la disposición del retículo en los granulomas (figuras 1,2,3,4 y 5).

El caso se concluyó como un bocio coloide residual y sarcoidosis del tiroides.

### **Evolución**

Clínicamente, la paciente está eutiroidea y sólo se indicó un tratamiento sustitutivo con tiroides desecado en dosis de 180 mg por día y observación clínica.

No se ha demostrado hasta el momento del informe una afectación sarcoidótica de otros órganos.



Figura 1

*Ganglio linfático con reemplazo de gran parte del mismo por múltiples granulomas con células epitelioides sin necrosis caseosa (H y E  $\times$  10).*

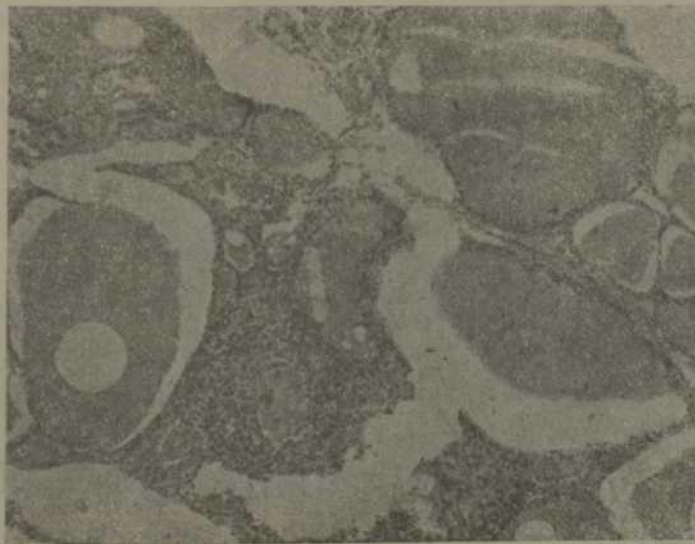


Figura 2

*Tejido tiroideo con un granuloma intersticial (H y E  $\times$  40).*

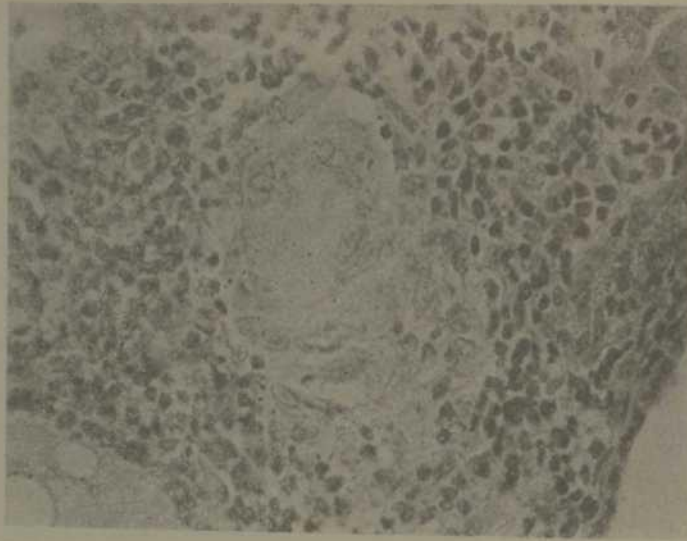


Figura 3

*Gran aumento del granuloma constituido por células epitelioides, linfocitos y gigante de Langhans sin necrosis caseosa (H y E  $\times$  40).*

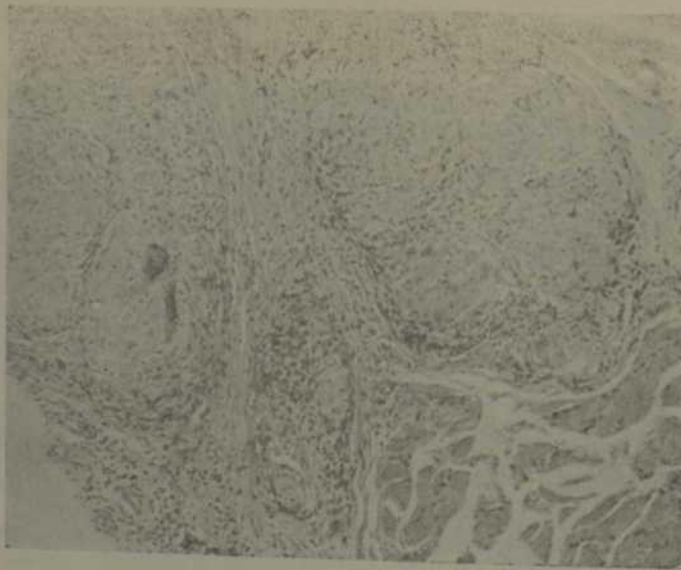


Figura 4

*Múltiples granulomas en el tejido adiposo intermuscular. En el ángulo superior izquierdo se aprecian fibras musculares estriadas (H y E  $\times$  10).*

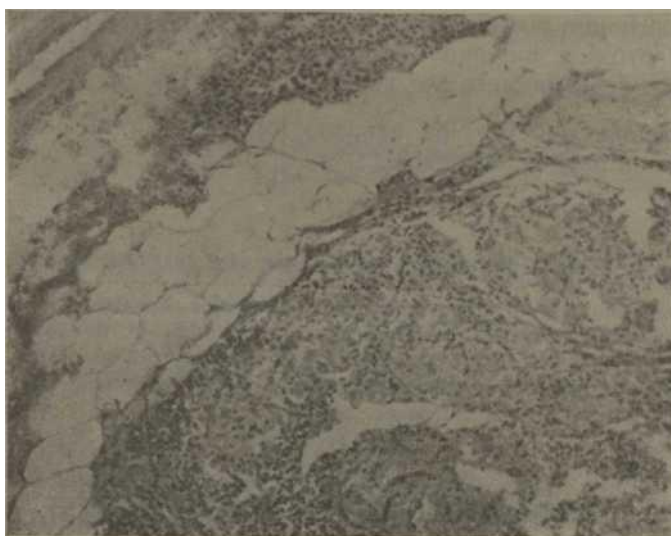

Figura 5  
Tejido conectivo de la cápsula de la glándula tiroides con varios granulomas (H y E X 10).

#### COMENTARIOS

Existen informes en la literatura de infiltración de varias glándulas endocrinas en el curso de la sarcoidosis, como son: páncreas, tiroides, paratiroides, suprarrenales e hipófisis, entre otras.<sup>4-7</sup>

Lo habitual es que estos casos tengan una afectación multisistémica.<sup>10</sup>

No es infrecuente que se sospeche el diagnóstico de sarcoidosis en casos asintomáticos al realizarle un examen radiográfico de tórax de rutina.<sup>4,11</sup> El paciente por nosotros presentado no se pudo demostrar clínicamente, ni por el estudio complementario, que presentara una sarcoidosis y fue el resultado del informe histológico el que confirmó el diagnóstico. La presencia de adenopatía cervical y las características del bocio, hicieron pensar en la posibilidad de un proceso maligno del tiroides.

La sarcoidosis del tiroides con manifestaciones de hipertiroidismo, ha sido informada en la literatura.<sup>2,9,10</sup> *Karlish y Mac Gregor* describen seis pacientes en su serie. En otros casos puede existir la presencia de bocio sin alteraciones en la función tiroidea.<sup>0,10,11</sup> Clínicamente, nuestro caso no presentaba síntomas ni signos evidentes de disfunción tiroidea, sin embargo, el estudio funcional del tiroides es compatible con una hipofunción de la glándula, lo que podría ser secundario a la infiltración sarcoidótica.

Lo más común en los pacientes afectados de sarcoidosis del tiroides es que se debe a una forma multisistémica, ello explica la asociación en algunos casos de enfermedad de Addison.<sup>2</sup> También ha sido descrita la tiroiditis de Hashimoto en pacientes con sarcoidosis del tiroides.<sup>70-11</sup>

Esta experiencia sugiere que algunos pacientes que presentan bocio o nódulos del tiroides, independientemente del grado de función de la glándula, la sarcoidosis pudiera ser su causa.

Consideramos que por los escasos informes en la literatura, pueda tratarse de una asociación casual.

#### SUMMARY

Pila Pérez, R. et al. Thyroid sarcoidosis: presentation of a case. Rev Cub Med 22: 3, 1983.

A patient presenting thyroid sarcoidosis whose diagnosis was histologically verified is studied. Clinical characteristics are described. Engagement of thyroid function (hypo- function) to complementary study was demonstrated. Non sarcoid infiltration at other level could be proved, excepting one ganglion of the left anterior ganglionic chain. It is pointed out that this report is the first one in our country.

#### RÉSUMÉ

Pila Pérez, R. et al. Sarcoidose de la thyroïde. A propos d'un cas. Rev Cub Med 22: 3, 1983.

A propos de l'étude d'une patiente porteuse d'une sarcoidose de la thyroïde, dont le diagnostic a été confirmé histologiquement, les auteurs décrivent les caractéristiques cliniques. Ils ont démontré l'atteinte de la fonction thyroïdienne (hypofonction) à partir de l'étude complémentaire. Ils n'ont pas pu constater l'infiltration sarcoïdotique à un autre niveau, sauf dans un ganglion de la chaîne ganglionnaire antérieure gauche. Ce rapport constitue le premier de ce type à notre pays.

#### BIBLIOGRAFIA

1. *Hemmings, I. L. (jr); D. C. Me Lean*: Thyroid involvement in systemic sarcoidosis. J Pediatr 78: 131, 1971.
2. *Karlish. A. J.; J. A. Mac Gregor*: Sarcoidosis, thyroiditis and Addison's disease. Lancet 1: 330, 1970.
3. *Spencer, J.; S. Warren*: Citado por Hemmings y Me Lean.<sup>1</sup>
4. *Pila Pérez, R.*: Sarcoidosis. Su diagnóstico clínico. Trabajo de grado. Hospital provincial docente "Manuel Ascunce Domenech". Camagüey, 1974.
5. *Lief, Ph, D. et al.* Sarcoidosis and primary hyperparathyroidism. An unusual association. Am J Med 47. 825, 1969.
6. *Den, C.E.L. Watson.* Hyperparathyroidism and sarcoidosis. Br Med J 1. 646, 1966.
7. *Winnacker, J. et al.* Endocrine aspects of sarcoidosis. N. Engl J Med 278. 427, 1968.
8. *Pila Perez, R. M. Licea Puig.* Características Clínicas de la sarcoidosis (en prensa).
9. *Leppard, B.* Sarcoidosis and hyperthyroidism. Proc R Soc Med 64. 396, 1971.
10. *Cummines, S.D. et al.* Boeck s sarcoid of the thyroid gland. Arch Pathol 51, 68, 1951.
11. *Burcle, R. M.* Sarcoid goitre. Proc Roy Soc Med 56. 611, 1983.

Recibido. 21 de agosto de 1981.

Aprobado. 4 de enero de 1982.

Dr. Rafael Pila Pérez  
Hospital provincial docente  
Manuel Ascunce Domenech. Camagüey