

HOSPITAL PROVINCIAL DOCENTE "MANUEL ASCUNCE DOMENECH". CAMAGÜEY

Leucosarcoma. Informe de 12 casos

Por:

Dr. RAFAEL PILA PEREZ,¹⁷ Dra. AIDA CRESPO GUERRA,¹⁸
Dr. JOSE L. AVELLO SANCHEZ,¹⁹ e Int. JULIO GARCIA SANCHEZ²⁰

Pila Pérez, R. y otros. *Leucosarcoma. Informe de 12 casos*. Rev Cub Med 21: 6. 1982.

Se hace una revisión de 12 pacientes (5 mujeres y 7 hombres), diagnosticados de linfoma en fase leucémica en el período comprendido de 1974-1979 en el hospital provincial docente "Manuel Ascunce Domenech" de Camagüey; sus edades estaban comprendidas entre 18-98 años con una media de 60. La fiebre fue la primera causa que motivó el ingreso de los enfermos, siendo la astenia y la anorexia los principales síntomas referidos por los mismos. Las adenopatías fue el signo físico más frecuentemente encontrado. En todos los pacientes el medulograma fue concluyente de leucemia aguda de estirpe linfoide. Las variedades históricas de linfomas encontrados en los enfermos fueron el linfoma linfocítico bien diferenciado y el linfoma linfocítico mal diferenciado, no encontramos ninguno de linfoma histiocítico ni enfermedad de Hodgkin. Todos los pacientes fueron tratados según lo establecido para las leucemias agudas linfoblásticas.

INTRODUCCION

El interés suscitado en los últimos años por los linfomas, junto a la posibilidad de mejoría clínica que existe para algunos de ellos, hace que cada día tenga mayor importancia la exacta determinación del grado de extensión de la enfermedad.

La afectación de la médula ósea ha demostrado que no existe una delimitación neta entre linfomas y leucemias, lo cual ha traído como consecuencia la necesidad de profundizar más en las características clínicas de los mismos.

17 Especialista de I grado en medicina interna. Hospital provincial docente "Manuel Domenech", Camagüey.

18 Especialista de I grado en laboratorio clínico. Jefe del servicio de laboratorio clínico del hospital provincial docente "Manuel A. Domenech", Camagüey.

19 Especialista de I grado en hematología. Hospital provincial docente "Manuel A. Domenech", Camagüey.

20 Alumno de 6to. año de medicina (interno rotatorio). Instituto Superior de Ciencias Médicas de Camagüey.

CUADRO I

EDAD-SEXO-COLOR DE LA PIEL

Edad	No. de casos	%
Menor de 20	1	8,33
20 - 30	2	16,66
31 - 50	1	8,33
51 - 60	3	25,00
61 - 70	3	25,00
81 - 90	1	8,33
Más de 90	1	8,33
Total	12	100,00

Sexo	No. de casos	%
Masculino	7	58,33
Femenino	5	41,67
Total	12	100,00

Color de la piel	No. de casos	%
Blanca	9	75,00
Negra	3	25,00
Total	12	100,00

Fuente: historias clínicas. 1974-1979.

CUADRO II

MOTIVO DE INGRESO

Signo	No. de casos	%
Fiebre	4	33,33
Astenia	3	25,00
Anorexia	3	25,00
Adenopatías	2	16,66

Fuente: historias clínicas. 1974-1979.

El objetivo de este trabajo es poner de manifiesto la incidencia del linfoma en fase leucémica en nuestro medio, así como la variedad hística de ellos que más evoluciona hacia el leucosarcoma.

MATERIAL Y METODOS

Se tomaron 12 pacientes diagnosticados de linfoma, en el período comprendido de 1974 a 1979 en el hospital provincial docente "Manuel Ascunce Domenech, de Camagüey, y que posteriormente presentaron el cuadro clínico de una leucemia, siendo el medulograma concluyente de esta enfermedad.

De estos enfermos obtuvimos los siguientes parámetros: edad al momento del diagnóstico, sexo, color de la piel, motivo de ingreso, síntomas y signos, investigaciones complementarias realizadas, así como las complicaciones que presentaron durante su evolución.

Los datos obtenidos se presentan en cuadros y se revisa la bibliografía referente a la enfermedad objeto de análisis.

RESULTADOS

La edad de los pacientes estaba comprendida en un rango que oscilaba entre 18-98 años con una media de 60 (cuadro I); 5 enfermos eran del sexo femenino (41,67%) y 7 del masculino (58,33%) (cuadro I).

La distribución según color de la piel se comportó de la siguiente manera: el 75% (9 pacientes) eran de piel blanca y el resto de piel negra (25%) (cuadro I).

La fiebre fue la primera causa que motivó el ingreso (4 pacientes (33,33%)), siguiéndole en orden de frecuencia la astenia y la anorexia con el 25% cada una respectivamente; otras causas fueron la presencia de adenopatías, epistaxis y la palidez cutáneo-mucosa (cuadro II).

La astenia y la anorexia también fueron los síntomas más referidos por los enfermos (66,66 y 58,33%), además de la disnea, la cefalea y los escalofríos (cuadro III).

Los signos fundamentales fueron las adenopatías en el 100% de los pacientes, la palidez cutáneo-mucosa en 8 enfermos (66,66%), fiebre en 7 (58,33%) y hepatoesplenomegalia en 5 (41,67%) (cuadro III).

En el hemograma se encontró anemia en 9 enfermos (75%), leucocitosis en 10 (83,33), 6 presentaron células blásticas en la extensión de sangre periférica, y 8 pacientes (66,66%) tenían trombocitopenia grave, siendo normales las cifras de plaquetas en el resto. Se encontró la eritrosedimentación acelerada en 9 enfermos (75%) (cuadro IV).

El medulograma fue concluyente en los 12 pacientes de leucemia aguda de estirpe linfoide (figuras 1, 2 y 3).

En la biopsia de ganglio que se les había realizado a los pacientes en el momento del diagnóstico, se encontró que 7 tenían linfoma linfocítico

CUADRO III

SINTOMAS Y SIGNOS

Sintomas	No. de casos	%
Anorexia	8	66,66
Astenia	7	58,33
Fiebre	7	58,33
Tos	4	33,33
Cefalea	4	33,33
Dolor precordial	3	25,00
Vómitos	3	25,00
Constipación	3	25,00
Diarrea	2	16,66
Expectoración	2	16,66
Melena	1	8,33

Signos	No. de casos	%
Adenopatías	12	100,00
Palidez cutáneo-mucosa	8	66,66
Esplenomegalia	7	58,33
Hepatomegalia	5	41,67
Díscnea	4	33,33
Crepitantes bibasales	3	33,33
Edemas de miembros inferiores	4	33,33
Epistaxis	2	16,66
Tonos arrítmicos	2	16,66
Disuria	2	16,66
Poliaquiuria	1	8,33
Hematuria	1	8,33

Fuente: historias clínicas. 1974-1979.

bien diferenciado (figura 4) y 5 con linfoma linfocítico mal diferenciado; en ese momento el estudio de la médula ósea fue normal (cuadro V).

El examen radiológico del tórax mostró adenopatías mediastinales en 10 de los pacientes (83,33%).

Todos los enfermos fueron tratados según lo establecido para las leucemias agudas linfoblásticas.

Las principales complicaciones que hicieron nuestros pacientes fueron los trastornos de la coagulación en 5, así como el mismo número presentó cuadro de insuficiencia cardíaca, encontrándose los procesos respiratorios infecciosos en 4 enfermos para un 33,33% (cuadro VI).

CUADRO IV

EXAMENES DE LABORATORIO

E. de laboratorio	No. de casos	%
Hemograma		
Leucocitosis	10	83,33
Anemia	9	75,00
Blastos en sangre periférica	6	50,00
Reticulocitosis	3	25,00
Linfocitosis	3	25,00
Leucopenia	1	8,33
Eosinofilia	2	16,66
Trombopenia	8	66,66
Eritrosedimentación		
Mayor 40	9	75,00
Menor 40	3	25,00

Fuente: historias clínicas. 1974-1979.

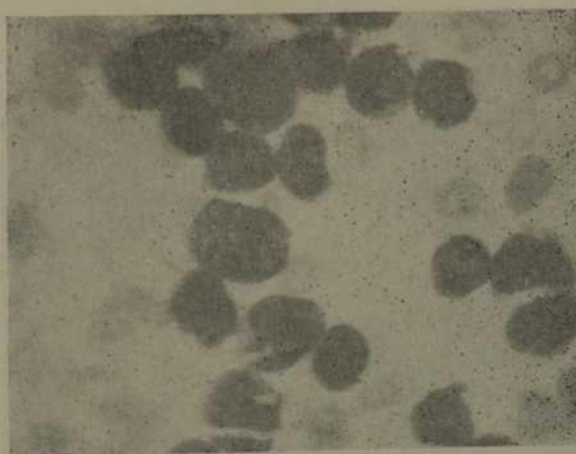


Figura 1
 Frotis de médula ósea, donde se observan células
 blásticas con características linfoides (coloración
 M.G.G. $\times 100$).



Figura 2
Infiltración de médula ósea por blastos linfoides (coloración M.G.G. \times 100).

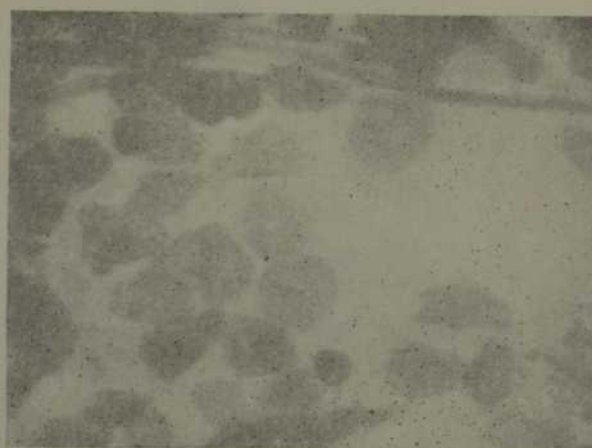


Figura 3
Células blásticas linfoides infiltrando médula ósea (coloración M.G.G. \times 100).



Figura 4
 Corte histico de ganglio de linfoma linfocitico bien
 diferenciado (Coloración H.E. \times 40).

CUADRO V
 BIOPSIA DE GANGLIO

	No. de casos	%
Linfoma linfocitico bien diferenciado	7	58,33
Linfoma linfocitico mal diferenciado	5	41,66

Fuente: historias clínicas. 1974-1979.

CUADRO VI
 COMPLICACIONES

Complicaciones	No. de casos	%
Insuficiencia cardíaca	5	41,67
Trastorno de la coagulación	5	41,67
Bronconeumonía	4	33,33
Deshidratación	3	25,00

Fuente: historias clínicas. 1974-1979.

DISCUSION

Como hemos referido, en ocasiones no existe una distinción entre leucemia y linfoma. *Gall*¹ y *Mallory*² trataron de predecir la presencia o ausencia de leucemia clínica sobre la base de la morfología ganglionar, pero observaron que de pacientes no leucémicos se obtenían ganglios con invasión aparente de los vasos sanguíneos y que muchos con invasión pericapsular y hasta grandes tumores invasores se acompañaban de leucocitosis y linfocitosis. De la casuística de los citados autores, de 618 pacientes, 50 presentaron leucemia franca en algún momento, 13 no eran leucémicos cuando se le observó por primera vez, pero se hicieron leucémicos más tarde, y los restantes mostraron diversas graduaciones y fluctuaciones. Nosotros encontramos 12 enfermos de 94 pacientes, que habían sido diagnosticados de linfoma, que presentaron durante su evolución cuadro clínico de leucemia aguda.

Rosemberg y *Diamond*³ demostraron una transición a la leucemia en el 7,6% de sus enfermos; sin embargo, en nuestra casuística el porcentaje que encontramos casi duplica esta cifra, ya que el 13,8% de nuestros pacientes evolucionaron a la leucemia aguda.

El linfoma histiocítico,^{3,4} así como la enfermedad de Hodgkin son los de menor tendencia a la evolución leucémica; en esta última se ha descrito asociada a la leucemia linfocítica crónica como cuadro terminal.

En los estudios de *Zeffren*,⁵ de 113 pacientes con linfoma, sólo seis se transformaron en leucemia.

Las manifestaciones clínicas son variadas, tal como ha ocurrido en nuestra casuística, y aunque existen ciertas diferencias entre ellas, las variaciones fundamentales dependen de la participación medular, linfática, respiratoria, digestiva y visceral.^{6,7}

Los exámenes de laboratorio se comportan de igual forma que en las leucosis agudas, orientando el hemograma hacia la realización de otros exámenes complementarios tales como el medulograma, el cual confirma el diagnóstico.

SUMMARY

Pila Pérez, R. et al. *Leukosarcoma. Report of 12 cases.* Rev Cub Med 21: 6, 1982.

A review is made of twelve cases of patients (5 females and 7 males) to whom lymphoma at leukemic phase was diagnosed during the time comprehended from 1974 to 1979 at the Manuel Ascunce Domenech^o Provincial Teaching Hospital, Camagüey. Their ages ranged between 18 and 98 years, mean age 60. First cause for patients hospitalization was fever, being astenia and anorexia main symptoms related by the patients. The most frequent physical sign was adenopathies. In all the patients medulogram was concluding for acute leukemia of lymphoid origin. Well differentiate lymphocytic lymphoma and P^oy differentiate lymphocytic lymphoma were the histological varieties of lymphoma found among patients, neither histiocytic lymphoma nor Hodgkin's disease was found. All the patients were treated according to that established for lymphoblastic acute leukemias.

RÉSUMÉ

Une revue est faite de 12 patients (5 femmes et 7 hommes) diagnostiqués comme porteurs de lymphome dans la phase leucémique, pendant la période comprise entre 1974 et 1979, à l'hôpital provincial d'enseignement "Manuel Ascunce Domenech", de Camaguey; les sujets étaient âgés entre 18 et 98 ans, avec une moyenne de 60 ans. La fièvre a été la première cause d'hospitalisation des malades, étant l'asténie et l'anorexie les principaux symptômes rapportés par les patients. Les signes physiques les plus fréquemment trouvés ont été les adénopathies. Chez tous les patients, le médullogramme a été une épreuve concluante pour le diagnostic de leucémie aiguë type lymphoïde. Les variétés tissulaires des lymphomes trouvés chez les malades ont été le lymphome lymphocytaire bien différencié et le lymphome lymphocytaire mal différencié; il n'a été observé aucun lymphome histiocytaire, ni aucun cas de maladie de Hodgkin. Tous les patients ont été traités suivant ce qui est établi pour les leucémies aiguës lymphoblastiques.

lu* O«peo, P. a xp. leixocapxoaa. Onacaae 12 oxy^aea s&-
••XeBMMOera. Rev Cub Med 21: 6, 1982

npoaaeaeoe* otfoxexoaaaae 12 naqearoa (5 naaaa a 7 kyxhbb) e
xaaraosea vx&saaaaaffa sa jaNfoay b leflaeaneexo! \$opae a
nepaox or 1974 ne 1979 rti, a apoaaaqaajuaoa ropoxe Kaaary-
•M, roenaraxe æa.Masysjüi Acasyae ioaeHS'i a aaxoxiaixca a »opaore
or 18 x» 98 m, co opexaaa aoapaetea - 60 j*t. riaaael aprcaet
asoTiyucaaa 6<oxmux a roonaranb dtua aeó- xaa Teanepatypa a
rxaaaee caanToalbeadiaxasaelox j bonuux - aoTeaaa a aaopeceaa.
Eaaáoae nac?o BCTpe^aaaaiea fasanec- aal npasaaa axoæesara*. /
soex naaaearo» aoxyaorpaxaa yaasaxa aa ooTpyi asEsswis
xaKÿoaxadro «stirp* . Tsaaeaaa pasaoaaxaeefM xax\$oH aaüueairax y
oo»bhx saxoxuaok uoxylaMfoaeTsofi xawfosoS xcposo
p^s^naaaeSoa a xBNÿeaaTBeft xaa- feaoB Busexj pA3xn&ns;«Soa,
e® oli'oô&apyaea aa oxaa exynat raOTasturcapsol XBKQOMB a
doxesaa Xoxsaaaa. Sea sxaaaaara ne— Mjmtuv x«%âs9 BQHÜZOM!X&i ajli
xBMÿedjBacirëoKol oerpel lej- eaaaa.

BIBLIOGRAFIA

1. *Wintrobe, M.*: Estados que afectan los ganglios linfáticos. 3ra ed. (en español) .Hematología Clínica. La Habana, Ediciones Revolucionarias, 1971. P. 831.
2. *Gall, E.; T. B. Mallory*: Malignant Lymphoma. Am J Pathol 18: 381, 1972.
3. *Rosemberg, S. A. et al.*: Lymphosarcoma, the effects of therapy and surgery in 1264 patients in review of 30 years experience. Ann Intern Med 53: 877, 1962. Medicine 40: 31, 1931.
4. *Wilson, B. O; E. J. Van Slyck*: Coexistent lymphosarcoma and chronic granulocytic leukemia. Cancer 19: 809, 1966.
5. *Zeffren, J. L.; J. E. Netmonn*: Reticulum cell sarcoma terminating in acute leukemia. Blood 15: 277, 1960.

R. C. M.
NOVIEMBRE-DICIEMBRE, 1982

739

INTRODUCCION

El sistema quimiorreceptor está representado por el cuerpo carotídeo, glomus yugular, corpúsculo aórtico y corpúsculo intravagal.

Estas estructuras reaccionan a variaciones en la concentración sanguínea de hidrógeno, oxígeno y CO₂ y parece que participan en la regulación de la respiración. Los tumores que se desarrollan de las células de este sistema se han encontrado en el cuello, oído medio, faringe, etc. Cuando ocurren fuera del cuerpo carotídeo son denominadas quemodectomas o paragangliomas no cromafines.¹⁻⁴ No han sido encontrados quimiorreceptores en el pulmón, pero estudios fisiológicos hacen suponer su existencia.⁴

Siete tumores pulmonares catalogados como quemodectomas se han informado en la literatura mundial revisada.^{4,9}

El objetivo de nuestro trabajo es la presentación de un paciente estudiado por nosotros como el primer caso diagnosticado de quemodectoma del pulmón, en nuestro país.

Observación personal

J. C. H., HC 48839, del antiguo Hospital Antituberculoso "Amalia Simoni", de 64 años de edad, del sexo masculino y de la raza blanca, concurre a este hospital por padecer de asma bronquial, por primera vez en el verano de 1974. En sus antecedentes patológicos

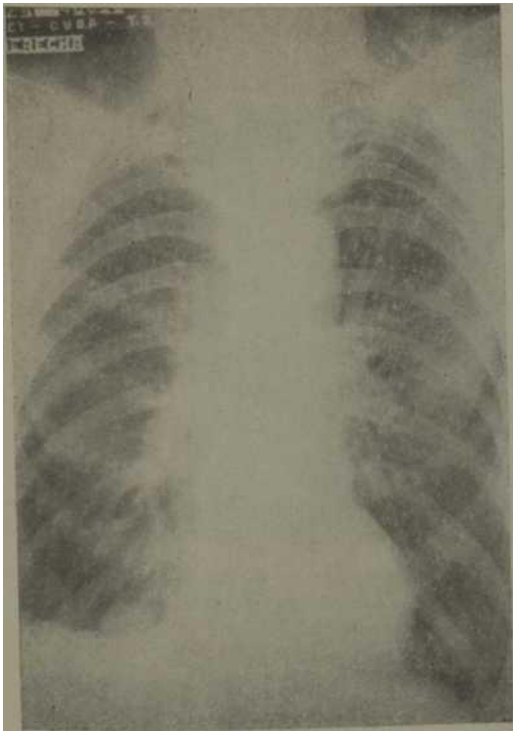


Figura 1
Radiografía de tórax donde se muestra una imagen de aspecto tumoral en la base del pulmón derecho, por encima del diafragma.

personales señala, además, padecer de hipertensión arterial. El examen físico sólo mostró de interés: tórax discretamente enfisematoso, con escasas sibilancias diseminadas por ambos campos pulmonares. Cifras tensionales de 180 Mx y 100 Mn con un pulso de 90 por minuto: no arritmia. El resto del examen físico no mostró datos de interés.

Las investigaciones realizadas.

Hemograma normal; glicemia y urea normales, orina normal; heces fecales negativos de parásito intestinal, serología no reactiva. Exámenes de esputos seriados bacteriológico y buscando BAAR negativos. Esputos citológicos negativos de células neoplásicas. Radiografía del tórax: Imagen de aspecto tumoral en la base del pulmón derecho por encima del diafragma que se comprueba en examen tomográfico (figuras 1 y 2). Se realiza toracotomía y se descubre un tumor redondeado, de consistencia sólida, de unos 3 cm de diámetro en la base del pulmón derecho, separado del tejido pulmonar por una cápsula de consistencia fibrosa.

El estudio histológico del tumor mostró estar constituido por células irregulares, poliédricas, rodeadas de estroma de reticulina, vascularizadas, a veces predominando el tejido fibroso. Microscópicamente su núcleo a forma elíptica u oval, excéntrico, de aspecto claro con fina cromatina. Citoplasma abundante con débil reacción eosinófila y algunas granulaciones no cromafínicas, ni argentófilas; reacción de Schiff negativa. Diagnóstico histológico: quemodectoma benigno (figuras 3, 4 y 5).

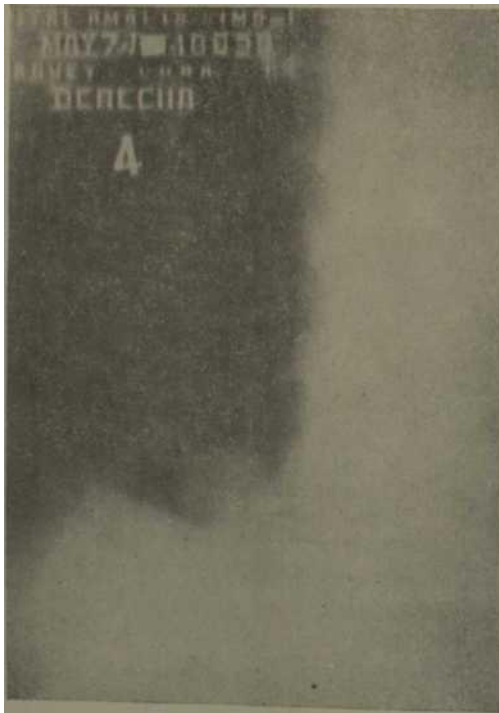


Figura 2
Corte tomográfico de la imagen tumoral.

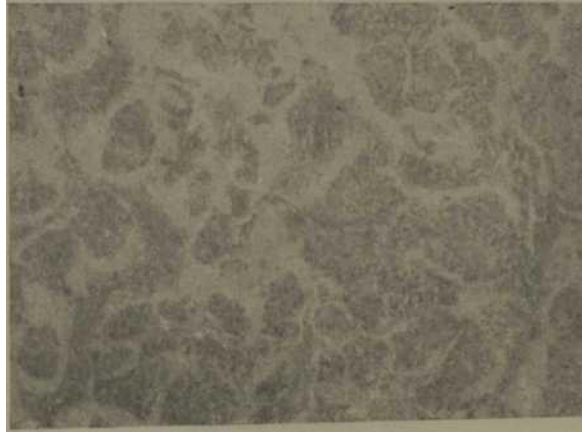

Figura 3
Quemodectoma del pulmón. Células tumorales irregulares poliédricas, con reticulina, vascularizadas (Mallory 8 X 10).



Figura 4
Quemodectoma del pulmón. Células con estroma conectivo, poliédricas (Mallory 8 x 10).

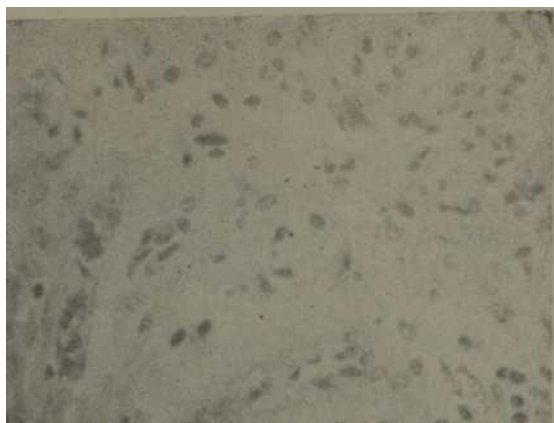

Figura 5
Quemodectoma del pulmón. Células con citoplasma eosinófilo y núcleos grandes ovales con fina cromatina (Mallory 8 X 10).

DISCUSION

Según *Lattes*,² para clasificar un tumor como quemodectoma, debe reunir los requisitos siguientes:

1. Estar asociado en su desarrollo con los vasos de los arcos branquiales embrionarios y nervios craneales.
2. Poseer una apariencia histológica similar entre ellos y una tendencia a un origen multicéntrico.
3. Tener una inervación aferente sensitiva, procedente de fibras probablemente parasimpáticas o procedente de los diferentes nervios craneales.
4. No tener presencia de sustancias cromafínicas.
5. No segregar catecolaminas.
6. Tratarse de quimiorreceptores capaces de detectar cambios de concentraciones de CH, O₂ y CO₂ en sangre.

El diagnóstico histológico de estos tumores, por no existir técnica de coloración específica, se hace difícil cuando son hallados fuera de su localización habitual en el cuerpo carotídeo. El tumor encontrado en nuestro caso cumplía los criterios histológicos para el diagnóstico de quemodectoma, coincidiendo con los informados por *Laustela*,⁴ *Heppleston*,⁵ *Chod-kowaka*,⁶ *Elders*⁷ y *Mostecky*. Habitualmente los quemodectomas del pulmón son encontrados casualmente, sin presentar síntomas. En nuestro caso los síntomas referidos por el paciente estaban relacionados con su enfermedad bronquial y el descubrimiento del tumor fue un hallazgo radiológico.

La frecuencia de estos tumores según la edad, parece ser más frecuente entre la tercera y cuarta décadas de la vida (cuadro), no existiendo predominio según el sexo. Nuestro caso es del sexo masculino y de 64 años de edad, igual al caso informado por *Elders et al.*⁷

Los quemodectomas en su localización pulmonar, se sitúan a cualquier nivel, tanto en el pulmón derecho como en el izquierdo. Nuestro paciente presentó el tumor en el pulmón derecho, basal, por encima del diafragma.

Mucho se ha discutido sobre la presencia de quimiorreceptores en el pulmón. Trabajos de fisiólogos, donde se provoca apnea, refleja inyectando sustancias en la circulación pulmonar,¹⁰ así como el descubrimiento de pequeños tumores en relación con los vasos pulmonares —que tanto desde el punto de vista citológico como estructural eran similares a los quemodectomas—^{11,12} son hechos que abogan en favor de que estos tumores son verdaderos quimiorreceptores, lo cual explicaría la presencia de quemodectomas en el pulmón.⁴

CUADRO			
	Edad	Sexo	Localización
<i>Heppleston</i> (1958)	53	M	Lóbulo inferior derecho
<i>Chodkowska</i> (1961)	38	F	Lóbulo inferior derecho
<i>Elders</i> (1961)	64	F	Lóbulo inferior derecho
<i>Mostecky</i> (1966)	46	M	Lóbulo medio
<i>Stanulla</i> (1968)	28	F	Lóbulo superior derecho
<i>Fawcett</i> (1967)	66	F	Lóbulo medio
<i>Laustela</i> (1969)	49	F	Lóbulo superior derecho
<i>Bestard y otros</i> (1974)	64	M	Base pulmón derecho

SUMMARY

Bestard González, A. et al. *Non chromaffin paraganglioma of the lung (chemodectoma). First case reported in Cuba.* Rev Cub Med 21: 6, 1982.

A case of chemodectoma of the lung is presented. Up to date, seven cases of pulmonary diagnosed as chemodectoma of the lung have been reported in the world literature. The case causing presentation deals with a male patient aged 64 years white, who came to the hospital on account to bronchial asthma, and to whom a likely tumoral lesion was detected at the base of the right lung by radiological examination of the thorax. Thoracotomy and dissection of the tumor was performed. Histological study of the tumor showed all characteristics of chemodectoma of the lung. Literature is reviewed and our results are compared to those from other authors.

RÉSUMÉ

Bestard González, A. et al. *Paragangliome non chromaffine du poumon (chemodectome). Premier cas rapporté à Cuba.* Rev Cub Med 21: 6, 1982.

Il est rapporté un cas de chémodectome du poumon. Jusqu'à présent on n'a rapporté dans la littérature mondiale que sept cas de tumeurs pulmonaires diagnostiquées comme

des chemodectomes du poumon. Il s'agit ici d'un patient du sexe masculin, âgé de 64 ans, de la race blanche, qui est venu consulter pour asthme bronchique. Dans l'étude radiologique du thorax, il est détecté une lésion à aspect tumoral dans la base du poumon droit. Le patient est soumis à une thoracotomie et à une dissection de la tumeur. L'étude tissulaire de la tumeur a montré toutes les caractéristiques du chemodectome du poumon. La littérature médicale est revue et les résultats sont comparés à ceux rapportés par d'autres auteurs.

PtSBN».

Emt»px roHcajrao, A, ■ xp. l» KpoNatuauu rucrxBOHa. xërxo- ro (xoMoxeKTiuO' He part oôaapyMHHK* *CyhmM*rrol atiéoxoBae- ■OOTB BB Kjí«. Kev Cub Med 21* 6, 19WL

OnBOHbaarc* exu oxydai e0kox«ktobb xërxaro. lo woro Bptxe- BB B BBPOBOI XBTBp&TJpa ÍUB 3Bp6rXCTpxpOBShB/ *CXyHM** OEJ- xoxeft xerxoro xxamosBpoasBHBx sas renouexrona jërsoro. B xbbbob **Hcxj^aa** xaëtcs BBfopBamui o nãoBsenre b B03pacçe 64 xet OTBOoaBeMycx k oexol pace, xoropHS oopatuxes b recmwaxi c npBShBXBXB dpoBxuaxiHo* BOMSi B b pcsjx&T&To pax^oxcnreecxero OOCX8X0BBBH rpjXBCi KX6TKB ÓSXO SawCSfcho BfITHO ¥BHâ OGJXOXB b npasoM xërxoM wore h amie ht a. 3r©My *ioMhnam* (taxa npoasBe- XSBB TBVaKCOTOMBX B X9 3HHCKOBMH OnjXOXB. TKftHtBQ« paCCXeXOBB- axe woi onyxox* yxasinaxo h& ic« opBSh&KB CBOICTxeHHe s*— ■axs et oh« xerxoro. Eux xacnoxisoBaeiu xpyrxe xBTepar?pHHe BOTOWKB X npoKSBexeHo opaxaeHxe aoxyHeBHx pasyxíwwoB.

BIBLIOGRAFIA

1. *Freid, B. M.*: Tumores de los pulmones y mediastino. 1ra. ed. Barcelona, Editorial Salvat, 1961. Pp. 306-309.
2. *Valls, O.; Z. Marinello; A. Paramio*: Tumores y lesiones pseudotumorales de partes blandas. Barcelona, Editorial Espaxs, 1975. Pp. 286-290.
3. *Robbins, Stanley, L.*: Patología estructural y funcional México. Editorial Interamericana, 1975. Pp. 1271-1272.
4. *Laustela, E. et al.*: Chemodectoma of the lung. Scand J Thorac Cardiovasc Surg 3: 59-62, 1969.
5. *Heppleston, A. G.*: A carotid-body-like tumor in the lung. J Pathol Bact 75: 461, 1958.
6. *Chodkowska, S.; L. Pawlicka*: Chemodectoma pulmonis. Nowotwory 11: 421, 1961.
7. *Elders, R. A. R. et al.*: Intrathoracic parasympathetic paragangliomata. Arch Chir Neerl 13: 171, 1961.
8. *Mostecky, H. et al.*: A non chromaffin paraganglioma of the lung. Thorax 21: 205, 1966.
9. *Fawcett, F. J.; E. M. Husband*: Chemodectoma of lung. J Clin Pathol 20: 260, 1967.
10. *Aviado Jr. D. M. et al.*: The reflex respiratory and circulatory actions of veratridine on pulmonary cardiac and receptors. J Pharmacol Exp Tker 97: 420, 1949.

NOVIEMBRE-DICIEMBRE, 1982

11. Korn, D. et al.: Multiple minute pulmonary tumors resembling chemodectomas Ar Pathol 37: 461, 1960.
12. Zak, F. G.; A. Chabes: Pulmonary Chemodectomatosis. JAMA 183: 185, 1963.

Recibido: 17 de abril de 1981.
Aprobado: 3 de abril de 1982.

Dr. Armando Bestard
Julio Sanguily No. 510
Reparto Vigía, Camagüey. /

I

HOSPITAL NACIONAL "ENRIQUE CABRERA"

Melanoma primario del pulmón

Por los Dres.:

RAUL RODRIGUEZ LASTRA, JORGE SAINZ BALLESTEROS²³,
SILVIA DE ARMAS ZALACAIN²⁴ y ALMA TORRES SILVA²⁵

Rodríguez Lastra, R. y otros. *Melanoma primario del pulmón*. Rev Cub Med 21: 6, 1982.

Se presenta un caso extraordinariamente raro de melanoma primario del pulmón, con metástasis al mismo pulmón y al otro. Se hace una revisión exhaustiva de todos los sitios y órganos de la economía que pudiesen ser asiento de un melanoma primitivo y no se encuentra tumor alguno. El caso fue estudiado desde el punto de vista clínico y radiológico, pero no se llegó al diagnóstico en vida del paciente. Se revisa la bibliografía, la cual es escasa y se llega a conclusiones.

INTRODUCCION

El melanoma primario del pulmón es una entidad extremadamente rara, infrecuente en la práctica diaria, tanto desde el punto de vista clínico como anatomopatológico, y cuyo diagnóstico exige como parámetro fundamental el descartar cualquier tumor primitivo en otra parte del organismo. De encontrarse un melanoma en la piel, o en otro lugar de posible origen, se descartaría inmediatamente el melanoma primario del pulmón y se consideraría como una metástasis.

²³ Especialista de grado en anatomía patológica, asistente del I.S.C.M.

²⁴ Especialista de I grado en anatomía patológica, instructora del I.S.C.M.
Especialista de I grado en anatomía patológica.