

## **Rinosporidiosis ocular\***

**Por los Dres.:**

RAÚL GÓMEZ DE ROSAS, GILDO J. PÉREZ

BLÁZQUÍZÍ

Gómez de Rosas, R.; G. Pérez Blázquez. *Rinosporidiosis ocular*. Rev. Cub. Med. 10: 5, 1971.

Se presenta un caso de rinosporidiosis a localización ocular en que el diagnóstico se hizo por biopsia, siendo tratado por exéresis tumoral. Insistir en la necesidad de practicar los exámenes complementarios habituales en los casos aún más sencillos, para que no se queden sin diagnóstico muchas patologías.

### CONCEPTO

La rinosporidiosis cuyo agente causal, el *Rinosporidium Seeberi* es una infección de las membranas mucosas de la nariz, laringe y ocasionalmente vagina pene y piel. Que se caracteriza por el desarrollo de pólipos friables» sésiles o pedúnculos.

La infección ha sido encontrada en la India, Ceilán, E.U.A., México, Argentina, Paraguay, Brasil, Suráfrica, Filipinas, Estados Mayalos, Persia, Italia e Inglaterra. En Cuba se han descrito casos esporádicos de esta afección.

### Etiología

El organismo causal de esta afección no ha sido cultivado, ni ha sido transmitido al hombre o animales por inoculación experimental.

La enfermedad ocurre espontáneamente en caballos, vacas y mulos. *Wright* sugirió que la infección era conducida por el agua o el polvo. *Mandliek* en la

India notó una alta incidencia de la infección (20%) en un grupo de trabajadores encargados de remover arena deZ lecho de un río estancado. La enfermedad se desarrolló solamente en aquéllos que se lanzaban o zambullían en el agua. También se ha sugerido que la infección es primitivamente una enfermedad de los peces y que el hombre y los animales son hospederos accidentales.

### Edad, sexo o raza

Ha sido vista desde los 6 hasta los 84 años, es mucho más frecuente en niños y adultos jóvenes.

Los hombres son más afectados que las mujeres. Todas las razas parecen ser susceptibles a la enfermedad. Los individuos que zambullen en aguas estancadas parecen tener predisposición a adquirir la enfermedad.

### SINTOMATOLOGIA

La sintomatología varía con el sitio de localización de la enfermedad y con el tamaño de las masas tumorales. La nariz es el sitio más frecuente de la infección.

El primer síntoma, habitualmente, es una sensación de prurito en la nariz y

es acompañado por el desarrollo de una descarga mucoides profusa. Las descargas purulentas son raras y el sangramiento también, a menos que la lesión se traumate por estornudos o rascados. Las lesiones comenzantes son sésiles sobre la mucosa, pero a medida que el tumor se va desarrollando ellas se convierten en pedunculadas por la constricción de la base. Por una inspección cuidadosa de la superficie en su totalidad se pueden ver múltiples, mínimas manchas blancas (esporangios).

La enfermedad estuvo limitada al ojo en 40 de los casos reportados por Karu- naratne 14% de las pequeñas lesiones que se desarrollan en la conjuntiva, no producen síntomas similares a las producidas por cuerpos extraños y pueden estar acompañados de fotofobia, lagrimeo e inyección de las conjuntivas.

#### HISTORIA CLINICA

Paciente: P. G. R. Edad: 56 años. Sexo: masculino. Prof.: campesino.

El 20 de agosto fue consultado en el Servicio de Oftalmología.

M. C.: Carnosidad en ojo derecho.

H. E. A.: Refiere el paciente que desde hace aproximadamente 8 ó 10 días comenzó a salirle una "carnosidad" en la porción superior de la conjuntiva del ojo derecho. Asimismo, nos refiere que diez días antes le cayó abono en dicho ojo.

A. P.P.: Sin importancia.

A. P. F.: Sin importancia.

Agudeza visual: O.D. 20/50 y O.I. 20/50. Anexos: O.D.

Se observa tumoración en la porción superior de la conjuntiva de bordes irregulares y algo globulados de color grisáceo, con gran inyección conjuntiva.

Pterigium interno: pequeño; Grado, 1.

Segmento anterior: Normal ambos ojos. Medios

transparentes: Normal ambos ojos. Mov. oculares:

Normales y sinérgicos.

Fondo de ojo: luce normal en ambos ojos. Se indica refracción dinámica A.V.: O.D. 20/50, O.I. 20/50.

Optometría: ADD: 250 esf., DP: 60/62, AV: 20/20 a.o.

Se hizo tratamiento sintomático con tabletas y colirio

de prednisona; se citó dentro de una semana.

27 de agosto de 1969: Se anuncia operación de tumoración con el diagnóstico probable de: epiteploma

Operación indicada: Extirpación y biopsia.

Operación: Día 2 de septiembre de 1969 (extirpación y biopsia).

Informe operatorio: Se decola la conjuntiva por debajo de la tumoración: se libera la conjuntiva a nivel del limbo; se identifica la zona de implantación de la tumoración.

#### EVOLUCION

3 de septiembre de 1969: Refiere el paciente sentirse mejor, no refiere dolor.

Examen físico: Operación bien: se realiza cura local. Se cita para el 11 de septiembre de 1969.

11 de septiembre de 1969: Operación bien. No molestias. Se indican lentes.

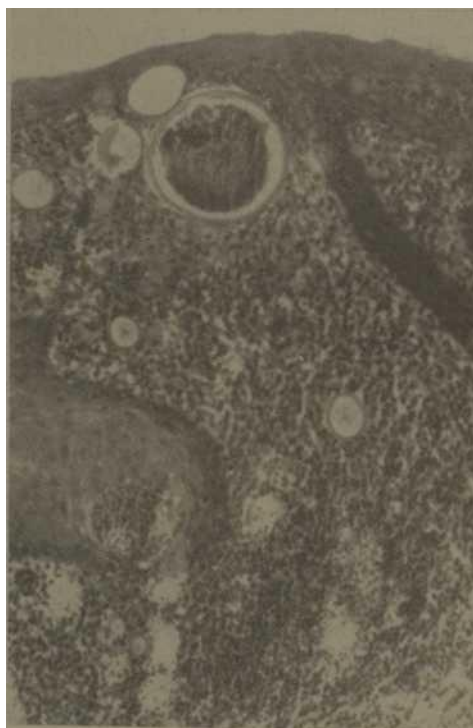

Fig. 1. - Obsérvese un esporangio y otros de menor tamaño infiltrado granulomatoso en dermis interior y medio.

*Exámenes complementarios*

*Biopsia:* Datos clínicos: fragmentos de tejidos de 0.7 cm de diámetro, color blanco grisáceo y consistencia firme, íntegro.

*Diagnóstico microscópico:* ¡Rinosporidiosis conjuntiva!

*Conclusión:* Rinosporidiosis conjuntiva.

*Otros exámenes*

*Micológico directo:* Del material de las masas polipoideas se pueden demostrar la presencia

de esporangios y esporos.

*El estudio patológico:* Con coloración de metaxilina y rocin se observa en la dermis superior media e inferior esporangios de paredes gruesas que contienen dentro abundantes esporos.

Los esporangios son de un tamaño de 300 micras, siendo el esporo de 4 a 6 micras, notándose pequeñas reacciones inflamatorias perifocales.

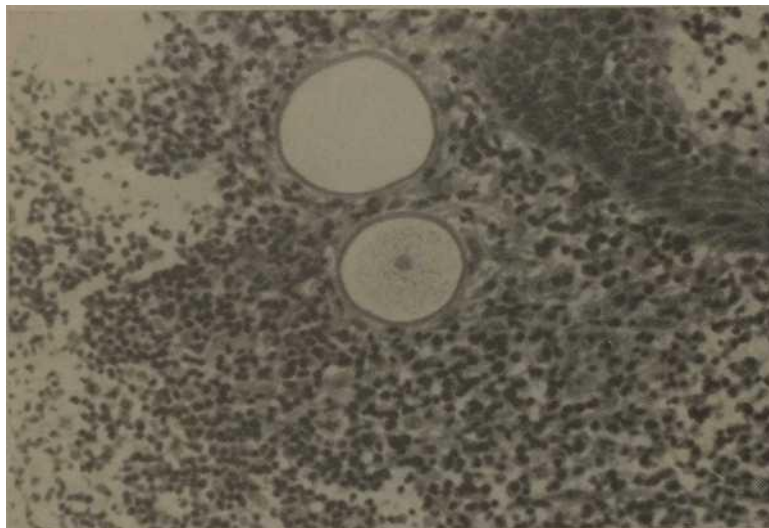
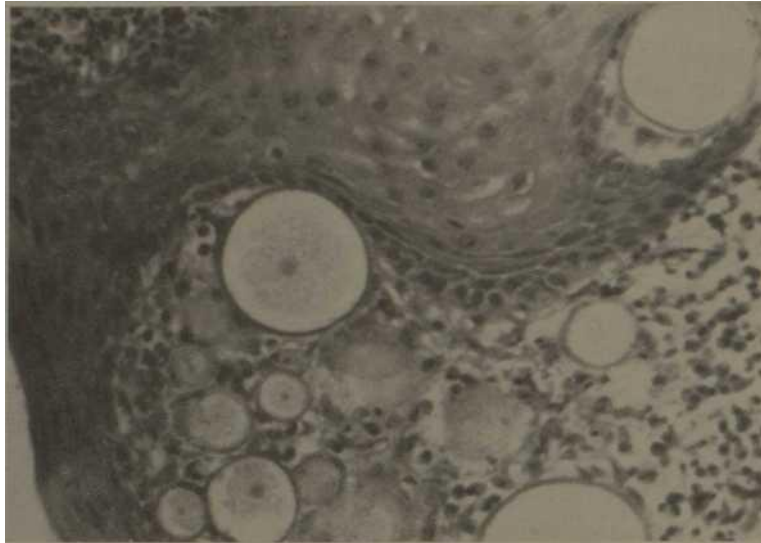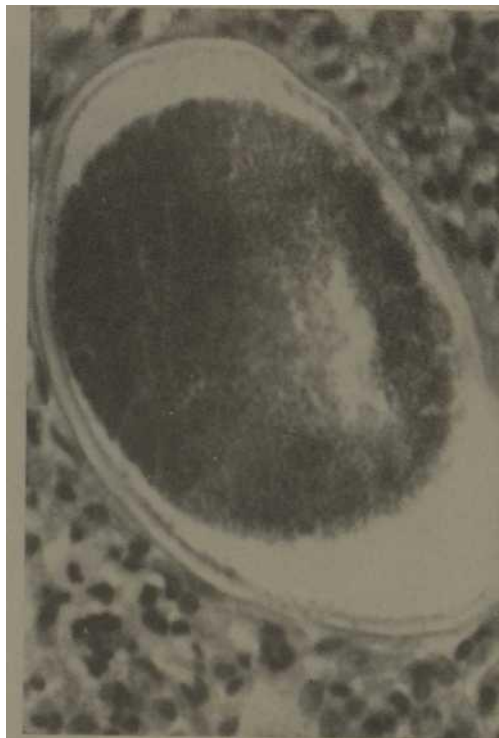


Fig. 2.—A mediano aumento, dos esporangios con gran cantidad de esporos en su interior, otro con material amorfo.



*Fig. 3.—A gran aumento, donde se ven varios esporangios,*



*Fig. 4.—A gran aumento donde se ve esporangio con gran cantidad de esporos en su interior.*

#### AGRADECIMIENTO:

Agradecemos la valiosa colaboración de los siguientes autores:

Dr. Guillermo Fernández Baquero:  
Prof. Dermatología. Esc. Medicina. Fac. Ciencias Médicas, UH. 1er. Tte. de las FAR, J. Serv. Dermatología. Hosp. Militar. Esc. Dr. "Carlos J. Finlay".  
Dr. Joeé Fernández Britto Rodríguez:  
Inst. Anatomía Patológica, J. Dpto. Anatomía Patológica. Hosp. Militar. Esc. "Dr. Carlos J. Finlay".  
Dr. Rafael Grillo Martínez:  
Especialista de Dermatología. Hosp Militar. Esc. Dr. "Carlos J. Finlay".  
Dr. Juan A. Cantillo Valdés:  
Especialista de Dermatología. Hosp. Militar. Esc. Dr. "Carlos J. Finlay".  
Dr. Asdrúval de la Vega Galardi:  
Residente Dermatología 2do. Año., Tte. Médico de la F.A.R. Hosp. Militar. Esc. Dr.: "Carlos J. Finlay".  
Dr. Humberto Pérez Acuña:  
Residente Dermatología 2do. Año. Tte. Médico de la F.A.R. Hosp. Militar. Esc. Dr.: "Carlos J. Finlay".  
Dr. José V. Braguela Rangel:  
Residente Dermatología 2do. Año. Tte. Médico de la F.A.R. Hosp. Militar. Esc. Dr.: "Carlos J. Finlay".  
Dr. Miguel Bolívar Ponisseaux:

Residente Dermatología 1er. Año, Tte. Médico de la F.A.R. Hosp. Militar. Esc. Dr.: "Carlos J. Finlay".  
Dr. Emelino Consuegra Pino:  
Residente Dermatología. 1er. Año, Tte. Médico de la F.A.R. Hosp. Militar. Esc. Dr.: "Carlos J. Finlay".  
Dr. Humberto Martínez González:  
Residente Dermatología. 1er. Año. Tte. Médico de la F.A.R. Hosp. Militar. Esc. Dr. "Carlos J. Finlay".  
Dr. José R. Delgado Camacho:  
Jefe Dpto. Genética. Hosp. Militar. Esc. Dr.: "Carlos J. Finlay".  
Dr. Pablo Inguanzo Fuentes:  
Especialista Maxilofacial y del Dpto. de Dermatología. Tte. Médico de la F.A.R. Hosp. Militar. Esc. Dr. "Carlos J. Finlay".  
Dr. Armando Torrás de la Luz:  
Especialista de Pediatría y J. Dpto. Inmunología. Serv. Dermatología. Tte. Médico de las F.A.R. Hosp. Militar. Esc. Dr. "Carlos J. Finlay".  
Dra. Sonia Goitesolo Larrondo:  
Internos Verticales de Dermatología. Hosp. Militar. Esc. Dr. "Carlos J. Finlay".  
Dr. Severo Hernández Medina:  
Interno.- Verticales de Dermatología. Hosp. Militar. Esc. Dr. "Carlos J. Finlay".

#### SUMMARY

Gómez de Rosas, R.; G. Pérez y Blázquez. *Rhinosporidiosis ocular*. Rev. Cub. Med. 10: 5, 1971.

A case rhinosporidiosis of ocular localization, in which the diagnosis was made by biopsy, is presented, being treated by tumorous exeresis. It is to be insisted in the necessity to perform routinary complementary examinations even in the most simple cases, so that no pathologies be left without a diagnosis.

#### RESUME

Gómez de Rosas, R.; G. Pérez Blázquez. *Rhinosporidiose oculaire*. Rev. Cub. Med. 10: 5, 1971.

On présente un cas de rhinosporidiose á localisation oculaire dans lequel le diagnostic a été fait par biopsie, étant traité par exérèse tumorale. On doit insister sur la nécessité de pratiquer des examens complémentaires de routine dans les cas même les plus simples, pour éviter qu'il restent des pathologies sans un diagnostic.

#### PE3KME

roH3ajie3 zte Po3a P., Γ. lie pee Rnasisec . OKyjinpHNK piiH0cn0pnfl03 .Bev. Cub. Med. 10: 5, 1971.

ИпеплCTOБJHerbCH cjiyqaK пHHociiopimo3a OKyjiflpH0ü JioKajmsaipii Ha icoTopoM jiiiarHOCT OHIIO ycTaHOBJieHHO no OHOИCHII H Jie'nuuicL no MeTo^aM TyMopamb- HoieKceпecн . HacTomaTB Ha HeoдxoffKMOcpa npaKTHKOBaTB oCyHHie póноja HHTGJIHHe eKcaweHH Ha óojiee npocTxe c.nyqaH ^TOOH HHKOKan naTOJionm He - ocTanaci>Ce3 juiariiocTHKH .

#### BIBLIOGRAFIA

1. — N. F. Const: Manual of Clinical Micology.

2. — Dermatopathology H. Montgomery: Montgomery. Vol. 1: Pág. 613, 1967.