

# ***Pigmentación interescapular o melanosis de la región dorsal o prurigo nigricant ptiriasiforme en dos hermanas gemelas***

Por el Dr.:

ABELARDO RODRÍGUEZ MORA

Rodríguez Mora, A. *Pigmentación interescapular o melanosis de la región dorsal o prurigo nigricant ptiriasiforme en dos hermanas gemelas*. Rev. Cub. Med. 10: 5, 1971.

El prurigo nigricant ptiriasiforme se puede considerar como una variedad del prurigo melanótico de *Piernini y Horda*, según *Arguelles Casals*<sup>1</sup> describe en su trabajo. Este prurigo melanótico descrito en 1947 por *Pierini y Borda* en mujeres morenas con trastornos hepáticos variables, se caracteriza por prurito y al cabo de meses

o años, toma lugar una melanosis difusa que comprende la espalda, regiones deltoideas, lados del cuello, y parte del pecho. Evoluciona por brotes. El diagnóstico diferencial con la pigmentación interescapular de *Arguelles Casals*,<sup>2</sup> reside en que en ella no hay pápulas de prurigo. Sin embargo, se identifica en la descripción clínica de las lesiones de piel donde aparecen lesiones papuloides o papulosas, descritas por *Orol Arias y Pesstmo*,<sup>3</sup> en la melanosis de la región dorsal. Nos parece que entre la pigmentación interescapular observada y publicada por *Arguelles Casals* en noviembre de 1938, la melanosis de la región dorsal descrita por *Orol Arias y Pés-sano*<sup>4</sup> en diciembre de 1939 y el prurigo nigricant ptiriasiforme descrito por *Arguelles Casals*<sup>4</sup> en mayo-junio 1953, existe una identidad manifiesta. Las observaciones clínicas e histopatológicas de los autores cubanos y argentinos y la interpretación etiopatogénica que ellos dan al proceso pigmentario, coinciden con nuestra observación personal y con la interpretación dada por nosotros en las consideraciones etiológicas de nuestros dos casos.

Vamos a referirnos en el presente trabajo a tres afecciones dermatológicas pruriginosas y pigmentarias las cuales parecen corresponder a una misma entidad y que observamos y estudiamos en dos hermanas gemelas.

**Darío Arguelles Casals**<sup>5</sup> ha presentado un trabajo publicado en la Revista "Medicina Latina" de julio-agosto 1948, bajo el título de "Pigmentación interescapular o melanosis de la región dorsal", el cual transcribimos literalmente:

"En el número de noviembre de 1938, de la Revista "Medicina de Hoy", publicamos, bajo el título de pigmentación interescapular, la historia clínica de una enferma cubana, casada, blanca, de tez morena, de 41 años de edad, que mostraba en "la parte superior de la espalda, en la región interescapular, la presencia de una extensa y marcada pigmentación. Comenzando casi en la raíz de la nuca, esta hiperpigmentación de color café con leche oscuro, ocupa toda la región superior de la espalda, región susceptible de ser alcanzada por las uñas en el acto del rascado.

Esta pigmentación no altera a su nivel la piel, cuya consistencia, temperatura local y elasticidad son normales; se notan, sin embargo, ligeras escoriaciones que en nuestras pacientes existe una ruptura del equilibrio fisiológico del sistema neurovegetativo.

<sup>5</sup> Especialista Primer Grado en Dermatología Centro Benéfico Jurídico de Trabajadores de Cuba, Calzada del Cerro No. 1652, y de la Clínica Católicas Cubanas,

Calzada del Cerro y Santa Teresa, La Habana, Cuba. Antiguo residente del Hospital Docente "Cmde. M. Fajardo", Zapata y D, Vedado, La Habana, Cuba.

Consideramos que en el terreno mencionado, la acción mecánica (frotos y rascado) desempeña un papel primordial. En efecto, las lesiones se observan principalmente en los lugares de roce de los vestidos y de predilección para el rascado (regiones escapulares, supra-espaldas, hombros, etc.).

Estos sitios, que son asiento en muchos casos de prurito intermitente, sobre todo al desnudarse, prurito que podríamos llamar fisiológico, son también lugares de elección del prurito y rascado en la pediculosis". Hasta aquí las palabras de *Orol Arias y Pessano*.

Posteriormente, *Orol Arias* y colaboradores observaron dos casos de melanososis de la región dorsal en los que existía un síndrome de *Riehl-Hoffmann-Habermann*.

A propósito de estos casos, se preguntan los autores si la melanososis de la región dorsal es un síndrome aparte de la melanososis de *Riehl-Hoffmann-Habermann* o una forma clínica de ella.

Nos parece, que entre la pigmentación interescapular observada y publicada por nosotros en noviembre de 1938, y la melanososis de la región dorsal, tan bien descrita por *Orol Arias y Pessano*, en diciembre de 1939, existe una identidad manifiesta. Las tres observaciones clínicas de los autores argentinos, y la interpretación etiopatogénica que ellos dan del proceso pigmentario coinciden con nuestra observación personal y con la interpretación dada por nosotros en las consideraciones etiológicas de nuestro caso.

No pretendemos, con lo que queda expuesto, disminuir en lo más mínimo el mérito de los autores argentinos, que describen de manera exacta y acabada, desde el punto de vista clínico e histopatológico, la pigmentación interescapular o melanososis de la región dorsal."

En el tomo 80, No. 3, mayo-junio 1953, pág. 275-278, de la revista "Anales de Dermatología y de Sifilografía", aparece publicado bajo el título de "Dos casos de prurigo nigricant pitiriasiforme", por el Dr. *Darío Argiuelles Casals*,<sup>1</sup> una forma clínica de prurigo cuya descripción vamos a transcribir literalmente: (Traducción del francés).

"Nos resulta interesante llamar la atención sobre una forma clínica de prurigo en la que se observa bastante frecuentemente en Cuba. Ella parece corresponder al prurigo melánico descrito por *Pierini y Borda*, en Argentina, en 1947. Yo propongo el nombre de *prurigo nigricant pitiriasiforme* que reúne sus dos principales características. He aquí primeramente dos observaciones, acompañadas de fotografías típicas.

Observación I. *Adelaida B.*, 39 años de edad, ama de casa, es atacada, después de 2 años, de una erupción pruriginosa en el dorso y las piernas que va y viene sin haber estado jamás completamente curada.

Ella nos visita el 14 de noviembre de 1949 en el Hospital "Nuestra Señora de las Mercedes". El examen revela, en la parte superior de la espalda, en la nuca, los hombros, (Fig. 1) una pigmentación oscura de aspecto reticular. A su nivel, una constante erupción constituida por pequeñas pápulas redondas, más o menos salientes, netamente limitadas en la superficie, a veces con una aureola eritematosa, del tamaño de una cabeza de alfiler, pequeña o grande. Su color más o menos roja que se borra a la presión.

Su superficie presenta características variantes de un elemento a otro; ciertas pápulas muestran, en su centro, un punto elevado donde la presión hace salir una gota de serosidad.

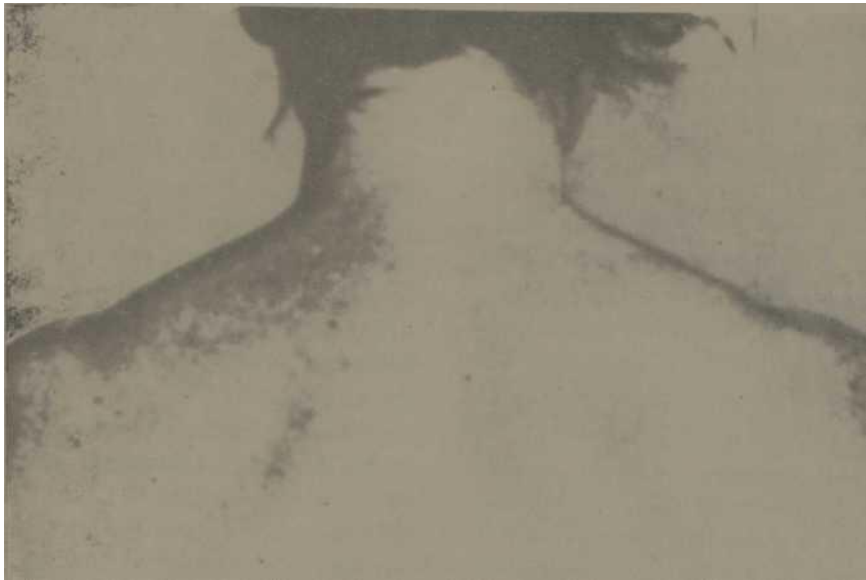

Fig. 1— Prurigo nigricans ptiriasiforme (Obs. I).

Otras, al contrario, son excoriadas, recubiertas de costras. Ellas aparecen quemadas por el rascado. Estas costras dejan, cuando la pápula se reabsorbe, pequeñas lesiones acrómicas, del tamaño de una cabeza de alfiler, de aspecto cicatricial.

En la cara de extensión de piernas y brazos, se observan lesiones análogas. En el rostro, no se notan lesiones. El cueto cabelludo es también respetado.

El prurito es violento. El es tan violento que la erupción se acompaña de estrías del rascado, sobre todo en la región interescapular, exactamente como en la *ptiriasis*; pero el examen de la ropa <sup>110</sup> revela ningún parásito y la evolución muestra bien que se trata de un *prurigo* simple.

La enferma es emotiva y de un temperamento ansioso.

Ella se lamenta de pesadez pospandriales, de vagos dolores del hipocondrio derecho y de crisis de migraña provocadas mayormente por la ingestión de chocolate, huevos, carne de puerco, alcohol, etc. Las reglas son regulares, poco abundantes.

Su pasado patológico es poco turbio. Nunca ha padecido una enfermedad grave; pero una fistula anal le fue operada hace 4 años. Ella presenta, desde largos años, manifestaciones de colitis. Casada, no ha tenido hijos, nunca ha hecho abortos espontáneos.

Actualmente, el examen general de esta mujer revela poca cosa: los pulmones, el corazón, el bazo son clínicamente normales. El hígado es sensible a la presión. No está aumentado de volumen. La tensión arterial es de 12-8.

Los reflejos son normales, no hay signo de *Argyll-Robertson*.

Las orinas no contienen ni azúcar ni albúmina. Las reacciones de Kalin y de Meinicke son negativas. Un examen hematológico ba dado los resultados siguientes: hematías: 4<sup>^</sup>,630,000; leudo- citos: 6,000. Equilibrio leucocitario: po- linucleaxes neutrófilos: 70; polinuclea

res eosinófilos: 2; linfocitos: 24; inonocitos: 4; la urea del suero es 0.34; la glucosa 0.82; cifras normales. Un drenaje biliar revela: hiperclorhidria gástrica, Bilis B en cantidad mínima, por estímulos repetidos. Disquinesia vesicular. La búsqueda de huevos de parásitos de las heces fecales es negativa.

Observación II. Gloria A., de 58 anos de edad, ama de casa, nos consulta, el 13 de junio de 1952, por una erupción del tronco que comenzó hace más de 3 años y arrastra un prurito intenso.

Las manifestaciones cutáneas son polimorfas. Llama la atención inmediatamente por la existencia de una erupción de tipo de prurigo, con múltiples marcas de rascaduras y por una pigmentación especial, apizarrada. Se observan, además, numerosas lesiones acrómicas, cicatriciales, del tamaño de una cabeza de alfiler. Todas estas lesiones, son localizadas sobre todo en la , parte superior de la espalda, en el escote (Fig. 2) y en la cara de extensión de

miembros superiores. Raros elementos aparecen diseminados por el resto del tronco y por los miembros inferiores. No se nota ninguna otra manifestación cutánea. No hay adenopatías.

La enferma es nerviosa, pero de buen equilibrio síquico. Hay que señalar, en sus antecedentes, crisis de migrañas, de coriza y de asma. Menopáusea desde hace unos 10 años. Casada, tiene 4 hijos con buen estado de salud. Nunca ba hecho abortos espontáneos.

El examen general uestra ls integridad de los aparatos respiratorio, circulatorio, nervioso, renal; pero no cabe duda que el aparato digestivo de esta enferma es anormal. Ella no soporta ni el chieolate, ni los huevos, ni las grasas. La ingestión de la carne de puerco agrava las lesiones cutáneas. Además, sufre de la región del hipocondrio derecho.

Las orinas no contienen ni azúcar <sup>111</sup> albúmina. La serología (Kahn y Mei- nicke) son enteramente negativas. Glu

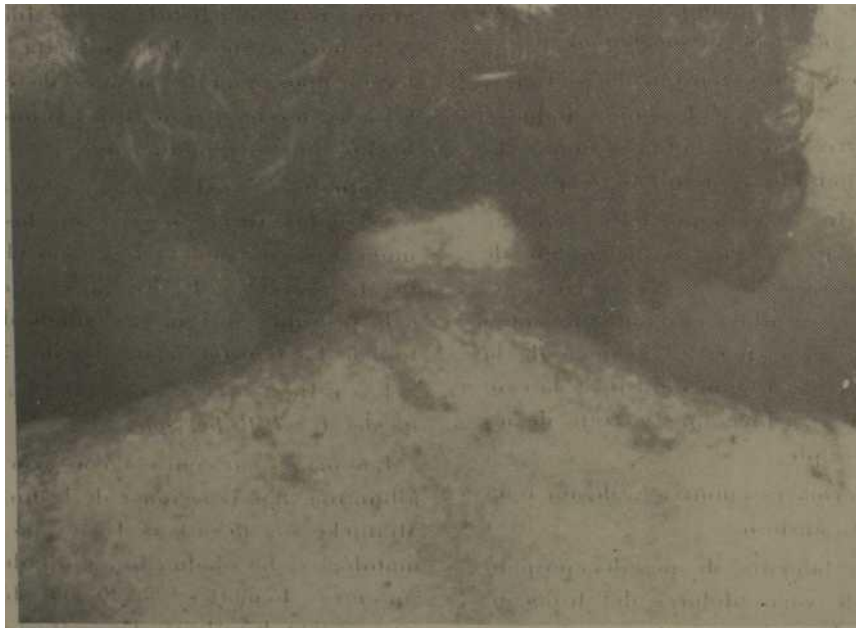

Fig. 2. - Prurigo nigricans pluriiforme (Obs. II).

10s

CASO 1

Historia clínica No. 307136.

Z. C. F., de 29 años de edad, raza blanca, femenina, soltera.

Motivo de consulta: lesiones de marcas de rascado y manchas hipercrómicas en pecho y espalda.

H. E.A. Paciente que concurre a consulta el día 4 de julio de 1966, por lesiones de piel que arrastra desde hace ocho años, quien dice le comenzó por una mancha oscura en la espalda, que al año siguiente notó otra en la cara anterior del tórax, lo cual le preocupó mucho, por lo que concurrió a varios facultativos, quienes le indicaron las lociones números 1 y 2, así como pomada de azufre, neoban, neoprednisona, vioformo HC.

A. P. F.: Padre v/s, madre v/padece de artritis, trastornos hepáticos. Seis hermanos (4 hembras, una padece de alergia, urticaria y asma, otra (la gemela) la misma afección. las otras dos, vivas y sanas; dos hermanos varones vivos y sanos.

A.P.P.: Varicela, sarampión, paperas, rubéola, artritis y artrosis. Operada de apendicitis.

Diagnóstico probable: lesiones por rascado.

Diagnóstico definitivo: pigmentación interescapular o melanosis de la región dorsal.

Examen dermatológico: Lesiones papulosas escoriadas por el rascado, del tamaño de una cabeza de alfiler y algunas pequeñas costras también con marcas de rascado, así como lesiones acrómicas lenticulares de aspecto cicatricial, sobre la superficie hiperpigmentada y difusa de color de café con leche oscuro, en forma de red o malla (reticular). Localizadas todas estas lesiones en el escote y parte superior de los pechos, así como en la espalda, en la región interescapular, en parte de los hombros y en las regiones glútea?, en la parte media y superior, no tomando las partes laterales de las mismas. Las lesiones no se acompañan de atrofia ni telangiectasias y tampoco existen localizaciones de lesiones dermatológicas en la cara ni en el cuero cabelludo. No hay adenopatías.

*Examen por aparatos*

A. cardiovascular: tono y ritmo normal. Re fiere disnea a veces al subir lomas o escalera. Presión arterial: 105-60.

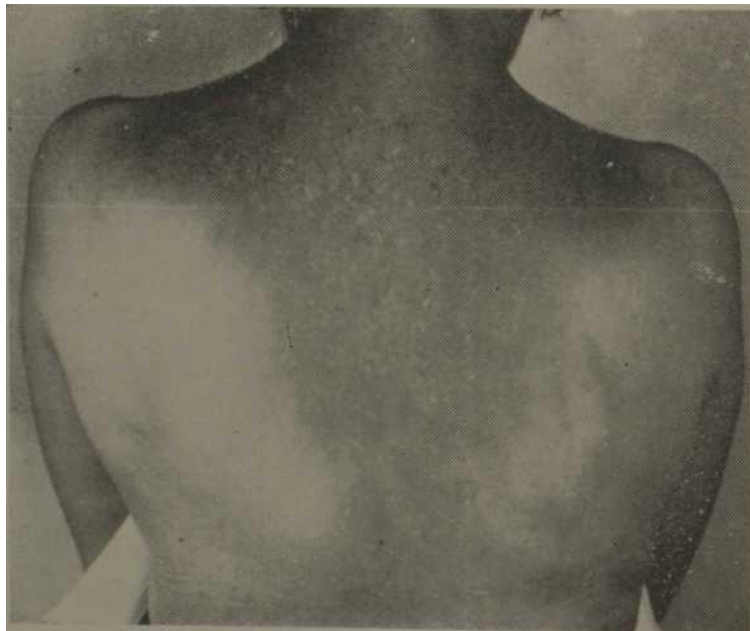
A. respiratorio: nada a señalar.

A. digestivo, digestiones lentas.

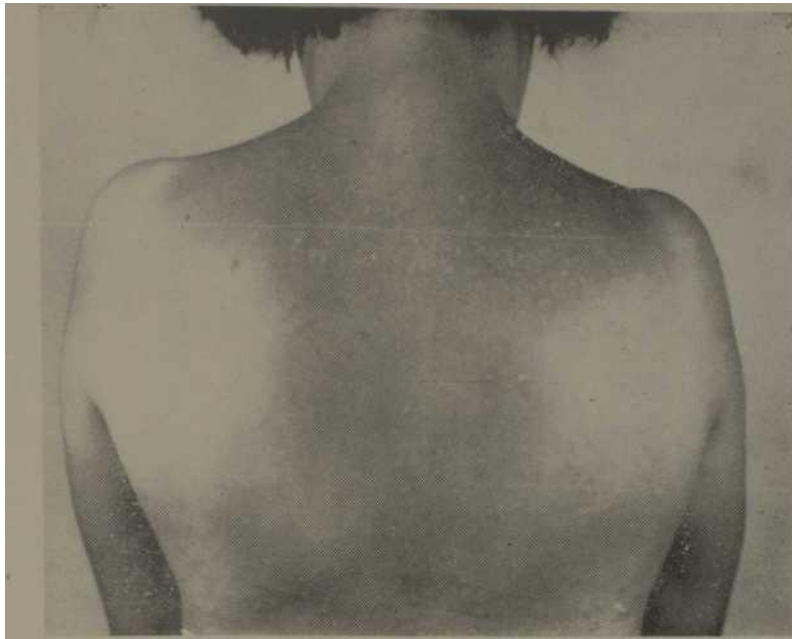A. génito urinario: menarquia 12 años. F.M.3-4/28 días. Última regla, no se acuerda.

A. Hematolinfopoyético: nada a señalar.

A. sistema nervioso: nada a señalar,



**Fig. 1**



Figs. 1 y 2. – Obsérvese la pigmentación y las lesiones interescapulares iguales en las dos hermanas gemelas de nuestros casos clínicos.

#### Exámenes complementarios

Hemograma: hematíes por mm, 4 090 000; leucocitos por mm, 5 000; hemoglobina, 65-10.1 g; valor globular, 0,85; granulocitosis: Neutrófilos: mielocitos 00,00%, juveniles 00,00%, stabkernige 00,00%, segmentados 60,00%; eosinófilos 2,00%, basófilos 00,00%, linfocitos 33,00%, monocitos 05,00%. No se observan alteraciones de los hematíes. No se observan alteraciones de los leucocitos. Gota Gruesa: Policromasia xx.

Heces fecales-forma amorfa, color carmelita, consistencia blanda. Reacción alcalina p.li.8.- Parásitos examen directo: negativo. Método de enriquecimiento: Willis-no se observan parásitos ni sus huevos.

Glicemia: Folin  $\text{Yu}$  78,0 mg % cc; colesterol Ham Ferro 200,0 mg. %; Eritrosedimentación- Westergreen. la columna de hematíes descendió en la primera hora hasta 20 mi y hasta 50 mi en la segunda hora. (Promedio en una hora: 22,5 mi.

#### Conclusiones

La velocidad de sedimentación de los hematíes se encuentra acelerada. Investigación de célula L.E. en la sangre examinada: no aparecen células de las que se describen en el lupus eritematoso.

#### Pruebas de laboratorio:

Hanger negativo, timol 1,1 unidades.

Electroforesis de proteínas: serina 54, alfa 1-02, alfa 2-11, beta 15, gamma 18.

#### CASO 2

Historia clínica No. 188695.

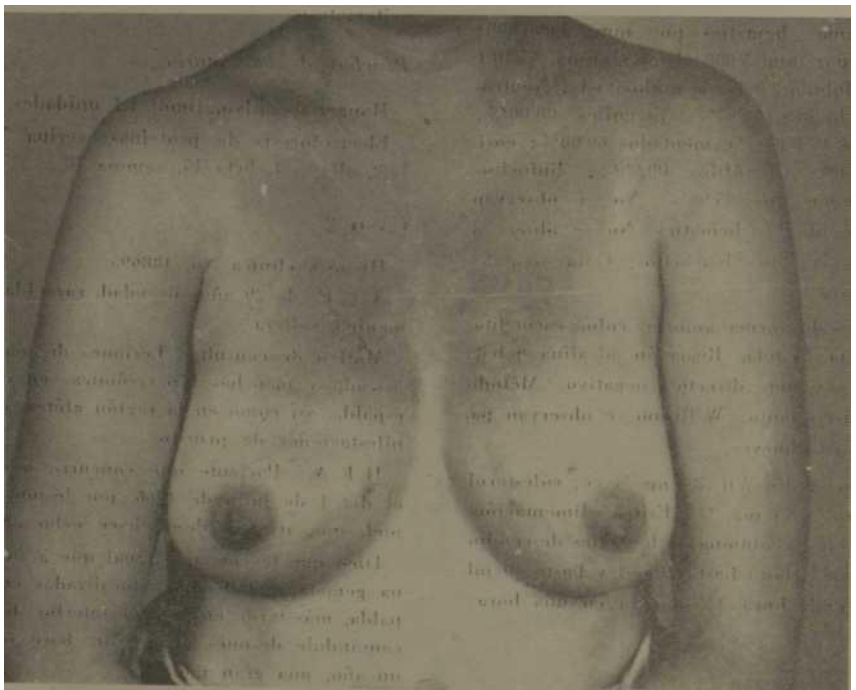
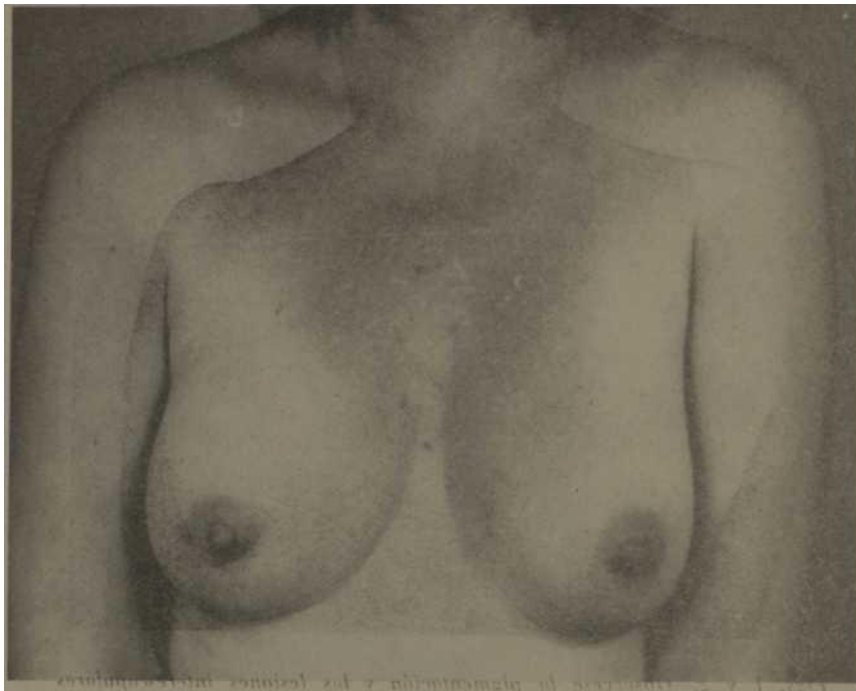X. C.F., de 29 años de edad, raza blanca, femenina, soltera.

Motivo de consulta: Lesiones de marcas de rascado y manchas hipercrómicas en escote y espalda, así como en la región glútea, con manifestaciones de prurito.

H. E. A.: Paciente que concurre a consulta el día 4 de julio de 1966, por lesiones de la piel, que arrastra desde hace ocho años.

Dice que le comenzó igual que a su hermana gemela, por lesiones localizadas en la espalda, más tarde en la cara anterior del tórax, causándole después el prurito, hace cerca de un año, una gran molestia.

A.P.P.: Varicela, sarampión, paperas, rú-tis, trastornos hepáticos. Seis hermanos (cuatro hembras, una padece de alergia, urticaria y asma, otra (la gemela) la misma afección;



*Figs. 3 y 4.—Nótese la localización de la pigmentación y las lesiones en el escote y parte superior de los pechos, en las mismas hermanas gemelas de nuestros casos.*

#### Exámenes complementarios

Serología negativa. Heces fecales negativa. Hanger negativo. Timol 0,9 unid.

Glucosa 94, Urea 27, Hematócrito, 48, Eri- tro 3.

Hemograma: Hb. 14,5, leucocitos 10 000. St.

1, polimorfos 67, linfocitos 26, eosinófilos 6.

Orina: 1012, transparente, amarilla, no albúmina, no glucosa. Leucocitos algunos, epitelios planos algunos.

Biopsia de las lesiones de la piel. Discreta hiperqueratosis. Atrofia del cuerpo mucoso, que alterna con hipertrofia. En la capa basal: melanina abundante en algunas zonas; en otras faltas. En dermis superficial: discreto, infiltrado de linfocitos; melonóforos bastante abundantes, con incontinencia pigmenti. Biopsia No. 562, Hospital Cdte. Fajardo, Piel.

Electroforesis de proteínas: serina 54, alfa 1-02, aifa 2-1., beta 16, gamma 18.

En cuanto a la electroforesis de proteínas se supone que estando sometida a un mismo régimen dietético, existe una correlación metabólica de la proteína en los casos de gemelos, toda vez que la semejanza objetiva del elec- trofograma es demasiado aparente.

El electrofograma normal da pie a suponer que no existe trastorno del metabolismo proteico ni lipídico, toda vez que las fracciones de las globulinas se encuentran dentro de los límites normales.

#### DISCUSION DIAGNOSTICA

Conforme al cuadro clínico dermatológico de nuestros dos casos de las hermanas gemelas, hacemos el diagnóstico diferencial con las siguientes enfermedades:

##### 1 – *Pediculosis*

El *Pediculus humanus* o "piojo del cuerpo", es mayor que el de la cabeza. Este parásito no vive sobre la piel sino en las ropas, especialmente en las costuras de las mismas y los dobleces, donde deposita también sus huevos. Su paco a la piel es exclusivamente con fines alimenticios, pues chupa sangre y después se retira de nuevo a vivir en las ropas.

Como quiera que este pediculi vive en las

costuras de las ropas y en sus dobleces, lógicamente produce sus lesiones en los lugares en que la ropa tiene esas costuras y dobleces, o sea, en las regiones interescapulares, en el hombro y en la cintura.

Las lesiones son puntos inflamatorios centrados por una costra puntiforme que es el punto de la picada. En algunas personas que tienen sensibilidad especial las lesiones se hacen papulosas o de tipo urticariano. Las escoriaciones son muy frecuentes, debido al prurito que es muy intenso.

En Cuba esta afección es poco frecuente debido a los hábitos de limpieza del cubano.<sup>5</sup>

Hacemos la observación de que nuestros casos no presentaban esta afección.

##### 2' – *Melanosis de Riehl*

*Riehl* en 1917, describe con el nombre de "melanosis de guerra", un síndrome vecino y de frecuente observación en Austria y Alemania durante la primera guerra mundial. Caracterízase por un eritema de las partes descubiertas, que conduce a una inelanodermia reticulada, amarillenta o pardusca, en la que se implantan gruesos comedones negruzcos. *Civatte* y otros, basándose en la forma reticulada del eritema y en la pigmentación, pretendieron relacionar la melanosis de *Riehl* con la poi- quilodermia. El eritema telangiectásico en la melanosis no es constante, ni presenta las mismas características que en la poi- quilodermia; además la enfermedad de *Riehl* es de carácter transitorio y posiblemente debida a una alimentación insuficiente, a la que se sobre añaden la acción local de determinadas sustancias grasas y una acción fotosensibilizante; etiología que no gobierna al síndrome de *Petges-Jaeobi*, que es de evolución eminentemente crónica. El criterio

defendido desde el principio por *G. Pet- ges* de que se trata de dos entidades distintas, fue



aceptado unánimemente en la reunión dermatológica de Estrasburgo de mayo de 1929, incluso por el propio *Civatte*. La melanosís de *Riehl* es considerada como una dermatosis particular, que ofrece caracteres similares a la poiquilodermia y que no puede ser incluida en el grupo de las atrofiás cutáneas.<sup>7</sup>

### 3 – *Poiquilodermia reticulada pigmentaria de la cara y del cuello*

Descrita por *A. Civatte* en 1923, como entidad distinta de la poiquilodermia, es actualmente considerada como una simple forma clínica de la poiquilodermia cutánea de *Jacobi*. Presenta el mismo eritema telangiectásico, la evolución hacia la esclerosis y la atrofia, así como la larga evolución. La característica radica simplemente en que el proceso permanece limitado exclusivamente a la cara y al cuello.<sup>7</sup>

### 4 – *Melanodermitis tóxica liquenoide*

Esta dermatosis profesional ocurre entre trabajadores que manejan alquitrán y no se manifiesta hasta después de varios años de exposición a dicho agente. Luego se instala un prurito severo y disseminado que es prontamente seguido por la aparición de puntos pigmentados. Estas pigmentaciones son reticulares y se acompañan de pequeñas telangiectasias y un aspecto brillante de la piel que le da una semejanza a la de la lija.

Además, hay tendencia a la liiperhidrosis. En las extremidades, particularmente los antebrazos, aparecen numerosas pápulas foliculares liquenoides, oscuras, de pequeño tamaño. A veces se observan elementos ampollares. La presión arterial es baja. Se cree que la enfermedad es resultado de un trastorno

tóxico de las glándulas endocrinas.<sup>1</sup>

### 5 – *Dermatitis por perfume (Berloque)*

Clínicamente este trastorno de la pigmentación se caracteriza por placas en forma de gota y cuadriláteras, así como trazos de eritema y pigmentación. Son a menudo simétricas y se las encuentra principalmente en la cara y cuello. Hay antecedentes del uso de agua de tocador, agua de Colonia o algún artículo similar, seguido de exposición al sol. La afección tiene una incidencia estacional.<sup>1</sup>

### 6 – *Iodides o Bromides*

Erupciones producidas por ioduros o bromuros; pero éstas son esencialmente vesicopustulosas y no papulosas, y son agudas y no crónicas.<sup>5</sup>

### 7 – *Pigmentación por metales*

La pigmentación puede ser resultado del depósito de finas partículas metálicas sobre la piel. El metal puede ser llevado a la superficie cutánea por el torrente sanguíneo o introducirse en la misma raíz de aplicaciones superficiales. La argiria es una pigmentación localizada o disseminada, color pizarra, debida a la presencia de plata en la piel en forma de albuininato. La pigmentación se instala principalmente en las partes expuestas a la luz solar, tales como la cara y manos. Al principio la pigmentación resulta apenas perceptible, teniendo una leve coloración gris-azulada, pero a medida que se torna más pronunciada aparece un color pizarra. En cierta época cuando el nitrato de plata era utilizado con mayor frecuencia por vía interna, era más fácil hallar casos de argiria que en la actualidad.

Juin 1953, il existe une evidente similarité. Les observations cliniques et bistopathologiques des auteurs Cubains et Argentins et l'interprétation étiopathogénique qu'ils donnent au processus pigmentaire, coincide

avec notre observation personnelle et avec l'interprétation donnée par nous dans les considérations étiologiques de nos deux cas.

## FE3KME

PoflpHre3 Mopa A. MHTepecKanyjiHpHaH nlrMeHTaiHH njra MejiaH03 cnanHow- OdJlacTD HJIn prurigo nigricant y ffbJ'X  
Ó1AH3UX. Rev. Cub. Med, 10?

5, 1971

Prurigo nigricant ptiriasiform\* MSJL.3li cmiitets Kax BHJ1 MejiaHOTBTcec- Koro nprypjsra lInepniHH n Bopjm no ApBejitec Kacanc pa3Ka3aji Ha CBoeñ- p.?.(5oTe,3TOT MCJiaHOTirHeckHü nprypno onacaHHHM ь 1947r. naepHJiHOM h - oopBOM y ^epHiix seHMKH c H3MeHeHHMH HapyiDeHmr.tn ne^eHii , xapaKTepii 3yeToc H3 3a npiicycTBe cyjia h Mep«3 MeuHeB 3um JieT npeotipa3yeTB- ch b jmjly3hom MejiaH03e KOTopa3 iHTepecyET enroma , jtej;Toajmne oñnac th , cTopoHH raen h nacTB rpyjiH . JüKjepeHijiajiHOJi ffnarHOCTUKü c jih— TepecKan'JXHphffivi nHTHeHTacas Ase^oca Kacajic , 3aKjllraacTBcfl b toLi hto b Heü hst nanyjiH . He cmotdh Ha 3TO HjfSHTH^jmHpyetcii ь mno-uiMecKOM ODHCaHHCM KOCSSH3X nOBpeJméHSH rjie IIOHBJIHK)TBCK nanyjIOHIEte OnHCaHHX Odojiom Aprac ueccano b MejiaH03e Chhhoh oóJlacTii . KaseTbcn ^to Mejsly EHTepecKanyjiHpHHM nHTMeHTamaM KOTopan OnyójnmoBajia ApBejitec Kacajic b HOHBpe 1938r , ks;pij03 cnmíHoí; otíJiacTn onHCeHHKM OpojioW Apnac n - ileccaHO b Henatipe 1939r h nprypno HiirpiKaKT íTspHacH^opf.ie onucaHHHM ApsejiBecoM Kaccanc b Mae-mHe 1953r cctb nofiBJieHHHM nzeHT3FiH0CT& . KjmHinieckHe a racTonaTOJiorEHecKie HafjuqneHim KyóiiHCKJix h apreHTHHc- kúx aBTQoB h 3TironaTOreHiiHecKHH HHTepeTanHH KOTopaa ohh jiaiOT k - nHrMeHTErpyiamiM npojiccaM , cooTBeTCByior CHameM juraom HadJiofleraieM h c nHTcpnpsTamiflMi KOTopae mu flaBami b sTmnoriraecKiix paccuoTpeHiie Ha cíá iByx cjiynaHX .

## BIBLIOGRAFIA

- 1- — Andrews George Clinton, M. D.; F.A.C.P. y Kerdell Vegas, Francisco: Enfermedades de la Piel, tomo I, pp. 231-32, tomo II. pp. 558-60. Coop. del libro, Fed. Est. Universitaria, Imp. Nac. de Cuba, 1961.
- 2- Argiuelles Casals, D.: "Pigmentación interescapular". Medicina de Hoy, 2: 644, noviembre de 1938.
- 3- Argiuelles Casals, D.: "Pigmentación interescapular o Melanosis de la región dorsal", pub. Medicina Latina, La Habana, jul. agot. 1948.
- 4- —Argiuelles Castds, D.: "Dos casos de Prurigo nigricant phtiriasiforme", revista Anales de Dermatología y Sifilografía, extracto del tomo 80, No. 3, pp. 275-78, mayo-junio de 1953.
5. —Castañedo, C.; Mederos, E.; Díaz de la Rocha, J.: Dermatología para el médico práctico. Emp Cons. Artes Gráf., pp. 77- 79, 234, 1965.
6. — Orol Arias, C. y Pessano, J.: "Melanosis de la región dorsal", Prensa Médica Argentina, 26: 2470, diciembre, 1939.
7. — Pardo Castelló, V.: Dermatología y Sifilografía, 4\* edición, pp. 1124-25, 1128. Cultural, S. A., La Habana, Cuba, 1953.