

HOSPITAL PROVINCIAL DOCENTE "MANUEL ASCUNCE DOMENECH". CAMAGÜEY.

La pericarditis en el paciente urémico y su tratamiento con indometacina

Por los Dres.:

ADOLFO DELGADO RODRIGUEZ* y JULIO GARCIA SANCHEZ**

Delgado Rodríguez, A.; J. García Sánchez. *La pericarditis en el paciente urémico y su tratamiento con indometacina*. Rev Cub Med 20: 2, 1981.

En el presente trabajo se analizan 36 pacientes con IRC terminal sometidos a tratamiento dialítico, señalando la incidencia de pericarditis (11,1%), su forma de "debut" y el número de diálisis realizadas al inicio de la enfermedad. La ausencia de complicaciones tales como miocarditis, ha sido un dato de interés en nuestra casuística. Se realiza una revisión de las diferentes terapéuticas ensayadas para el manejo de la pericarditis urémica y se comparan con la llevada a cabo por nosotros. Se brindan las sugerencias al respecto.

INTRODUCCION

El desarrollo científico técnico en el campo de la medicina ha hecho posible el diagnóstico y tratamiento de enfermedades que hasta años recientes no eran comprendidas en su totalidad. Dentro de las mismas podemos citar la insuficiencia renal crónica (IRC) que por su alto costo de vidas jóvenes y por lo tanto, totalmente útiles a la sociedad, ha recibido una atención minuciosa por todos los estudiosos de las enfermedades renales. En nuestro país la mortalidad por IRC es de cien pacientes por millón de habitantes anualmente,¹ es decir, que esta entidad constituye una de las causas de mortalidad que puede ser disminuida notablemente con los recursos técnicos y científicos (métodos dialíticos, trasplante renal, etc.) al servicio de la humanidad.

Desde que en el año 1936 *Richard Bright* describió 8 casos de pericarditis en cien pacientes urémicos, esta complicación ha ganado en interés e importancia en los estudios de los enfermos afectados de IRC y aguda. En el pasado, esta complicación era considerada como un signo de evolución indefectible hacia la muerte, de ahí que se comenzaran a ensayar diversos tratamientos. En 1841 la pericardiocentesis fue utilizada con éxito en la terapéutica de dicha complicación,² presentando el inconveniente de la frecuente recurrencia del derrame, llegando en ocasiones al taponamiento cardíaco. Antes del advenimiento de los métodos dialíticos la pericarditis ocurría en el 40% de los casos con IRC terminal; después del comienzo de los mismos, la incidencia de pericarditis disminuyó notablemente, no obstante continúa siendo un grave

* Especialista de I grado en nefrología. Jefe del servicio de nefrología del hospital provincial docente "Manuel Ascunce Domenech" de Camagüey.

** Alumno de cuarto año de medicina.

problema en la evolución de dichos enfermos, lo que fue informado por *Bailey y colaboradores* en el 13% de su casuística y por *Comty y colaboradores* en el 16 %.³ La terapéutica dialítica, así como la utilización de medicamentos antiinflamatorios asociados, ha hecho posible el manejo clínico de esta afección con resultados satisfactorios, también se ha citado por múltiples autores la terapéutica con drenaje pericárdico con un catéter de polietileno *in situ* entre 15 y 60 horas e inyección de esteroides locales con resultados satisfactorios.^{2*4} En los casos en que ninguna de las terapéuticas antes citadas hayan sido beneficiosas se utiliza la pericardiectomía con buenos resultados.⁵

MATERIAL Y METODO

En nuestro trabajo analizamos 35 pacientes con IRC terminal a quienes se les realizó métodos dialíticos (diálisis peritoneal (DP), por punción percutánea (PP) y hemodiálisis (HD) en el período de un año, y la incidencia de pericarditis en los mismos. Todos nuestros enfermos mantenían una dieta de un gramo (GR) por kilogramo (kg) de peso por día de proteína y un total de 3 000 a 3 500 calorías (cal) diarias, con restricción hidroelectrolítica de acuerdo con la enfermedad de base y el volumen urinario manejado por el enfermo. Las diálisis fueron realizadas por PP con catéteres de adulto (2,5/3,5/230 mm) con una duración de 22 horas cada sexto día de lunes a viernes, y se realizó dos veces por semana cuando comenzamos los lunes. Las HD fueron realizadas con riñón artificial AK-5 con dializadores de placas (17 mieras, superficie un metro cuadrado); el acceso a los vasos en dichos enfermos fue mediante fístula arteriovenosa interna de Cimino Brescia y con *shunt* de Scribner, el régimen dialítico fue de cuatro horas tres veces por semana con flujos entre 250 y 300 mililitros (ml) por minuto (mn).

El diagnóstico de pericarditis en nuestros casos se hizo a través del examen

clínico y los cambios radiológicos y electrocardiográficos (EKG) obtenidos.

Microhistorias

Paciente No. 1 (ñ.T.P.)

Paciente de 23 años de edad, del sexo masculino, de la raza blanca, que concurre a nuestro servicio por astenia, anorexia, pérdida de peso, palidez cutáneo-mucosa, tensión arterial (TA) 160/100, en los complementarios se constatan cifras de creatinina 20,3 mg %, una acidosis metabólica grave y un sedimento urinario con proteinuria 3,8 mg por mm y hematuria: se concluye como IRC grado IV por una glomerulopatía primaria (GPP), fue aceptado en un plan de DP y se llegaron a realizar 5 DP al cabo de las cuales se constató roce pericárdico, dolor retroesternal con irradiación al hombro y brazo izquierdo —y en el EKG y los rayos X presenta signos de pericarditis (figuras 1 y 2). Durante este período el paciente presentó dolor precordial mantenido, e hipotensión arterial, por lo que se realizó una pericardiocentesis con extracción de 300 ml de líquido hemorrágico, se dejaron 100 ml de metilprednisolona en cavidad pericárdica, evolutivamente el paciente presentó mejorías de su cuadro clínico y radiológico, por lo que se decide realizar cuatro semanas más tarde una nueva pericardiocentesis donde se extraen 200 ml de líquido hemorrágico y se trata de dejar catéter *in situ* para la instalación de esteroides no absorbibles en cavidad, lo que no fue posible por rotura del catéter; se decide retirar el mismo y aplicar tratamiento con indometacina 25 mg cada 8 horas y realizar DP cada 3 ó 4 días. Con dicho proceder terapéutico los signos clínicos desaparecieron, así como los cambios EKG y finalmente los signos radiológicos (figuras 1 y 2), actualmente el paciente se encuentra en plan de HD 4

horas 3 veces por semana con una fístula interna de Cimino Brescia, y tratamiento con indometacina 75 mg por día, encontrándose asintomático.

Paciente No. 2 (i.M.P.)

Paciente de 23 años de edad, del sexo masculino, de la raza blanca, que ingresa en nuestro servicio con un cuadro clínico caracterizado por palidez cutáneo-mucosa, hipertensión arterial (HTA) grave, con cifras de creatinina de 21 mg %, con un sedimento urinario con proteinuria microscópica. Comienza en plan de DP por PP, previo a la diálisis No. 12 comienza a presentar dolor precordial, con disnea al decúbito y roce pericárdico, por lo que se realiza Rx y EKG compatibles ambos con una pericarditis (figura 3) en esos momentos el enfermo se encontraba bajo tratamiento dietético a razón de 50 cal por kg de peso y 1 g de proteína por

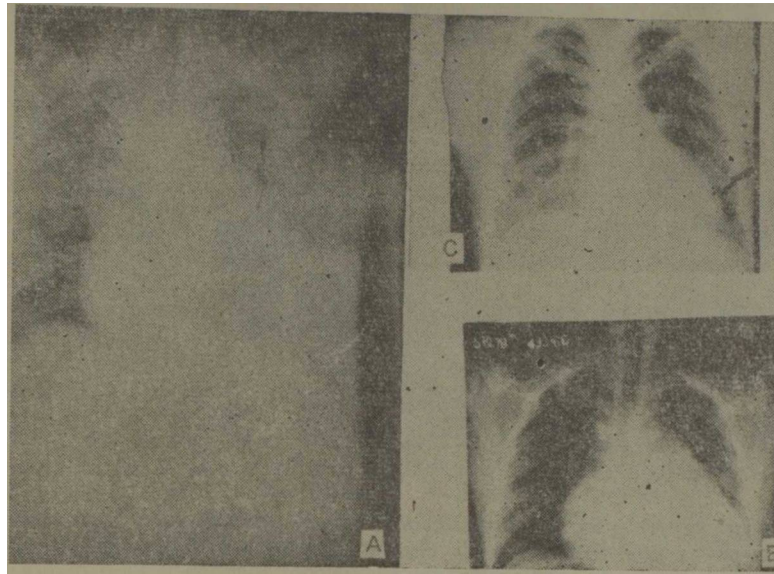


Figura 1. (A, B y C). A) Rayos X de tórax en el momento del diagnóstico de la pericarditis. B) Rayos X de tórax pospericarditis. C) Rayos X de Tórax un mes después de comenzado el tratamiento con indometacina e intensificación del tratamiento dialítico.

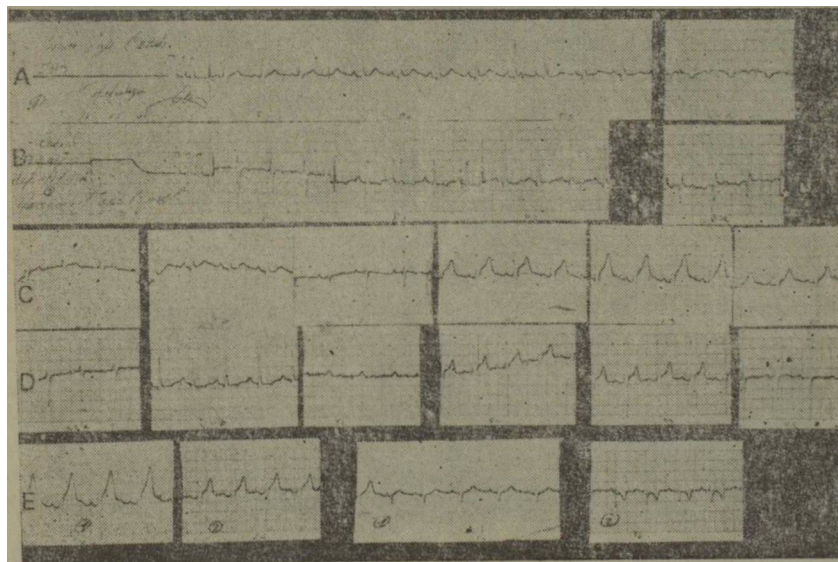


Figura 2. (Columnas A, B, C, D y E). Columnas A, C y E muestran patrón EKG del paciente (RTP) durante su estancia en diálisis. Columnas B y D y los 2 de la columna E muestran los cambios EKG en el momento de la pericarditis. Obsérvese (D): D₁, D₃, ABF, V, y V¹.

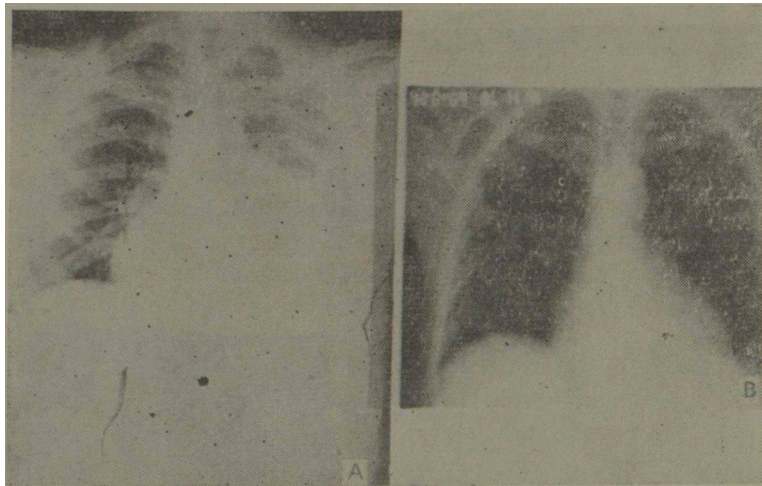


Figura 3. (A y B). A) Rayos X de tórax al momento del diagnóstico de pericarditis. B) Rayos X de tórax 3 semanas más tarde después de intensificación del tratamiento dialítico.

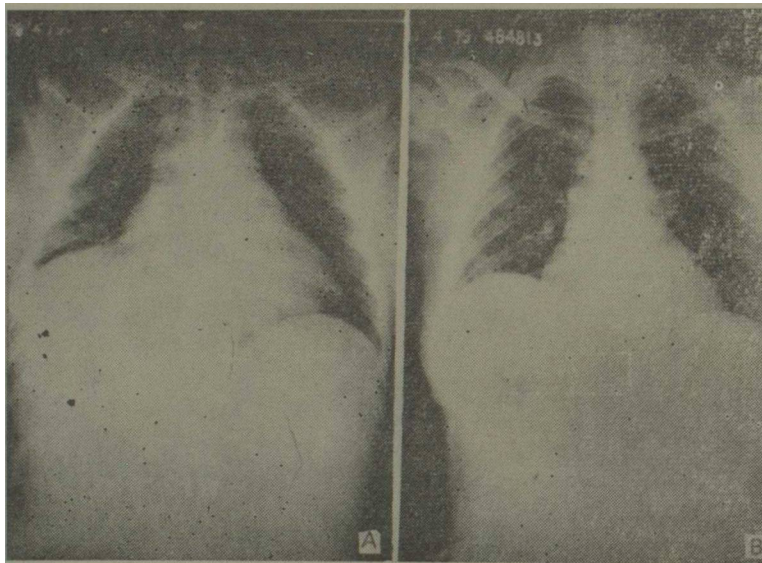


Figura 4. (A y B). A) Rayos X de tórax al momento del diagnóstico de la pericarditis. B) Rayos X de tórax 2 semanas después de tratamiento con indometacina e intensificación de tratamiento dialítico.

kg de peso por día, aldomet 2 g diarios, penicilina y kanamicina por vía parenteral, con los datos antes expuestos se concluye que nuestro paciente presenta una pericarditis en evolución de IRC grado IV. Como medida terapéutica se decide realizar DP de 22 horas de duración cada

4 días y mantener tratamiento de antibióticos por presentar signos de reacción peritoneal, fiebre y escalofríos, a las 3 semanas el paciente había presentado una mejoría clínica y radiológica (figura 3); se decide comenzar el tratamiento hemodialítico 4 horas 3 veces por semana, más tarde el paciente recibió un trasplante renal y fue dado de alta a los 45 días con función renal normal, a los 30 días postrasplante se presenta una crisis de rechazo celular que fue tratada con prednisol en dosis de 15 mg por kg de peso por día, durante 3 días. A los 2 meses del alta presentó nueva crisis inmunológica, que no regresa con tratamiento esteroideo, por lo que se decide realizar destrasplante, es reingresado en un plan de HD iterada en el que se encuentra actualmente.

Paciente No. 3 (S.D.A.)

Paciente de 43 años de edad, del sexo masculino, de la raza blanca, que es atendido en nuestro servicio por traslado del Instituto de Nefrología con el diagnóstico de IRC grado IV, de origen no precisado. Hasta ese momento el paciente había recibido 37 DP por PP y se encontraba en plan de HD 4 horas 3 veces por semana a través de una fístula de Cimino Bre- cia. En la diálisis No. 19 se constató roce pericárdico y aumento del área cardíaca (radiológicamente) sin cambios en el EKG ostensibles; por lo que decidimos mantener tratamiento dialítico más intenso, se observó una mejoría clínica y radiológica, y no hubo necesidad de terapéutica asociada alguna.

Paciente No. 4 (M.G.Q.)

Paciente de 25 años de edad, del sexo femenino, de la raza blanca, que ingresa en nuestro servicio por presentar una IRC grado IV por una GPP y que en la segunda DP realizada presenta dolor precordial y roce pericárdico con signos radiológicos compatibles con una pericarditis (figura 4) sin cambios EKG asociados, se le instaura tratamiento con indometacina 75 mg diarios y DP de 22 horas de duración cada 4 días. En el momento actual (2 semanas de evolución) han desaparecido las manifestaciones clínicas aunque persiste la imagen radiológica sin modificaciones.

RESULTADOS

En nuestro trabajo analizamos 36 pacientes (cuadro I) que presentaban IRC terminal a quienes se había realizado

tratamiento dialítico (DP por PP y HD corta) la enfermedad más frecuente que llevó a la IRC fue la GPP con 17 casos,

9 masculinos y 8 femeninos, en segundo lugar la nefritis intersticial con 6 casos, 2 femeninos y 4 masculinos (cuadro II). El grupo de edad más afectado fue entre 20 y 49 años de edad, con 29 casos (cuadro III) (gráfico) los que constituyen el 80%.

Cuatro de nuestros pacientes presentaron pericarditis (11,1%), de ellos 3 eran masculinos, uno femenino, y la GPP fue la entidad de base en tres de los mismos, en uno fue de origen no precisado (cuadro IV). Al momento del diagnóstico los casos No. 1, 2 y 4 habían recibido 5, 12 y 2 DP respectivamente y el paciente No. 3, 37 DP y 19 HD. Todos nuestros pacientes presentaron roce pericárdico y cambios radiológicos en dos de ellos (casos 1 y 2) fueron ostensibles las alteraciones EKG. Al caso No. 1 fue necesario realizarle punción pericárdica por la gravedad del derrame pericárdico. Durante la primera punción se le instiló metilprednisolona 100 mg, al no obtenerse mejoría clínica ni radiológica se decidió una segunda punción con la idea de dejar un catéter de polietileno *in situ*, lo que no se logró por complicaciones técnicas. Se aplicó terapéutica con indometacina 75 mg diarios, diálisis peritoneales con mayor frecuencia e intensidad, con lo que el paciente presentó una mejoría clínica y radiológica y EKG. En el caso No. 2 se hicieron ostensibles los signos de pericarditis después de la diálisis No. 12 acompañado de fiebre, escalofríos y reacción peritoneal (sepsis posdiálisis), se le aplicó tratamiento antibiótico y DP con mayor frecuencia, con lo que regresaron todos los síntomas. El caso No. 3 presentó manifestaciones clínicas de pericarditis sin cambios EKG asociados durante su HD No. 19 que desaparecieron con la intensificación del tratamiento HD. El caso No. 4 presentó manifestaciones clínicas y radiológicas compatibles con la entidad tratada después de su segunda DP, encontrándose en este momento bajo tratamiento con

CUADRO I

PACIENTES CON I.R.C. EN UNIDAD DE NEFROLOGIA

Nombre	Edad	Sexo	Raza	Causa
A.L.P.	37	M	N	Hipertensión arterial maligna
S.D.A.	43	M	B	No precisada
A.B.T.	18	F	B	Glomerulopatía lúpica
J.H.A.	22	M •	B	Nefritis intersticial
I.L.E.	35	F	B	Reflujo vesicoureteral
A.R.M.	43	M	M	Nefritis intersticial Litíac.
N.C.M.	33	M	M	Glomerulopatía primaria
G.N.M.	53	M	M	Hipertensión arterial maligna
G.R.N.	54	F	N	Hipertensión arterial maligna
A.P.C.	39	F	N	Glomerulopatía primaria
E.G.C.	26	F	B	Nefritis hereditaria
A.G.P.	40	M	B	Hipertensión arterial maligna
V.M.O.	49	M	B	Glomerulopatía primaria
F.B.S.	45	M	B	Glomerulopatía primaria
A.R.C.	36	F	B	Glomerulopatía primaria
J.P.H.	31	M	B	Glomerulopatía primaria
Z.P.N.	31	F	B	Glomerulopatía primaria
P.Z.V.	24	F	N	Glomerulopatía primaria
R.T.C.	23	M	B	Glomerulopatía primaria
A.Y.B.	27	F	N	Glomerulopatía primaria
E.P.A.	47	F	N	No precisada
H.M.R.	13	F	B	Glomerulopatía primaria
I.M.P.	23	M	B	Glomerulopatía primaria
E.L.L.	50	M	B	Riñón poliquistico
J.M.S.	24	M	B	Glomerulopatía primaria
R.C.C.	19	M	M	Nefritis intersticial
M.G.Q.	25	F	B	Glomerulopatía primaria
J.H.L.	29	F	B	Glomerulopatía primaria
E.H.M.	36	M	B	Nefritis intersticial
E.S.F.	35	M	N	Hipertensión arterial maligna
S.J.Z.	27	F	B	Nefritis intersticial
R.P.G.	35	F	M	Riñón poliquistico
O.B.C.	44	F	N	Glomerulopatía primaria
A.N.B.	40	M	N	Hipertensión arterial maligna
E.C.L.	16	M	B	Glomerulopatía primaria
E.M.P.	32	F	B	Hipoplasia renal bilateral

CUADRO II CAUSA DE LAS IRC

Enfermedad	ESTUDIADAS		Ra za		
	No. de casos	Sexo F M	B	N	M
GPP	17	9 8	1 2	5	
NI	6	2 4	4		2
HATM	6	1 5	1	4	1
Otros	7	5 2	6		1
Total	36	17 19	2 3	9	4

CUADRO III DISTRIBUCION DE IRC

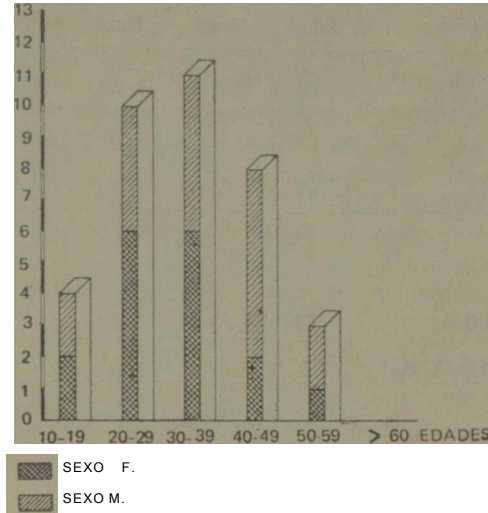
Edad	POR EDADES		Sexo	
	No. de casos	F	M	
10-19	4	2	2	
20-29	10	6	4	
30-39	11	6	5	
40-49	8	2	6	
50-59	3	1	2	
Mayor de 60	0			
Total	36	1 7	19	

indometacina y un régimen dialítico con mayor frecuencia e intensidad, habiendo desaparecido las manifestaciones clínicas.

En ninguno de nuestros 4 enfermos estudiados se constataron signos clínicos ni radiológicos que mostrasen la evidencia de una recurrencia del derrame pericárdico y solamente en el caso No. 1 fue necesario la pericardiocentesis como medida terapéutica.

Gráfico

DISTRIBUCION I.R.C. POR EDADES .
No. OE CASOS



DISCUSION

El origen de la pericarditis en el paciente urémico permanece desconocido a pesar de los múltiples esfuerzos realizados para dilucidarlo. Antes de las diálisis, la pericarditis era discutida como un proceso inflamatorio aséptico, con formaciones de fibrina⁶ y altos niveles de urea sanguínea con una evolución fatal. Actualmente se indican como factores causales la hiperpermeabilidad capilar, infecciones virales, anticuerpos antinucleares y anticuerpos antimúsculo cardíaco;^{4,7} pero en la mayoría de los casos el factor patogénico no queda bien dilucidado.

En 1954 *Wacker* y *Merill* informaron pericarditis clínica en un 50% de pacientes con IRC y el 18% en pacientes con insuficiencia renal aguda, más tarde *Bailey* y *colaboradores* observan que el 41% de pacientes con IRC que serían sometidos a plan de HD iterada tenían pericarditis. La incidencia de la pericarditis en los 36 pacientes analizados por nosotros es de 11,1% ligeramente inferior a la informada por *Bailey* (13%)⁸ y *Comty* (16%).¹ Todos nuestros casos

CUADRO IV
CASOS CON PERICARDITIS

Nombre	Edad	Sexo	Raza	Causa	No. día debut	F. Debut	EKG	TCB	
R.T.R. 1	23	M	B	GPP	5 DP		RP DP ¹ IHI	Sí	Ptvo.
I.M.P. 2	23	M	B	GPP	12 DP		DP ¹ RPAP DC TFE	Sí	Ptvo.
S.D.A. 3	43	M	B	NP	37 DP 19 HD		DP ¹	No	AAC
M.G.Q. 4	25	F	B	GPP	2 DP		DP ¹	No	Ptvo.

Leyenda:

GPP	Glomerulopatía primaria	IHI	Irradiación hombro izq.
NP	No precisada	AP	Audible palpable
DP	Diálisis peritoneal	DC	Disnea de decúbito
HD	Hemodíálisis	TFE	Tos, fiebre, escalofrío
RP	Roce pericárdico	Ptvo.	Positivo
DPI	Dolor precordial	AAC	Aumento del área cardíaca

presentaron dolor precordial, roce pericárdico y cambios radiológicos compatibles con pericarditis, dos de ellos tuvieron cambios en el EKG asociados.

Ninguno de nuestros casos presentó hemocultivo positivo en el momento de realizársele el diagnóstico y solamente el caso No. 2 presentó fiebre y escalofríos en relación con una sepsis posdiálisis peritoneal, lo que nos hace plantear que la sepsis no es un factor desencadenante del daño pericárdico en el paciente urémico. Algunos autores plantean una estrecha relación entre pericarditis y procesos quirúrgicos,⁸ la que no existió en nuestros casos, pues ninguno de ellos estuvo expuesto a tratamiento quirúrgico mayor, y sólo a los casos 1 y 3 se les realizó fístula arterio-venosa mucho antes de diagnosticarse la afección pericárdica, lo que concuerda con los datos brindados por Comty y colaboradores

Ninguno de nuestros casos presentó signo de taponamiento cardíaco, lo que no está de acuerdo con lo planteado por diversos autores,^{9,10} hecho éste que

hacemos dependiente de la poca casuística analizada en un período limitado. Todos nuestros casos presentaron signos de hiperparatiroidismo secundario asociado con valores de calcio entre límites normales, por lo que no pudimos incriminar a éste catión como contribuyente al daño pericárdico, hecho de suma importancia en el análisis de nuestros casos, ya que es aceptado que dentro de los disturbios metabólicos que favorecen la lesión pericárdica se encuentran los grandes niveles de calcio en sangre;¹¹ los valores de urea y creatinina sanguínea no reflejan el adecuado control de los pacientes con tratamiento dialítico, ya que esto puede estar en relación con el tipo de alimentación, la estructura corporal, el estado metabólico del enfermo, etc., por lo que sería necesario dosificaciones de molécula media, metilguanidina, etc., para definir el *status* dialítico de nuestros enfermos.^{1,12} En el análisis de nuestros datos no pudimos detectar diferencias significativas en los valores de creatinina y

urea en los pacientes con pericarditis de aquellos que no la presentaron.

La pericarditis hemorrágica ha ido en aumento en la medida que los pacientes prolongan su vida mediante tratamiento hemodialítico con subsiguiente administración de heparina,¹⁴ sin embargo, el desarrollo de pericarditis hemorrágica con taponamiento cardíaco previo al inicio de la terapéutica hemodialítica, sugiere que la heparina es más un factor coadyuvante, que determinante de la misma. De nuestros 4 casos el paciente No. 1 presentó pericarditis hemorrágica que sustenta lo anteriormente planteado.

En nuestros casos no se constataron signos clínicos ni EKG que sustentaran un daño miocárdico asociado, como ha sido informado por otros autores,^{a-1} ni manifestaciones de hipotensión arterial grave.

De los diversos métodos ensayados para el manejo de la pericarditis en el paciente urémico, hemos puesto en práctica dos de ellos:

1. Aumento de la frecuencia e intensidad del tratamiento dialítico (pacientes 2 y 3)

2. Aumento de la frecuencia del tratamiento dialítico con asociación de indometacina en dosis de 75 mg diarios.

En todos los casos se obtuvo una evolución satisfactoria. En ninguno de nuestros pacientes fue necesario realizar pericardiectomía, y en el caso No. 1 se intentó la pericardiocentesis con instilación de esferoides en cavidad, lo que no fue útil por dificultades técnicas, por lo que se instauró un régimen dialítico de mayor intensidad con drogas antiinflamatorias asociadas.

Después del análisis del tratamiento instaurado en nuestra casuística y valoradas las sugerencias terapéuticas de los diversos autores, consideramos que la pericarditis urémica debe ser tratada únicamente con régimen dialítico intensificado, con drogas del tipo de la indometacina asociada y dejar la terapéutica de pericardiocentesis e instilación de esteroides no absorbibles para aquellos casos que no respondiesen, utilizando la pericardiectomía como medida heroica en aquellos sujetos en que la intratabilidad de su derrame pericárdico, con taponamiento cardíaco, lo puedan llevar al fallecimiento.

SUMMARY

Delgado Rodríguez, A.; J. García Sánchez. *Pericarditis in the uremic patient and its treatment with indomethacin*. Rev Cub Med 20: 2, 1981.

In this study thirty six patients with terminal chronic renal insufficiency (CRI) who underwent dialytic treatment are analyzed. Pericarditis incidence (11,1%), its onset and the number of dialysis performed at illness irruption are pointed out. No complications such as myocarditis, have been an interesting data for our casuistic record. A review of different therapeutic methods assayed for the management of uremic pericarditis is performed, and they are compared with ours. Concerning suggestions about this matter are proposed.

RÉSUMÉ

Delgado Rodríguez, A.; J. García Sánchez. *La péricardite chez le patient urémique et son traitement avec indométacine*. Rev Cub Med 20: 2, 1981.

Trente-six patients atteints d'insuffisance rénale chronique (IRC) terminale soumis à traitement dialytique sont analysés; nous signalons l'incidence de péricardite (11,1%), sa forme de début et le nombre de dialyses réalisées au commencement de la maladie. L'absence de complications telles que la myocardite, constitue une donnée d'intérêt dans notre casuistique. Une revue des différentes thérapeutiques essayées pour le traitement de la péricardite urémique est réalisée, et elles sont comparées à la thérapeutique employée par nous. Des suggestions sont faites.

PE3KME

fejBra^o Po^parec, A. h Tapona CaH^ec, X. üepiiKapnHT y naug eHTOB, CTpa, najomnx ypeivraeM, h ero Jienemie c noMoi UBio KHUOMeTaQH-
Ha. R.rr Cub Med 20i 2, 1981.

B HacTOi uneii paóOTE npoBO^MTCH aHajiH3 36 nauneHTOB, npe^CTaBHB- nmX HPK KOHeHHHíí, kotophm npefl OCTaEJineTCH .nHajummeckoe Jie^ie - Hue, oópaMan BHMManne Ha KOJiH^ecTBO cjiij r qaeB c neprncapnnTOM - (11,1%), ero ^fl HóK)THyK)"(í >opMy, a Taiate Ha KOJnmecTBO ocymecTB - JiéHHbix AHajm3ÓB b Ha^iajie 3aoojieBaHHH. OTcyTCTBúe ocjiocHeKHH Ta khx KaK MHOKapfiHT, npe^cTaBJiHJi dojiBmoñ HHTepec npn npoBe^eHra- Hanjero aHara3a. Ilpoboi htch oti 3op pa3JiHHHX TepaneBTMHecKHX Me- toj [ob, npii MeHHBi nncxfl npn jie^ieHH ypeMi neci coro nepHKapi Ta. lio— jpy^eHHHe narai pe3yjn>TaTH c pe3yjibTaTaMH jn:pyHX aBTopoB. B paóo Te ^awTCH npejpoaceffliiH no 3TOMy Bonpocy.

BIBLIOGRAFIA

1. *Almaguer, M.* Mortalidad de la IRC en Cuba. Tesis de grado, Instituto de Nefrología, 1975
2. *Buselmeier, T.J. et al.* Uremic pericardial effusion. Treatment by catheter drainage and local nonabsorbable steroid administration. *Nephron* 16: 371, 1976.
3. *Fuller, J.T. et al.* Reversal of intractable uremic pericarditis by triancinolone hexaee tonide. *Arch Intern Med* 136: 979, 1976.
4. *Ahmad, R. et al.* Response of pericardial effusion to ultrafiltration and Intensified hemodialysis. *Dialysis and Transplantation* 6: 12, 1977.
5. *Koopot, R. et al.* Cardiac tamponade in uremic pericarditis. *Am J Cardiol* 32: 846, 1973.
6. *Comty, M.C. et al.* Pericarditis in chronic uremia and its sequels. *Ann Intern Med* 75: 173, 1971.
7. *Wacker, III, J.P.* Uremic pericarditis in acute and chronic renal failure. *JAMA* 156: 764, 1954.
8. *Bailey, G.L. et al.* Uremic pericarditis: clinical features and management. *Circularon* 38: 582. 1968.
9. *Nickey, A.V.J. et al.* Surgical Connection of uremic constrictive pericarditis. *Ann Inter Med* 75: 227, 1971.
10. *Reyman, A.T.* Subacute constrictive uremic pericarditis. *Am J Med* 46: 972, 1969.
11. *Freeman, R.M. et al.* Hard-water syndrome. *N Engl J Med* 276: 1113, 1967.
12. *Bergstrón, J. et al.* Middle molecules in uremia. *Sixth Intern Cong Nephrol* 600: 1975.
13. *Traeger, J. et al.* Role of methylguanidine and middle molecules in the immunodeficiency secondary of uremia. *Sixth International Congress of Nephrology* 584: 1975.
14. *Gwodner, A.J.; Fl. Brown.* Report of cases of cardiac tamponade in uremic pericarditis. *JAMA* 162: 1459, 1956.

Recibido: junio 26, 1979.

Aprobado: abril 22, 1980.

Dr. *Adolfo Delgado Rodríguez*
Hosp. Prov. Docente "Manuel Ascunce Domenech"
Carretera Central Oeste Camagüey.