

Síndrome de Laurence- Moon-Biedl

Presentación de dos casos

Por los Dres.:

ALBERTO J. QUIRANTES HDEZ,(1) F. FAISÁN,
(2) J. LEÓN DÍAZ(3) T GEORGINA VERELA(4)

Quirantes Hernández, A., et al. *Síndrome de Laurence-Moon-Biedl. Presentación de dos casos*. Rev. Culi. Med. 10: 4, 1971.

Se presentan dos casos típicos del síndrome de Laurence-Moon-Biedl en dos pacientes que son hermanos e hijos de un matrimonio que presenta lazos de consanguinidad. Se analizan las diferentes teorías invocadas para explicar esta entidad y se revisa brevemente su cuadro clínico.

INTRODUCCION

Esta entidad fue descrita por primera vez por *Laurence* y *Moon* en el año 1866, quienes presentaron cuatro casos, en los cuales describían retinitis pigmentaria asociada a obesidad, retraso mental y corta estatura.

Posteriormente *Bardet* en 1920 y *Biedl* en 1922, presentaron varios casos que a los síntomas descritos anteriormente, se asociaban polidactilia e hipo- gonadismo.

En la actualidad se considera que el síndrome de *Laurence-Moon-Biedl* típico, debe de estar constituido por los siguientes elementos:^{2,3}

- a) Obesidad
- b) Hipogonadismo

e) Retinosis pigmentaria

d) Polidactilia

e) Déficit mental

Esta entidad se incluye dentro de las de carácter heredodegenerativas, urtegrando en ellas el grupo de las formas "cerebrorretinianas", en las que dicho proceso se extiende desde el sistema nervioso central al epitelio pigmentario.⁴

De esta patología se calcula que han sido descritos aproximadamente trescientos casos en toda la literatura y sin embargo, su etiología aún permanece oscura.¹

Para explicar la misma, se han expuesto diferentes teorías y así tenemos que algunos le han atribuido a la hipófisis la responsabilidad de esta entidad, aunque en los casos autopsiados no se ha encontrado patología alguna en esta glándula.

Otros han expuesto la teoría de un fallo hipotalámico, lo cual tampoco ha sido corroborado.³

1 Residente de segundo año de Endocrinología.

2 Especialista de Segundo Grado de Cardiología.

3 Especialista de Primer Grado de Medicina Interna.

4 Posgraduado de Oftalmología.

Como esta entidad tiene carácter hereditario, por un probable defecto genético, esto se ha tratado de explicar de diferentes maneras. Se ha dicho que múltiples genes podrían estar afectados y la alteración de cada uno de ellos explicaría los distintos síntomas de la enfermedad.

También se ha planteado una alteración en el número de cromosomas tal como ocurre en el mongolismo o en la existencia de dos trastornos genético-, uno autonómico dominante y otro recesivo ligado al sexo.

Referente al cuadro clínico de esta entidad, vemos que, en los casos típicos, éste consta de los cinco elementos enunciados anteriormente, aunque existen formas atípicas, en que sólo podemos encontrar dos o tres de estos elementos, aunque en todos se puede constatar el carácter familiar y hereditario de esta afección.

Además de los elementos característico v típicos del cuadro clínico de esta afección, pueden aparecer otras malformaciones, cuya frecuencia e intensidad son variables, tales como sordera, estrabismo, miopía, pie plano, ataxia, útero doble, hipospadias, diabetes insípida, etc.

El objetivo de este trabajo es la presentación de dos casos típicos del síndrome de *Laurence-Moon-Biedl*, en dos hermanos, los cuales son hijos de un matrimonio en que los cónyuges son primos hermanos.

I. PRESENTACION DE LOS CASOS

Caso NO. 1

Paciente J.F.F. H.C.: 280723. Sexo masculino, ra/a Manca, de 14 años de edad, procedente de la ciudad de Camagüe}. (Fig. 1).

M.C.: Trastornos en la visión nocturna.

H. E.A.: Según refiere la madre, el paciente nunca tuvo una conducta igual a la de lo?

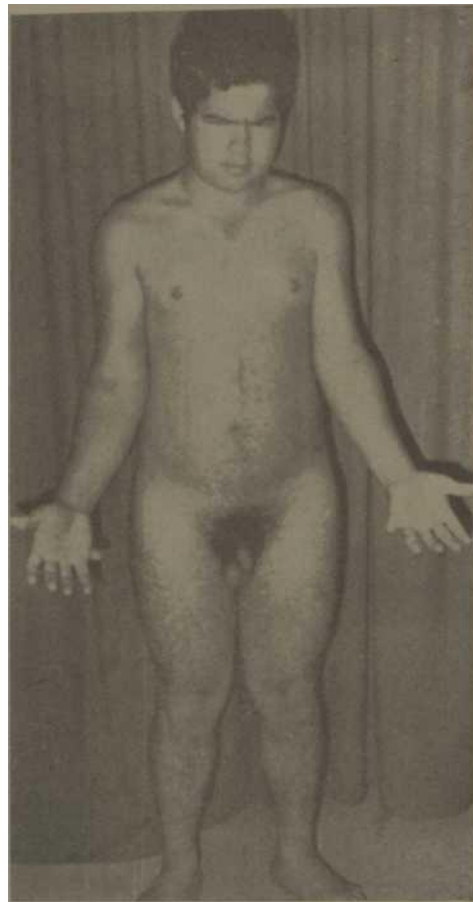

Fig. 1

demás niños de su edad, siendo siempre reservado y retraído, asistiendo a la escuela solamente a los primeros grados. Desde que tenía ocho años comenzó a aumentar de peso y hace dos años fue visto por un facultativo ya que sus genitales estallan poco desarrollados, aunque se dijo a la madre que el niño no> presentalla problemas glandulares. Además, desde hace varios años presenta dificultad progresiva para ver, sobre todo de noche. Al interroga- torio, el paciente no recordaba la edad que tenía ni su segundo apellido.

A.P.P.: Sarampión, tosferina, bronquitis y asma cuando era niño.

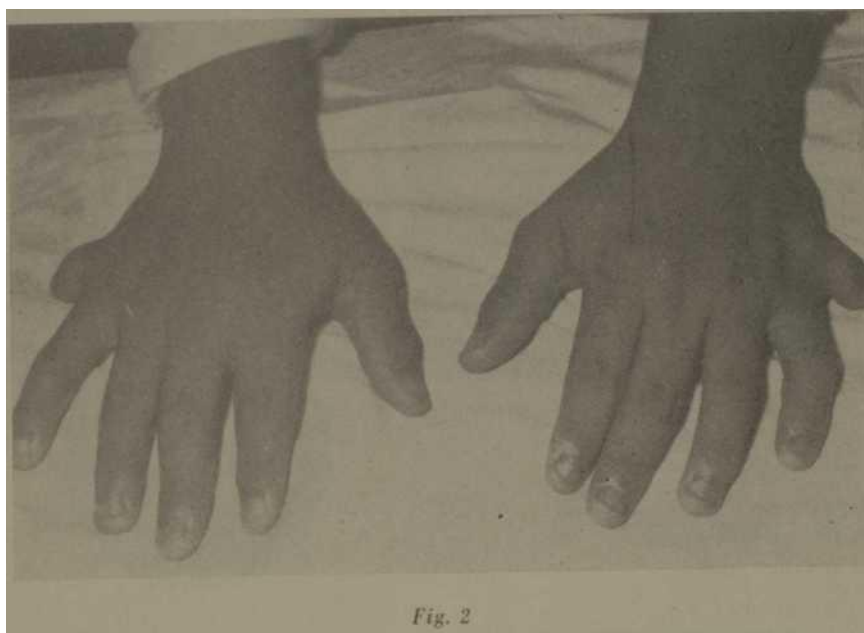
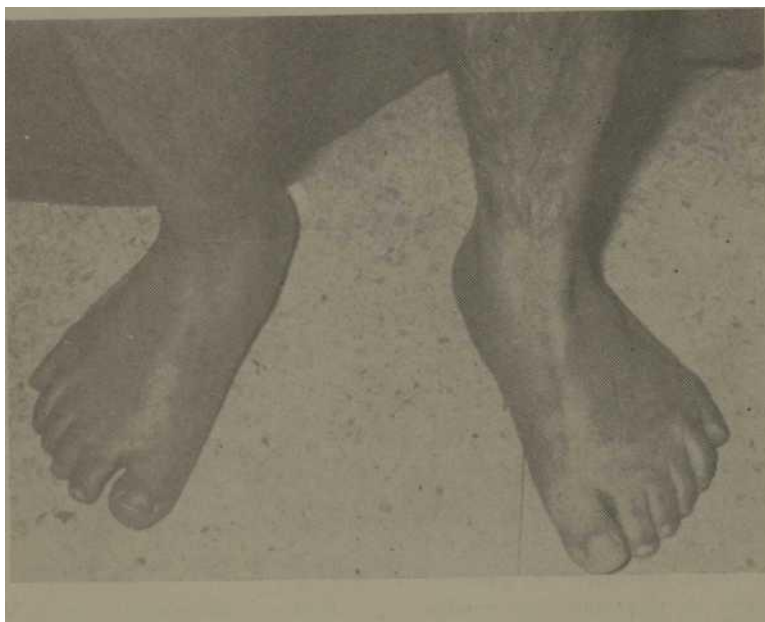
A.P.F.: Madre v/s. Padre v/s. Ambos son primos hermanos. Hermanos: Hembras 3 v/s. Varones 2 v/s. 1 v/con iguales características que el paciente pero con mayor retraso mental.

EXAMEN FISICO: (Datos positivos)

General: Panículo adiposo aumentado en forma generalizada. S.O.M.A.: Polidactilia dada por la presencia de un sexto dedo en cada una de sus cuatro extremidades, (Fig. 2 y 3).
Peso: 75 Kgs. Talla: 165 cms.

Regional: En miembros se ve la polidactilia referida en EFG.

Por *Aparatos:* Genitourinario: Genitales externos: Pene pequeño de 3 X 2 cms. de longitud. Testículos en bolsas de pequeño tamaño y muy poco sensibles.



HISTORIA SICOSOCIAL:

Paciente de 14 años de edad, sexto hijo de mi matrimonio cuyos cónyuges son primos entre sí, el cual asistió a la escuela solamente los primeros grados, no continuando en la misma por su poco aprovechamiento, dedicándose posteriormente a trabajar en su casa. Es muy tranquilo y se lleva muy bien con su familia. No se pueden obtener más datos por la poca cooperación del paciente.

ESTUDIO SIQUIÁTRICO.

Paciente que ¹¹⁰ aprendió en la escuela, que en el área verbal impresiona como un deficitario medio, posiblemente por entrenamiento, pero que globalmente puede conceptuarse de un retraso mental profundo. Cooperó con agrado a las pruebas, aunque al final dio muestras de cansancio.

EXAMEN COMPLEMENTARIOS:

Hemograma, < ritio. urea, glicemia, orina y heces fecales: normales.

Colesterol: 227 mgs %.

PBI: 4 ug %.

Electrocardiograma: normal.

Examen oftalmológico:

Visión OD: 20/100.

Visión OI: 20/100.

Anexos: normales.

Segmento anterior: normal.

Medios: transparentes.

Fondo de ojo: retinosis pigmentaria.

Campimetría y perimetría: reducida marcadamente la visión, a una pequeña visión central. (Fig. 4).

Rx de manos y pies: Se constata la presencia de un sexto dedo en cada una de las cuatro extremidades con elementos óseos en su interior. (Figs. 5 y 6).

CASO NO. 2

Paciente I-1.1, H.(.: 54318. Sexo masculino, raza blanca, de 27 años de edad, hermano del paciente anteriormente presentado. (Fig. 7).

M.C. : actividad intelectual disminuida.

H. E.A.: refieren los familiares del paciente, que éste siempre ha presentado un notable retraso intelectual con respecto a su edad cro-

Fig. 4

nológica y que además tiene dificultad para ver, sobre todo de noche, que sus conversaciones son extremadamente pobres y que hay que hacerle todo, como darle la comida y asearlo.

A.P.P.: Sarampión, bronquitis, asma.

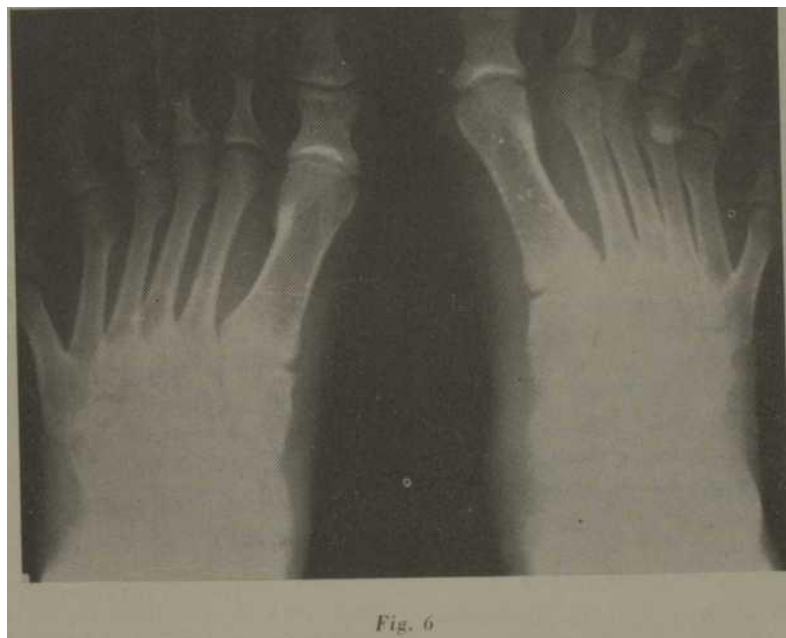
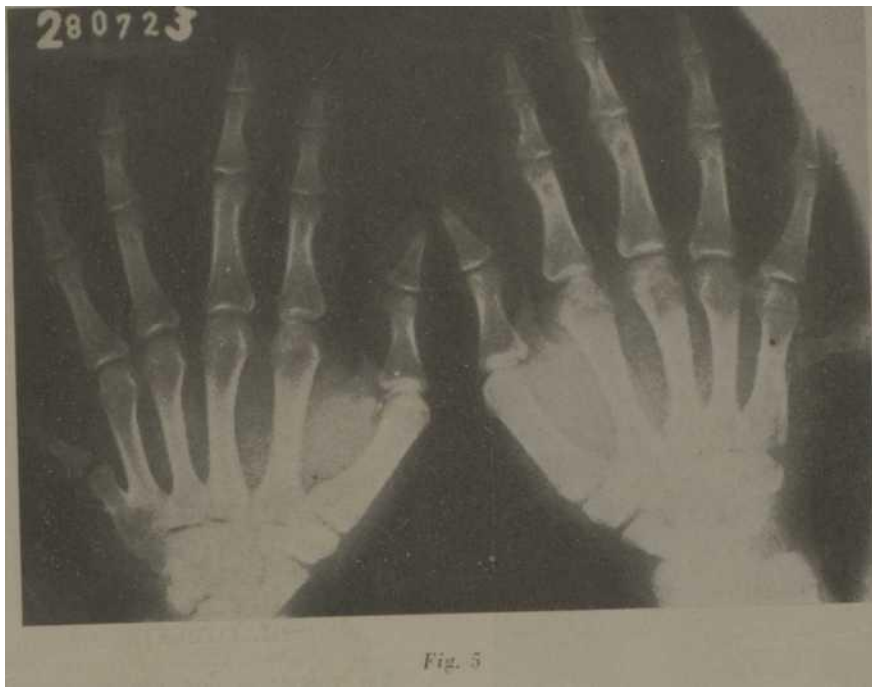
A.P.F.: Madre v/s. Padre v/s. Ambos son primos hermanos. Hermanos: hembras 3 v/s; varones 2 v/s. 1 v/con iguales características que el paciente pero con menor retraso mental.

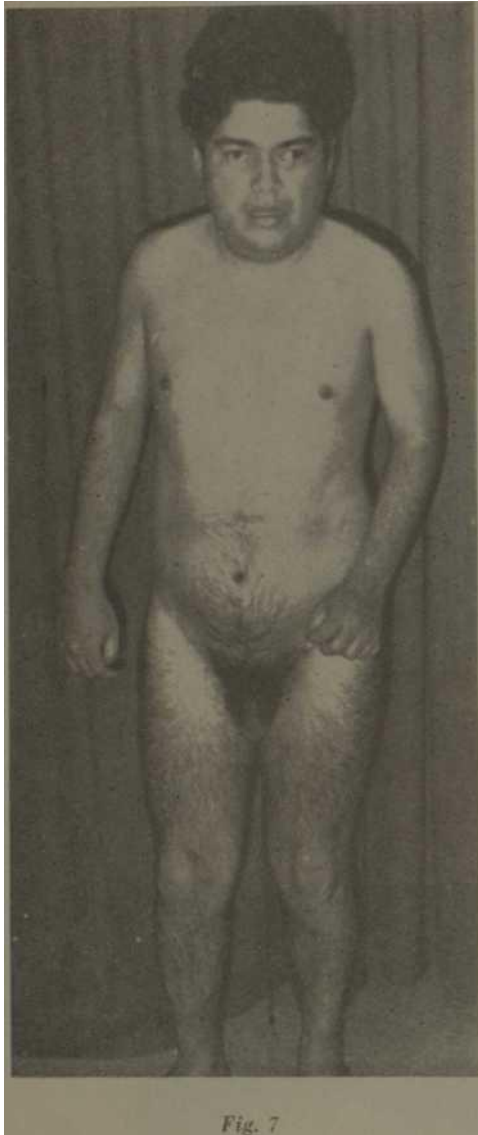EXAMEN FISICO: (Datos positivos)

General: Panículo adiposo aumentado en forma generalizada. S.O-M.A.: Polidactilia dada por la presencia de un sexto dedo en cada una de sus cuatro extremidades. (Fig. 8 y 9).

Peso: 69 Kgs. Talla: 161 cms.

Regional: En miembros se ve la polidactilia referida en EFG.





Por Aparatos: Genitourinario: genitales externos: pene pequeño. Testículos en sus bolsas de pequeño tamaño y con poca sensibilidad. No se realizan inediciones por la poca cooperación del paciente.

Sistema nervioso: pares craneales: l'ar III- Estrabismo divergente del ojo izquierdo. Resto normal.

HISTORIA SICOSOCIAL:

Paciente de 27 años de edad, que nunca ha asistido a la escuela debido a su poca inteligencia, que se relaciona con sus familiares con un lenguaje muy primitivo, y que es capaz de ejecutar solamente las

órdenes más simples y que nunca ha presentado manifestaciones libidinosas y que no aporta ningún dato a nuestro interrogatorio.

ESTUDIO SIQUIA TRICO:

Paciente que nos impresiona como un deficitario profundo a nivel de idim'ia. Gran pobreza visual. Según refiere la madre, no posee validismo. Casi vida vegetativa.

EXAMENES COMPLEMENTARIOS:

Ilemograma, serología, urea y glicemia: normales.

Colesterol: 233 mgs %.

Electrocardiograma, examen oftalmológico y radiográfico: no se realizan por la poca cooperación del paciente.

II. COMENTARIOS

En nuestros dos casos presentados, vemos que los pacientes son hermanos e hijos de un matrimonio, siendo ambos cónyuges, primos-hermanos.

En cuanto a sus características clínicas, el primer caso presenta los cinco defectos genéticos característicos de esta entidad. En cuanto al segundo paciente, sólo nos faltó por constatar la retinosis pigmentaria, debido a la poca cooperación del paciente, aunque, no obstante, debido a la dificultad que presenta para ver y a la presencia de los cuatro defectos restantes, inclusive de manera más pronunciada que en el primer paciente, podemos deducir que es casi seguro que este paciente sea también portador de una retinosis pigmentaria. Además, este último caso es también portador de un estrabismo divergente del ojo izquierdo y ambos hermanos han patleido de asma.

III. CONCLUSIONES

A) Se analizan las diferentes teorías que nos podrían explicar la etiología

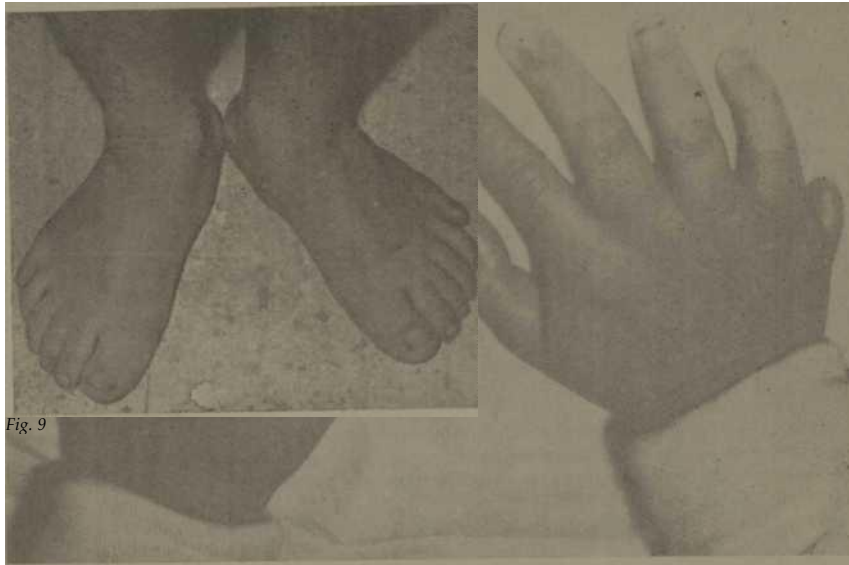


Fig. 9

Fig. «

del síndrome de *Laurence-Moon-Biedl* y hasta estos momentos sólo sabemos que se trata de un trastorno genético probablemente heredado.

B) Los dos casos que presentamos corresponden a dos pacientes portadores cada uno de un síndrome de *Laurence-Moon-Biedl* típico, existiendo en ambos el factor hereditario, ya que ambos son

hermanos e hijos de un matrimonio «¹¹ el cual ambos cónyuges son primos-hermanos y el factor genético, por las malformaciones presentadas desde su nacimiento.

C) El segundo caso presentado es portador de un estrabismo divergente del ojo izquierdo, el cual es uno de los defectos genéticos secundarios que se

describen en esta entidad. Además, ambos hermanos han padecido de asma que es una patología de carácter familiar y hereditario.

SUMMARY

Quirantes Hernández, A., et al. *Laurenee-Moon-Biedl Syndrome. Presentation of two cases.* Rev. Cub. Med. 10: 4, 1971.

Two typical cases of the syndrome of Laurenee-Moon-Biedl in two patients who are brothers and sons of a married couple who presents consanguinity bonds, are presented. The different theories invoked to explain this entity are analyzed and their clinical picture is briefly reviewed.

RESUME

Quirantes Hernández, A., et al. *Le syndrome de Laurenee-Moon-Biedl. A propos de deux cas.* Rev. Cub. Med. 10: 4, 1971.

On présente deux cas typiques du syndrome de Laurenee-Moon-Biedl chez deux patients (qui sont frères, et le fils d'un mariage qui présente liens de consanguinité. On analyse les différentes théories invoquées pour expliquer cette entité et on passe en revue brièvement leur tableau clinique.

PE3LKME

KapaHTec CnHaHflea A., a sp. Chhotoii L*ur#nc*-Moon-B:Udd . cooOmeiae psyx cjiy'iaeB. R*v Cub 10: 4, 1971.

CooómaDT o RByx thihhhx cay^aeB cEmpona Laurence-Moon-Biedl y flByx ooixhhx. fipaTM h chhobm (5 pana, noKa3HBannero eOTHOKpoBHocTt. AHa- JDI3BP5TDT pa3JmHue Teopaa, noKasaHHHe jw oótacneiax arofi cítuhocti h KpaTKo pacCMOTpeHa Hami eé KjacnrqecKaa Rapnraa.

BIBLIOGRAFIA

1. —Herrera Pombo, J. L. y Arriola Alvarez, F: El Síndrome de Laurenee-Moon-Biedl. Presentación de dos casos Rev. Clin. Esp.. Tomo LXXXVIII: 421424, Marzo 31-1963.
2. —Nelson. W. A.: Tratado de Pediatría. Vol. II, 5a. ed., 1544. Instituto del Libro, Cuba. 1966.
3. —Pedro Pons, A.: Medicina Interna. Vol. V. 3a. ed., 839-840. Instituto del Libro, Cuba, 1967.
4. —Rodríguez O'Halloruns, Ur. Mario.: El Síndrome de Laurenee-Moon-Biedl, Rev. Cub. de Med., Vol. 3: 257-282, Junio 30- 1964.
5. —Savio Benavides, Dr. A. y González Mastra- pa. Dr. O.: Síndrome de Laurenee-Moon-Biedl, Rev. Cub. de Ped., Vol. 39: 55-59, Febrero 28-1967.