

Biopsia rectal, su valor en el diagnóstico de la Schistosomiasis

Por los Dres.:

GUILLERMO DEYA MIRABENT²² y CARLOS LOPEZ"
Deyá Mirabent, G.; López., C. *Biopsia rectal, su valor en el diagnóstico de la Schistosomiasis*. Rev Cub Med 19: 4, 1980.

Se estudian 352 pacientes, a quienes se le realizó biopsia rectal previa rectosigmoidoscopia, para diagnosticar la Schistosomiasis; se analizan los parámetros más importantes según la edad, sexo y raza, así como los resultados de las biopsias. Se señala la importancia de la biopsia rectal y su valor sobre los otros métodos complementarios para el diagnóstico de esta enfermedad. Se realiza una revisión bibliográfica de la incidencia de esta enfermedad en el África Austral.

INTRODUCCION

La Schistosomiasis es la infección helmíntica más frecuente; el 5% de la población mundial sufre diferentes formas de esta enfermedad.^{1,2} Se sabe de su existencia desde hace 3 000 años por haberse encontrado huevos en una momia egipcia.³ Este parásito fue encontrado en el Cairo, en un niño, en 1851 por Bilharz, el cual denominó *Bilharzia Haematobium* y la enfermedad fue llamada Bilharziose; posteriormente se llamó Schistosomiasis.⁴

Dos de las tres formas más comunes, son encontradas en África, Schistosofia

Mansoni y el *Hematobium*, siendo hallado en Zaire y Gabón la forma *intercalatum*.^{5,7}

En estado de larvas penetran en el hombre exitosamente y pasan su vida adulta en el sistema venoso, el *Hematobium* en las venas terminales del aparato urinario bajo, y el *Mansoni* en las vénulas del intestino delgado, colon y el hígado.

Casi toda la enfermedad resultante es debida a la reacción fibrosa que ocurre alrededor del huevo depositado por el gusano hembra.

Es importante señalar que el ganado bobino, monos y puercos, comparten con el hombre la función de hospedero y, por tanto, como reservorio de la enfermedad.^{8,9}

La distribución de este parásito en África es casi general. En la República Popular de Angola la existencia del *Schistosoma* se encuentra en todo el país; el primer trabajo realizado fue por *Bruno de Mesquita* en 1942,^{10,11} diag-

²² Especialista de I grado en coloproctología del hospital docente Salvador Allende. Calzada del Cerro 1551, Ciudad de La Habana. Exjefe del servicio de coloproctología del hospital universitario "Américo Boavida", de la ciudad de Luanda, República Popular de Angola.

Procedencia de los pacientes	No.	%
Ingresados en el hospital	190	54
Consulta ext. medicina	101	29
Consulta ext. proctología	43	12
Consulta ext. urología	18	5
Total	352	100

Sexo	No.	%
Femenino	227	64,0
Masculino	125	36,0
Total	352	100,0

notificándose el primer caso de Schistosomiasis intestinal en la zona de Malange; posteriormente se realizaron varios estudios en diferentes zonas del país donde se encontraron pacientes portadores de Schistosomiasis, pudiéndose citar las zonas de Uige, Catete, Huambo, Dondo, Moxico, Cabinda.¹²

Nuestro trabajo se basa en el diagnóstico de la Schistosomiasis por medio de la biopsia rectal, previa rectosigmoidoscopia, no dejando de pasar por alto las otras pruebas que se conocen como el examen de heces fecales, orina, cistoscopia y las pruebas inmunológicas.

El diagnóstico microscópico de la Schistosomiasis depende del hallazgo de los huevos; esto es difícil a veces en exámenes de heces fecales y orina, lo que requiere exámenes repetidos, siendo señalado por varios autores¹³⁻¹⁴ la biopsia rectal como un medio seguro de diagnóstico.

MATERIAL Y METODO

Se hace un estudio de 352 pacientes a quienes se les realizó en la consulta externa de coloproctología, rectosigmoidoscopia con biopsia, tomando con un ponche muestra de la mucosa y submucosa del recto en las zonas donde se observara alguna lesión o del pliegue rectal derecho (Válvula de Huston). La muestra del tamaño de un grano de arroz

es colocada en un portaobjeto; se le añade una gota de lugol y se cubre con un cubreobjeto, luego es examinado en la propia consulta.

En el cuadro I exponemos la procedencia de los pacientes.

Como se puede observar en el cuadro I, la mayoría de los pacientes, el 54%, se encontraban ingresados en el Hospital Universitario "Américo Boavida", de la ciudad de Luanda, en el servicio de Medicina Interna, algunos con síntomas de anemia, diarreas, hepato- megalia, u otra enfermedad asociada a la enfermedad. De la consulta externa de medicina fue remitido el 29%. El 12% de los pacientes acudieron a consulta de coloproctología por presentar diarreas, expulsión de sangre y dolor abdominal tipo cólico. De 18 pacientes, el 5% fue remitido del servicio de urología por haber presentado antecedentes de hematuria y trastornos disúricos.

RESULTADOS

Hacemos un análisis sintetizando seguidamente los parámetros más importantes, según la edad, sexo, raza y resultado de la biopsia (Cuadro II).

Conforme se muestra en el cuadro II la mayoría de los pacientes (64%) corresponden al sexo femenino y el 36% al masculino.

El predominio de la Schistosomiasis intestinal en pacientes del sexo femenino coincide con las estadísticas de

Años	No.	%
10-19	106	30
20-29	95	27
30-39	63	18
40-49	59	17
50-59	22	6
60 - +	7	2
Total	352	100

otros autores^{10,15-17} y esto tiene su explicación, ya que las mujeres acuden a los ríos a lavar las ropas pasando largas horas con los pies dentro del agua, y son acompañadas en ocasiones por las hijas más jóvenes que las ayudan en esta tarea.

La distribución por grupos de edad se muestra en el cuadro III.

El predominio de mayor infectación corresponde entre los 10 y 30 años de edad; se adquiere habitualmente en edades tempranas por niños que se bañan en aguas contaminadas, aunque se producen reinfecciones en comunidades rurales donde son usadas aguas infectadas con fines domésticos o agrícolas. Los moradores de ciudades pueden ser expuestos por un baño ocasional en ríos, pero como no presentan el mismo grado de infectación repetido del morador rural parecen presentar un nivel parasitario más ligero.

En lo que corresponde a las razas, en nuestra casuística, 279 pacientes (79%) corresponden a la raza negra y 73 pacientes (21%) a la mestiza, lo cual explica el predominio de la raza negra sobre la mestiza en la población angolana (cuadro IV).

El análisis de la rectosigmoidoscopia y los resultados de las biopsias lo exponemos en el cuadro V.

Raza	No.	%
Negra	279	79
Mestiza	73	21
Total	352	100

Parásito	No.	%
Schistosoma mansoni	223	79
Schistosoma hematobium	129	21
Total	352	100

En 223 pacientes el 71% corresponde a *Schistosoma Mansoni* (figura 1), el cual presenta una espícula lateral y en 129, el 21%, corresponde a *Schistosoma Hematobium* presentando la espícula terminal (figura 2).

El ciclo de este parásito se origina de la siguiente forma (figura 3):

La cercaria nada y penetra en la piel humana y al hacerlo produce irritación local que puede pasar por alto; al penetrar pierde la cola y se mete en las venas llegando a las cavidades derechas del corazón y a través de éstas al pulmón, y de aquí a la vena porta, pero la ruta tomada para esta parte del viaje es imprecisa.¹

Aquí macho y hembra crecen, maduran y emigran en contra de la corriente sanguínea a las pequeñas raíces del sistema venoso portal; en las paredes de las vísceras pélvicas donde la hembra deposita sus huevos, pueden ocurrir 3 cosas:

1. Pasar a través de la pared de la víscera siendo ayudada por la contracción muscular del órgano y la liberación de una enzima lítica.

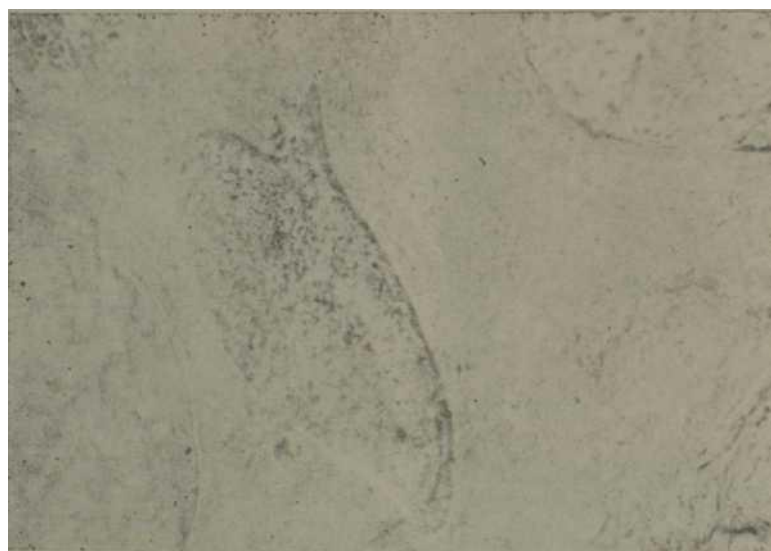

Figura 1. *Huevo de Schistosoma mansoni, tomado en biopsia rectal y visto en fresco.*

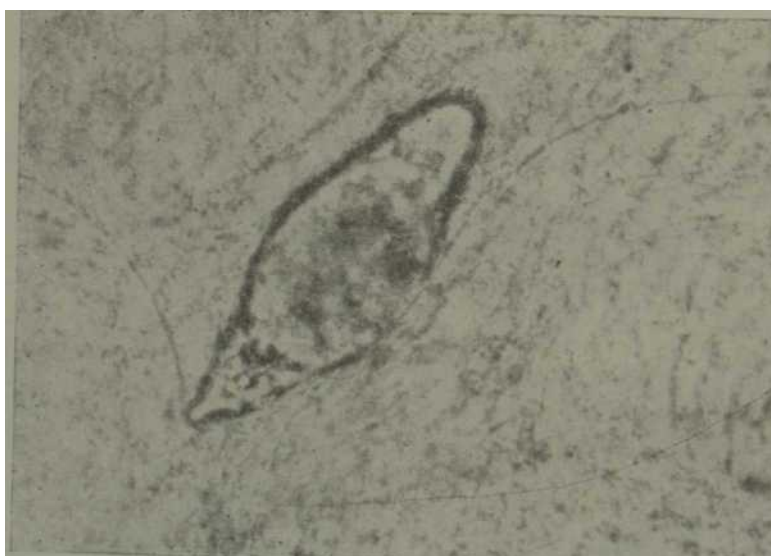

Figura 2. *Huevo de Schistosoma haematobium tomado en biopsia rectal y visto en heces frescas.*



Figuras 3 y 3A. *Ciclo evolutivo del parásito (Laboratorios CIBA)*

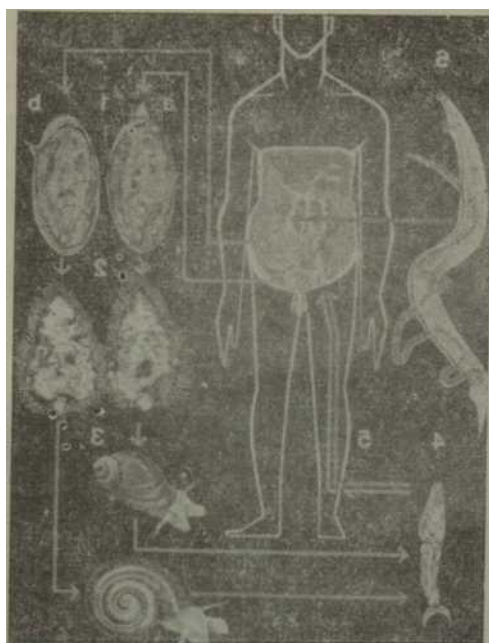
2. Permanece en la pared (viscera cerrada).
3. Transformarse en un émbolo al caer en la luz de un vaso y ser llevado a cualquier parte del cuerpo.

Hay evidencias de que los *Shistosomas* pueden vivir en el cuerpo humano hasta 20-30 años.

La mayor parte de los huevos que pasan por la vejiga son *Hematobium*, mientras que los que pasan la pared rectal son *Mansoni*, aunque hemos visto que se pueden entrecruzar.

Después de ser eliminados los huevos por la orina o por las heces mueren rápidamente por desecación, pero si cae en el agua el miracidium ciliado rompe su concha en un período de 8 horas y nada hacia el caracol seleccionado.

El caracol hospedero del *Schistosoma* *Hematobium*, en Africa, es el *Bulimus*, aunque pueden ser algunos subgéneros en diferentes partes del continente, mientras que el del *Schistosoma* *Mansoni* es el *Biomphalaria*. Dentro del caracol el miracidium forma un esferoquiste y después de 3 semanas quistes hijos, los cuales se rompen a la 9na. semana por distensión y se eliminan innumera-



bles cercarias; un solo miracidium produce varios miles de cercarias. La cercaria tiene una cola en forma de tenedor y nada libremente en el agua hasta alcanzar la piel del hombre y comenzar el ciclo.

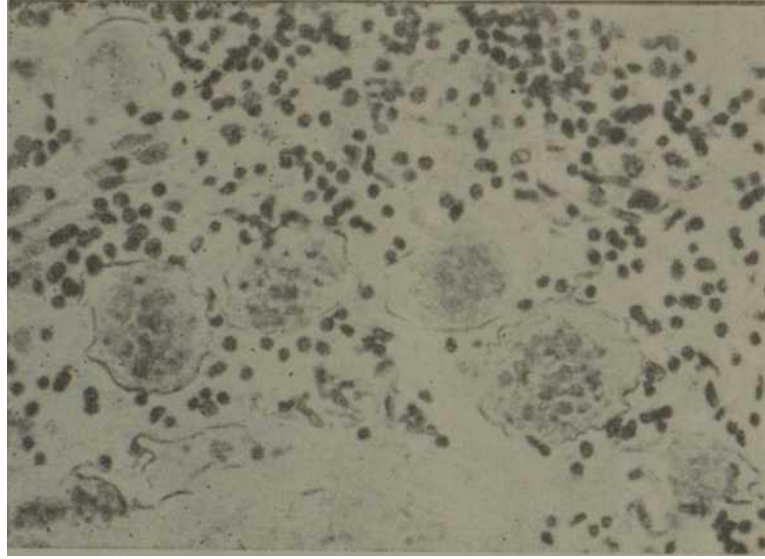


Figura 4. *Corte histico de biopsia rectal, donde se observan varios huevos de Schistosoma, rodeado de infiltrado inflamatorio.*

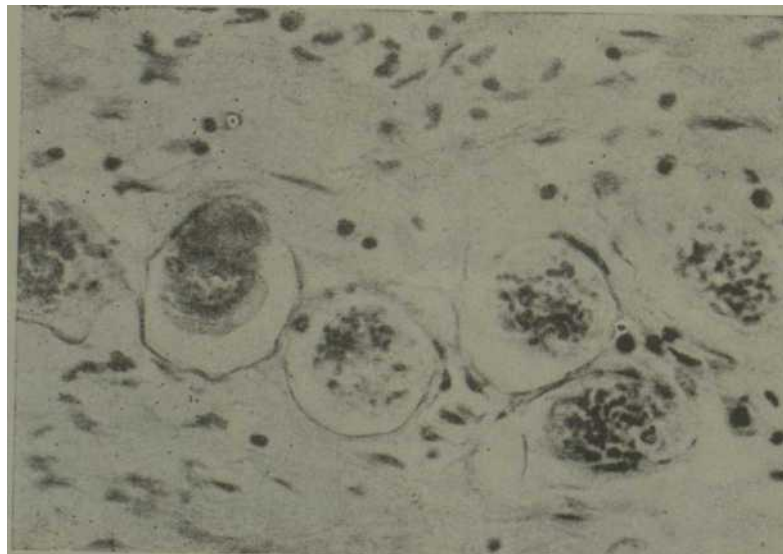


Figura 5. *Corte histico donde se observan huevos de Schistosoma con marcada fibrosis, acompañado de imlocitos y eosinófllos.*

En el examen rectosigmoidoscópico se observa en la mucosa rectal una reacción que ocurre alrededor del huevo, con hiperemia y sangramiento que provoca a la mucosa el aspecto de papel de lija, presentando pliegue engrosado con zonas granuladas y edematosas.

Microscópicamente en los cortes con parafina (figuras 4 y 5) se pueden encontrar una reacción exudativa con una eosinofilia marcada, con células gigantes, seudotubérculos o una fibrosis folicular que más tarde puede calcificarse. El pequeño nódulo redondeado produce a la visión directa un tubérculo, esta agrupación de seudotubérculo puede formar masas al nivel de cualquier órgano. En el colon o la vejiga la mucosa que cubre estas masas se puede ulcerar y observarse en la rectosigmoidoscopia.

Después de varios años la fibrosis conduce a la contracción y retracción de las paredes del órgano pudiendo producir en el hígado lesiones hepáticas graves.

COMENTARIOS

Nos llama la atención en el análisis y revisión de las historias clínicas de los

pacientes, que en el 95% de las heces fecales los resultados eran negativos al igual que los análisis de orina, siendo el 80% negativo, y le encontramos una explicación.

Observamos que a muchos pacientes no se les realizaron exámenes seriados de heces fecales ni orina, así como también dificultades técnicas en el montaje de las muestras. *Bockus*⁶ señala la administración de laxantes salinos y la realización de tres muestras para examen directo en laboratorio; en orina se debe realizar la centrifugación de la misma, ya que los huevos de Schistosoma son pesados y no flotan. Cuando las heces son duras hay que tomar la muestra de la superficie y no del centro, ya que los vermes depositan sus huevos en el colon descendente.

CONCLUSIONES

La rectosigmoidoscopia es un examen de rutina en la consulta de coloproctología y no entraña riesgo alguno para el paciente, así como la pequeña muestra que se toma en la biopsia rectal, permitiendo por un examen directo y rápido identificar fácilmente los huevos del parásito y hacer el diagnóstico de la enfermedad.

SUMMARY

Deyà Mirabent, G.; Lôpez, C. *Rectal biopsy. Its value in the diagnosis of schistosomiasis.* Rev Cub Med 19: 4, 1980.

Three hundred and fifty two patients who underwent rectosigmoidoscopy and rectal biopsy for diagnosing schistosomiasis were studied. Most important parameters according to age, sex and race as well as biopsy results were analyzed. The importance of rectal biopsy and its value when compared to other complementary methods for diagnosing this disease are pointed out. A bibliographic review of the incidence of this disease in Austral Africa is made.

RÉSUMÉ

Deyà Mirabent, G ; C. Lôpez. *Biopsie rectale, sa valeur dans le diagnostic de la schistosomiase.* Rev Cub Med 19: 4, 1980.

Les auteurs étudient 352 patients, qui ont été soumis à biopsie rectale après recto-sigmoidoscopie pour diagnostiquer la schistosomiase. L'analyse a porté sur les paramètres les plus importants d'après l'âge, le sexe et la race, ainsi que sur les résultats des biopsies. Il faut signaler l'importance de la biopsie rectale et sa valeur sur les autres méthodes complémentaires pour le diagnostic de cette maladie. Une révision bibliographique de l'incidence de cette maladie en Afrique Australe est faite.

R.C.M.
JULIO-AGOSTO, 1980

РЕЗКМЕ

ÆeSa MupadeT, T.: Jlonec, K. Enonças npHM0ii KUIUKH, eë 3Ha
HeHH6 B fMarHOCTKKe uyICTQC0iaia3a R«v CUD L.ea ly : 4, i.ou.

HccjiesyiOTCH 352 naimeHTa, kotophm ótuia cnejiaHa ÓHoncna npn.- MOH KHinKH, npoBeiëHHafl nepe-Æ peKTOCHTMOimockOiiiieii, c uejiBio- nocTaHOBKH flnarH03a mzcT0COMna3a. OcyiuecTBJiseTCH aHa/iH3 na- paMeTpoB'Hanoójiee BasCHHX corjiacHO B03pacTa, nojia H pacu, a Tarcxe pe3yjiBTaTOB ÓHoncim. noÆ^epKHBaeTCH 3HaMeHiie óhoiichh- npHMOK KHIUKZ H eë BaXHOCTH B ÆpyTHX flOnOJIHHTeJIBHHX MeTOflaX- çura nocTaHOBKH ^narH03a 3Toro 3aóojieBâHKH0 OcymecTBJLaeTCH - npocMOTp óHdJinorpa\$nn npiranH 3T00 ÓOJie3HH b JQHCHO M A^pHKe.

BIBLIOGRAFIA

1. *Chapter*. Schistosomiasis Componios to sure eiy in Africa. E. Pathology medicale generale in Africa. Rev Proct 20: 5, 1970.
2. *Becquet, R.* Diagnostic parasitologique des bilharzioses intestinales. Ann Soc Belg Med Trop. 1975-55-543-442.
3. *Abdel-Shafi M.* 1940 Ray, Egypt Med As- 2, 3, 1.
4. *Abud- El- Fadl, M.* Proc, 1st, inst, Cong. Bilh. Cairo, 1962.
5. *Delhomme. J.* Thèse pour le doctorat en médecine. Université Francois Rabelais, Faculté de Médecine de Turs. Titre: La Bil- harziose à Schistosoma intercalatum au Gabon. 23-1-1978.
6. *Fischer A. C.* Study of the Schistosomiasis of the Stonleyville district of the Belgum Congo. Trans Ray. Soc Trop Méd Hyg 227- 306, 1934.
7. *Bauquerel, J. Le Gabon P. V. F. Coll.* "Que sais- je". 1976, 2nd édition.
8. *Faust.* Human Helminthology. Philadelphia, Imp. Lea Febinger, 1940.
9. *Cawston, F. G. Les.* Schistosomes rares de l'Afrique du Sud. Ann Pora hum. Comp. 259- 262. 1930.
10. *Mesquita B.* Boletín Sanitario, Luanda, Angola. 5 77-95. 1942.
11. *Deschiens, R.; A. Delas.* Extension Géographique de la bilharziose en Afrique Tropicale. Trans May Soc Trop Méd Hyg. 1969- 63.
12. *Moráis de David. J. A.* Schistosomiasis en Angola. Notas sobre su reciente difusión. Boletín Luanda, 1975.
13. *Hocquet, P. et al.* Intérêt de la biopsie rectale pour le diagnostic et le pronostic des bilharzioses. Méd. Af Zaire, 13, 1966.
14. *Brumpt, L. C.; V. Brumpt.* La biopsia rectale dans le diagnostic des bilharzioses. presse Méd. 60, 1952.
15. *Janz G. et al.* Distribucao dos parasitoses intestinales en Angola do Instituto de Medicine Tropicales Vol XXI 75- 1964.
16. *David J. H. S.* Helmlntiosos intestinais no concelho doChitato. Anais do Instituto de Medicine Tropical Vol. XXIII Luanda, Angola, 1966.
17. *Lucas A. G. Guillas.* Textbook of preventive medicine for the tropics. The English Universities Press Limited, London, 1973.
18. *Bochus L.* Gastroenterología. Enfermedades Parasitarias, Tomo III pág. 60-61, 1968.

Recibido: 25 de noviembre, 1978.

Aprobado: 20 de diciembre, 1979.

Dr. *Guillermo Deyá*

Calie I No. 454

Apto. 6 e/ 21 y 23

Vedado, Ciudad de La Habana.