

HOSPITAL "LUIS DE LA FUENTE UCEDA". MUNICIPIO 10 DE OCTUBRE. CIUDAD DE LA HABANA

## Bursitis iliopectínea crónica. Informe de un caso villo nodular<sup>33</sup>

Por el Dr.:

HERNAN CICERO AMIGO<sup>34</sup>

Cicero Amigó, H. *Bursitis iliopectínea crónica. Informe de un caso villo nodular.* Rev Cub Med 18: 6, 1979.

Se analiza el concepto de la sinoviopatía villo nodular. Se estudia la bursa iliopectínea. Se informa un caso en esta localización. Se revisa brevemente la literatura médica. Se hace particular insistencia en la necesidad de conocer esta entidad para considerarla en el diagnóstico diferencial de un tumor inguinal, pues en los casos previamente descritos ha sido un hallazgo quirúrgico, e igualmente sucedió en el presente.

### INTRODUCCION

El presente trabajo toma en consideración dos aspectos particularmente poco frecuentes. El primero es considerar un tumor de la región inguinocrural que pocas veces se diagnostica preoperatoriamente, más que nada por ser olvidada, que es la bursitis iliopectínea crónica, y el segundo es la sinovitis villo nodular pigmentada como factor etiopatogénico a este nivel, que sólo cuenta en la literatura médica revisada por nosotros con una descripción en 1951 por *Weiser* y *Robinson*.<sup>1</sup>

De lo poco frecuente que es la bursitis iliopectínea crónica se hacen constancia las pocas publicaciones que se ocupan de ella.

*Gatch*, en 1925, estudió todos los casos precedentes, afirmando que el primero fue diagnosticado por *Velpeau* y apareció en la tesis de *Joly*, en 1847.<sup>2</sup> En 1959, *Coventry* presentó sólo 3 casos de los extensos archivos de la Clínica Mayo y en la discusión del trabajo *Phillippe Wilson* aseguró que en los últimos 25 años en su hospital de cirugía especial, con una gran clínica de artritis, no ha podido ver un solo caso.<sup>3,5</sup>

### MATERIAL Y METODO

Se realiza el estudio de un caso típico de bursitis iliopectínea crónica, causada por sinovitis villo nodular pigmentada y se analiza a continuación la literatura pertinente a nuestro alcance. Con estos

---

<sup>33</sup> Este trabajo ha sido leído parcialmente en el II Congreso Nacional de Medicina Interna, celebrado en Camagüey los días 3, 4 y 5 de noviembre de 1977.

<sup>34</sup> Cirujano ortopédico del hospital "Luis de la Puente Uceda", Municipio 10 de Octubre, Ciudad de La Habana.

datos se llega a conclusiones que pudieran ser de utilidad en estudios semejantes y de valor informativo para cirujanos e internistas.

#### *Informe de un caso*

I. R.P., de la raza blanca, casado, de 65 años de edad, concurre con una historia de un año aproximadamente, con dolores centrados en la cara anterior de la cadera derecha, que se irradian a las regiones vecinas excéntricamente, como son: fosa iliaca derecha, región inguinocrural y cara anterior del muslo del mismo lado. Su característica principal es la de aparecer con la marcha u otra actividad y desaparecer con el reposo. Su afección es evolutiva, pues últimamente refiere estar muy limitado y además, que ha comprobado cómo su muslo derecho ha ido adelgazando paulatinamente. Hace seis meses refiere haber notado un aumento de volumen al nivel de la región inguinal y conjuntamente la desaparición del testículo derecho de su bolsa.

*Examen físico.* El paciente claudica evidentemente del miembro inferior derecho, refiere dolor en la cadera; el muslo de ese lado se encuentra considerablemente atrofiado y al nivel de la región inguinocrural hay un manifiesto aumento de volumen.

A la palpación se halla un tumor profundo que abarca desde la fosa iliaca hasta el triángulo de Scarpa, sensiblemente doloroso, duro, irregular, que borra la espina iliaca anteroinferior y que desplaza el latido femoral periféricamente y hacia adentro. Al nivel del escroto se halla ausencia del testículo derecho. La cadera derecha presenta una deformidad en flexión de unos 140 grados, con una limitación pasiva de ambas rotaciones y activamente no puede realizar la flexión en posición sentada. La rodilla no tiene limitación pasiva, pero es incapaz de extenderse activamente hasta los 180 grados. La mensura revela una atrofia del muslo derecho de 1-1/4 pulgadas. Los pulsos arteriales periféricos son normales. El reflejo patelar derecho está notablemente disminuido y en el área sensitiva del nervio crural hay hiperalgia.

Los exámenes habituales de laboratorio son esencialmente normales. La radiografía de tórax demuestra un ensanchamiento del mediastino superior a expensas de su borde derecho. En la pelvis se observa una coxartrosis derecha, con deformidad en la cabeza del fémur y muy escaso espacio articular. En la región supracetabular hay un área de erosión con producción ósea en partes blandas. Una arteriografía iliofemoral demuestra el tronco de la femoral desplazado hacia adentro y toda el área tumoral desprovista de vasos sanguíneos. Un urograma excretor es esencial negativo (figuras 1 y 2).

El caso fue discutido por el colectivo de cirugía y medicina conjuntamente, como el diagnóstico diferencial de un tumor inguinocrural; se

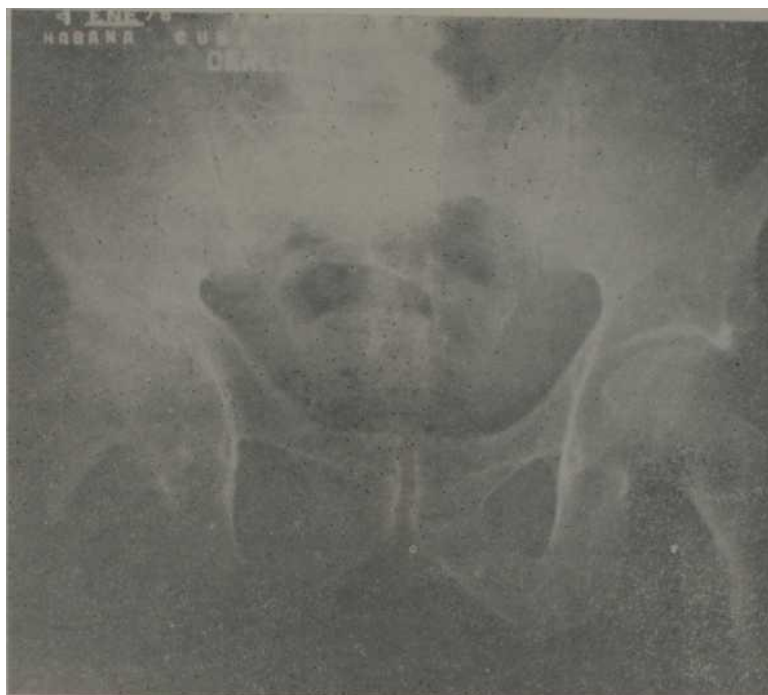plantearon las siguientes entidades como probables: tumor de testículo ectópico, linfoma, sinovioma maligno, absceso frío; se decidió la intervención quirúrgica como la vía idónea para aclarar su naturaleza.

*Descripción del acto operatorio.* Un cirujano general (doctor Carrió) y un urólogo (doctor Castillo) comienzan la intervención con un abordaje inguinocrural siguiendo el ligamento de Poupart, desde la espina iliaca anterosuperior y descendiendo hacia la región crural por su extremo interno; allí observan un conducto peritoneovaginal congénito, con ausencia del testículo, tanto inguinal como abdominal. Al abrir el triángulo de Scarpa, encuentran un tumor gigante que desplaza los elementos vasculonerviosos y que procedo de la profundidad de la región coxofemorales. Se punciona con una aguja No. 18, y se obtiene un líquido color amarillo intenso, como se ve en los quistes sinoviales. Continúa la operación un cirujano ortopédico (el autor) que disecciona el tumor que tiene características de un ganglión enorme que se prolonga proximalmente por debajo del ligamento inguinal hacia la fosa iliaca derecha y distalmente hasta el trocánter menor. En profundidad adhiere íntimamente a la cápsula de la articulación coxofemoral, rechazando hacia adentro el músculo psoas iliaco que aparece muy atrofiado. Se abre el tumor y se evacúa el líquido gelatinoso; se comprueba un interior liso y brillante, con excepción del fondo, allí donde está en íntimo contacto con la cápsula, donde hay una serie de tumores de color bronceado, de tamaño variable desde un centímetro hasta fracciones de milímetro. Se hace una resección subtotal, pues la pared anterior contenía el nervio crural diseminado en ramas múltiples aplastadas y la extensión abdominal una vez perdida su continuidad con el área secretora se convino en que su presencia era inocua. Al resecar el fondo del tumor conjuntamente se extrajo gran parte de la cara anterior de la cápsula, comprobándose que la articulación se encontraba libre de la proliferación sinovial y que se trataba de una osteoartritis de cadera típica. Se coloca el músculo psoas sobre el defecto y se cierra por planos dejando dren de goma por el gran espacio muerto residual.

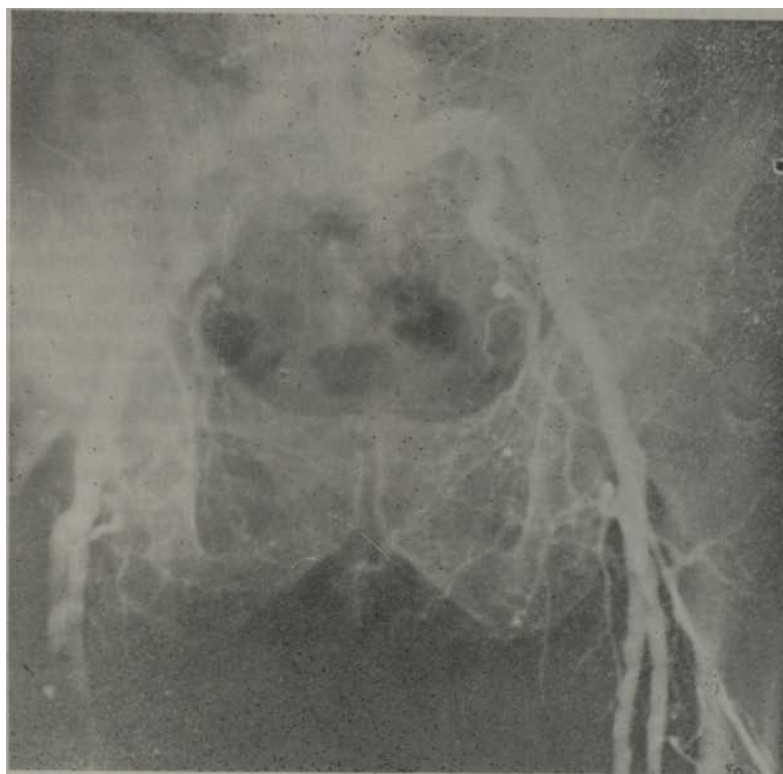
Al día siguiente se comprobó una parálisis total del nervio crural con un área de anestesia que cubría todo su territorio autónomo.

La herida mantuvo una secreción abundante de líquido seroso desde el primer día, tomando aproximadamente un mes para cicatrizar.

Actualmente el paciente deambula con la ayuda de una prótesis larga de apoyo isquiático, mantiene igual la extensión de la disestesia y presenta contracciones fibrilares del músculo cuádriceps, interpretándose como una neuroapraxia posoperatoria del nervio crural, que tiene 4 meses de evolución.



**Figura 1. Radiografía simple: coxartrosis contigua al tumor de partes blandas**



**Figura 2. Arteriografía: desplazamiento interno de la arteria femoral. Avascularidad relativa en el área tumoral.**

El diagnóstico de la enfermedad fue de sinovitis villo nodular, que por estar localizada en la bursa iliopectínea fue cerrada como una bursitis. En los cortes examinados no pudo evidenciarse hemosiderina (figuras 3 y 4).

#### DISCUSION

Se trata de un caso típico de bursitis iliopectínea crónica, que presenta rasgos comunes con otras: su localización y extensión son absolutamente características, su contenido es el propio de estas lesiones e igualmente lo es con frecuencia la presencia de una artropatía involutiva en la coxofemoral vecina.<sup>11</sup> Es un rasgo notable de este caso el hecho de no encontrar comunicación alguna con la articulación, pues si bien no sería congénita pudiera haberse establecido como adquirida por el largo proceso y la gran tensión interior del líquido; además, se pudo comprobar que la articulación no participaba del proceso morbosos bursal. Aquí cabe considerar los casos publicados por Carr,<sup>7</sup> Smith Petersen<sup>8</sup> y Clark\* que son artropatías coxofemorales con el diagnóstico de una sinovitis villo nodular pigmentada y un componente extraarticular que es verosímilmente una distensión de la bursa iliopectínea de tamaño variable ¿Cuál fue primero? Es difícil de establecer, pero en los casos en que la bursa periarticular se convierte de órgano de deslizamiento en reservorio de amortiguación, no es difícil de creer que la comunicación que es congénita en el 15%, en estos casos sea adquirida por imperativo del propio proceso y no es productiva la discusión de cuál fue primero, y sí valorar qué síntomas presentes ameritan la descompresión de la zona y si la artropatía concomitante requiere tratamiento quirúrgico simultáneamente. La sinoviopatía villo nodular presenta la característica de no ser pigmentada, pues en los cortes examinados no se pudo evidenciar hemosiderina, lo cual ya se podía presumir por el líquido amarillo intenso, pero no carmelitoso que es el habitual de esta lesión; además, los casos de bursitis estudiados por Jaffe<sup>10</sup> son todos difusos y en ésta, la lesión era manifiestamente localizada al área

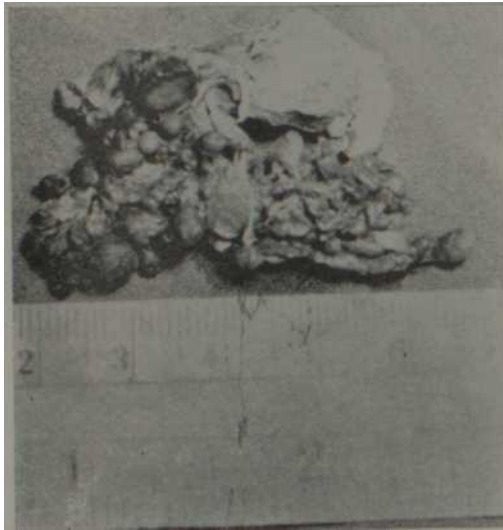


Figura 3. Pieza operatoria: profusión de crecimientos nodulares de tamaño variable.

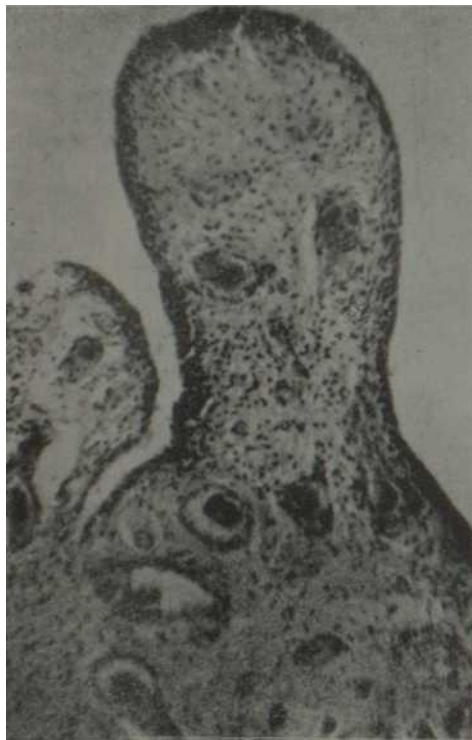

Figura 4. Corte microscópico: tipleo de sinovitis villo nodular.

R.C.M.  
NOVIEMBRE-DICIEMBRE, 1979

contigua a la cápsula articular de la cadera exclusivamente.

#### *Revisión de la literatura*

Se hizo una selección entre los artículos más representativos del tema, de tal forma que permitiera una composición didáctica, como es habitual en el estudio de las entidades clínicas.

#### *Sinovitis villo nodular pigmentada*

**Sononimia.** Xantoma, xantogranulona, tumor xantomatoso,<sup>11-12</sup> tumor de células gigantes, tumor de células gigantes xantomatoso, sinovioma benigno a células gigantes, sarcoma fibrohemosiderino, sarcoma fusogigantocelular, tumor maligno polimorfocelular de la membrana sinovial.

**Concepto.** Simón, en 1865, llamó xantomas a las lesiones nodulares localizadas tenosinoviales que contenían células espumosas cargadas de lípido y sucesivamente se designan así a las encontradas en bursas y articulaciones. Por la presencia de células gigantes se desvió en otro sentido el nombre de estas lesiones y por relacionarlas con un sinovioma, aunque se le designe benigno, deja la mente abierta para una de las neoplasias más agresivas que se conocen, que es el sinovioma maligno y por eso en casos con patrones histiocomplejos, sugestivos de malignidad, recidiva por resección incompleta o ambos, ha dado lugar a la desastrosa confusión de una lesión benigna que no da metástasis, con un sarcoma que conlleva una cirugía ablativa. En 1941, Jaffe<sup>13</sup> utilizó por primera vez el término bien amplio de sinovitis, bursitis y tenosinovitis villo nodular pigmentada, para reunir una serie de lesiones benignas relacionadas entre sí y que se originan del revestimiento de las articulaciones, bursas, vainas tendinosas, fascias y ligamentos adyacentes a los tendones. La pigmentación carmelita o amarillo carmelitosa es debida a la presencia de hemosiderina y lípidos del tipo colesterol en el tejido de la lesión. Este tejido consiste en

numerosos aumentos de volumen muy finos (vellosos) o más groseros (nodulares), que se fusionan en su crecimiento, presentando unas fisuras que los separa y que están bordeados por células de revestimiento sinovial típico. Hay células redondeadas o poliédricas, con propiedades fagocíticas, que toman la hemosiderina y los lípidos, y constituyen las células espumosas. Otras células presentes, sobre todo en las lesiones nodulares, son gigantes y multinucleadas. La lesión estudiada se considera como una reacción inflamatoria en el más amplio sentido del término y aun cuando se reconoce en su evolución la presencia de un proceso proliferativo, no se acepta como de naturaleza neoplásica. Así es que bajo este término se expresa: localización, naturaleza inflamatoria y caracteres macroscópicos de la lesión. Puede ser difusa cuando afecta toda la estructura anatómica donde asienta o, por el contrario, localizada en parte de ella. Su localización más frecuente es en la rodilla, le sigue el tobillo y hay contados casos en la cadera. Frecuente en los dedos de la mano y del pie; hay casos descritos en la palma y en la planta también. Desde el punto de vista clínico, llama la atención hacia su localización como un proceso crónico, ya sean síntomas de disfunción articular con derrame, ya sea por la presencia de un tumor. La radiografía es negativa habitualmente, existen casos en que hay pequeñas erosiones o geodas en el hueso, producidas por la compresión del tejido en su crecimiento.<sup>14-10</sup> Su tratamiento en general es la resección, que debe ser lo más amplia posible, sin sacrificar la función, y en caso de recidiva está demostrada su radiosensibilidad.

#### *Bursitis villo nodular pigmentada*

La localización de esta lesión en el revestimiento de una bursa es poco recuente y no se describe una localización determinada como la más frecuente. La experiencia de Jaffe se «imita a la rodi-

lia con la bursa poplítea, que se considera como la del semimembranoso o la del gemelo interno, sin participación articular y la propia de la "pata de ganso". Las que aparecen en la mano y en la muñeca como bursitis cubital y radial, las estudia en las tenosinovitis y la otra localización mencionada es la iliopectínea por *Weiser* y *Robinson*. Los casos publicados son exclusivamente difusos, con más o menos obliteración de la luz, y más o menos cantidad de líquido, siendo su cuadro microscópico igual a las otras localizaciones.

#### *Bursa iliopectínea*

Aparece la primera descripción de la bursa en "De Humanis Corporis Fabrica", escrito por *Vesalius* en 1555, y el primer caso de enfermedad en ésta fue señalado por *Fricke*, en 1834, apareciendo en los 100 años siguientes 35 casos adicionales. Su presencia es constante y se dice que es la mayor entre las que existen normalmente en el cuerpo humano. *Kessell* demostró su presencia en el embrión de 25,75 milímetros (figura 4).

*Sinonimia*. La más frecuente es la de bursa ilio-*psaos*; también se le ha llamado bursa mucosa subiliaca.

*Sus relaciones*.<sup>17/20</sup> Por delante con el músculo *psaosiliaco*, por detrás con la eminencia pectínea y una porción adelgazada de la cápsula articular coxofemoral, por fuera el ligamento iliofemoral y por dentro el ligamento cotiloideo, proximalmente el ligamento de *Poupart* y distalmente el ligamento pubofemoral. El nervio crural cruza profundamente entre la porción carnosa y tendinosa del músculo *psaosiliaco*, la arteria femoral en su vaina decursa sobre el músculo *psaos magna* y la vena lo hace entre éste y el pectíneo. Su tamaño, comparado habitualmente con un huevo de gallina, permite la introducción del dedo índice para su exploración interior, pero cuando está anormalmente aumentada se exúdetes más allá de sus límites normales, a \*oces bien lejos. Las

relaciones entre la ooyjidad bursal y la articular son prácticamente continuas más que contiguas. La porción de cápsula entre el ligamento iliofemoral (Y) y el pubofemoral (pubocapsular) es muy fina y en este punto la bursa está en íntimo contacto con la sinovial de la articulación. *Kessell* estudió este aspecto en 535 cadáveres, y halló el 15% de casos con una comunicación directa, en la mayoría congénitas, sin descartar la posibilidad de que se establezca por traumatismo o fricción.

#### *Bursitis iliopectínea*

Por bursitis iliopectínea se conoce un proceso inflamatorio de la bursa serosa del *psaosiliaco* que torna la atención clínica hacia la región inguinocrural. Su estudio en la literatura procede de informes que se remontan a 1834, de casos únicos por lo general; son excepciones: *Stephen*<sup>21</sup> con 2 casos crónicos y *O'Connor*<sup>22</sup> con 32 agudos, y *Gatch* que hace un análisis de los primeros 23 de carácter tumoral. No se halla uniformidad de criterios sobre la causa ni patogenia, pues no es posible considerar que la forma crónica, que es sinónimo de tumoral, sea una forma aguda mal tratada

o ignorada, así como la inconstancia en la comunicación entre la bursa y la articulación impide relacionar como constante la participación de ambas estructuras en un proceso común. Es opinión de este autor que esta enfermedad debe aceptarse por el momento de acuerdo con la forma de presentación clínica y los hallazgos patológicos y que su clasificación en agudas y crónicas permite un ejercicio más libre del diagnóstico diferencial en cada caso.

#### *Bursitis iliopectínea aguda*

*Sinonimia*. Bursitis del *psaosiliaco* aguda.

*Etiopatogenia*. Es casi exclusivamente traumática,<sup>23</sup> ya que es rarísimo hoy en día tener la oportunidad de ver un caso supurativo.<sup>24</sup> Es más frecuente en las tres primeras décadas de la vida, donde el deporte y los grandes esfuerzos están presentes. El traumatismo puede ser directo sobre la región

o indirecto por hiperextensión brusca de la cadera, como en los esfuerzos por cargar pesos.

Esta afección será motivo de otro trabajo.

#### *Bursitis iliopectínea crónica*

Por esta designación se estudia una entidad clínica que casi constantemente implica un aumento de volumen de la bursa del psoas, que motiva la consulta en busca de diagnóstico y tratamiento de un tumor inguinocrural que el paciente por lo general ha notado en su crecimiento lento y evolutivo. Esta afección, mal conocida, menos divulgada, de etiopatogenia imprecisa, por lo menos de causas múltiples, se asegura que casi nunca es diagnosticada preoperatoriamente.

Es probable la existencia de un cuadro agudo previo, que el paciente olvidó y que sólo considere su enfermedad a partir de la aparición del tumor.

Es posible también que exista un cuadro sintomático crónico hecho de dolor y una relativa incapacidad funcional, aun ligado a una determinada profesión, pero no es motivo frecuente de concurrir a una consulta y más difícil aún que se haga el diagnóstico correcto.

En conclusión, bajo este término de bursitis iliopectínea crónica, estamos abordando el estudio de un síndrome clínico tumoral de la región inguinocrural, que se encuentra constantemente localizado entre el músculo psoas por delante y la articulación de la cadera por detrás, que no necesariamente tiene que evidenciarse una comunicación con ésta y cuyo contenido es en todo parecido, con sus variantes habituales, al líquido gelatinoso que contienen los tumores sinoviales periarticulares.

*Sinonimia.* Quiste de la bursa iliopsoas, quiste traumático de la cadera,<sup>25</sup> quiste sinovial reumatoideo de la cadera, bursitis iliopectínea crónica postraumática, bursitis iliopectínea no infecciosa, tumor quístico de la bursa iliopsoas, ganglión de la cadera,<sup>26</sup> higroma de la bursa serosa del psoas,

sinovitis villo nodular pigmentada de la bursa iliopectínea, condromatosis de la bursa iliopectínea.

*Etiopatogenia.* Un síndrome tumoral de la región inguinocrural dado por una bursa iliopectínea aumentada de volumen, posiblemente es producido por más de una causa original y por un mecanismo no totalmente aclarado hasta el presente. De las causas recogidas en la literatura podemos señalar las siguientes:

*Traumáticas.* Está descrito el traumatismo directo, de grandes proporciones, y el indirecto, por contracción muscular violenta, así como el traumatismo pequeño y repetido, de tipo profesional. El mecanismo en estos casos se estima que comienza por una irritación química que, unida a la fricción que el uso produce sobre la bursa, determina un aumento de líquido en ella, que progresivamente se va convirtiendo en un quiste.

*Infecciosa.* Puede ser una infección aguda originalmente, que se ignoró o se atenuó, espontáneamente o por un tratamiento insuficiente, o por el contrario, una infección de bajo grado inicialmente, que determinó paulatinamente la distensión de la bursa, cuyo contenido es el de un exudado inflamatorio o purulento.

#### *Artropatia coxofemoral contigua*

En la artritis reumatoide generalizada está perfectamente descrita, sobre todo en los casos de larga evolución y coincidiendo en el uso de corticosteroides por largo tiempo. En esta afección, donde la participación sinovial, tanto articular como extraarticular, es tan florida, no se ha podido precisar si el origen es en uno y secundariamente pasa al otro o si es un proceso simultáneo, lo cual sólo tendría interés académico. De la osteoartritis, tanto localizada a la coxofemoral vecina como generalizada, existen varias descripciones con documentación radiográfica adecuada.

### *Bursitis villo nodular pigmentada*

Esta afección, propia de los tejidos sinoviales, está difusamente representada en la literatura y modernamente *Jaffe* la designó bajo este término, que alcanza varias localizaciones: articular, vainas tendinosas, fascias y ligamentos vecinos a los tendones y bursas. Su presencia en la bursa iliopectínea, respetando la articulación vecina, ha sido descrita en 195) por *Weissery Robinson* en un caso bien documentado e incluido por *Jaffe* en su texto; por lo tanto, se trata de una causa excepcional pero posible como localización primaria. Hay casos publicados muy bien estudiados que asientan primariamente en la sinovial de la articulación coxofemoral y que se extienden a la bursa posteriormente, siendo por consiguiente, localizaciones secundarias en ésta.

### *Condromatosis bursal*

La condromatosis u osteocondromatosis como localización bursal,<sup>27,30</sup> está descrita como primaria, según *Jaffe*, únicamente cuando la metaplasia sinovial, produciendo tumoraciones cartilaginosas, se lleva a cabo al nivel del revestimiento de la bursa exclusivamente, y puede desplazarse secundariamente a la articulación vecina, pero su revestimiento es normal; se llama secundario al proceso justamente inverso. Al nivel de la bursa iliopectínea se han estudiado ambos, así los casos descritos por *Dahlin* y *Lehner* son primarios, habiendo numerosos ejemplares secundarios.

*Comunicación articular.* Se sabe su existencia congénita, se supone su posibilidad adquirida por traumatismo o enfermedad, ya que su separación es tenue; por ejemplo, en una agrupación de casos estudiados por *Gatch*, de 1847 a 1922, en el número 11 publicado por *Dagron* en 1891, se hizo una exploración de la región inguinocrural por tumor, y se halló una hernia crural y además un quiste en el área de la bursa iliopectínea que no comunicaba con la articulación coxofemoral y que fue evacuado.

En el posoperatorio supuró la herida quirúrgica, y se desencadenó una sepsis generalizada que llevó a la muerte del paciente. En la necropsia sí se halló comunicación entre el quiste y la articulación, y se consideró esto un epifenómeno del proceso infeccioso local. Sin embargo, lo determinante, en la autonomía clínica, de la bursitis iliopectínea crónica como entidad, es que el cuadro clínico está jerarquizado por su presencia como aumento de volumen y por los impedimentos o interrogantes que su presencia plantea y no su participación en los procesos morbosos de la articulación vecina.

*Estudio clínico.* Dentro de cuatro síndromes clínicos puede agruparse el complejo sintomático que se desarrolla por la presencia de esta entidad:

*Síndrome tumoral.* Es el más llamativo, el que categoriza la afección, el que motiva la consulta del paciente y que aun a veces es visible. Su localización en la expresión mínima es al nivel de la ubicación topográfica de la bursa iliopectínea, consecuentemente se va ampliando en relación directa con el tamaño que pueda llegar a alcanzar por distensión progresiva, a veces palpándose en la fosa iliaca y se piensa que es otro tumor independiente por la necesidad que tiene de estrecharse por debajo del ligamento inguinal. Su consistencia es variable y en relación directa con la tensión del líquido en su interior, que a veces es dura con sensación de firmeza y otras es blanda y renitente; por lo general lisa y regular, puede en ocasiones observarse abollonaduras. Puede ser silente o inclusive único síntoma, pero en orden sucesivo puede ser doloroso espontáneamente o a la presión, determinando dolor local y aun a distancia. La punción evacúa líquido de cantidad, color y aspecto variables, según la duración y la naturaleza del proceso.

*Síndrome doloroso.* Su forma más típica es localizada en la región inguinocrural, exactamente a 2 cm por debajo del punto medio del ligamento de



Poupart y a 2 cm por fuera del latido femoral, otras veces se refiere irradiado a distancia: distalmente a la rodilla y a la pierna por su cara interna, proximalmente a la fosa iliaca interna, más poco frecuentemente a la región glútea y lumbar baja. Se alivia con el reposo, colocando el miembro inferior de ese lado en semiflexión o por la punción evacuadora y aumenta en la posición erecta y con la extensión de la cadera. De duración variable, a veces meses o años, muchas veces ligero o sordo en su intensidad, otras perturba el sueño y requiere analgésicos a diario.

*Síndrome compresivo.* Debe estudiarse primero al nivel de la región inguino-crural. Puede ser vascular, arterial, dado por una pulsación transmitida que se expresa gráficamente por un oscilograma de mayor amplitud, comparado con la otra extremidad, y un soplo sistólico especialmente cuando el tumor se encuentra por detrás de los vasos femorales. Un síndrome de insuficiencia circulatoria distal no ha sido descrito.

Una arteriografía preoperatoria con el objetivo de establecer el patrón vascular existente y eliminar una posible dilatación aneurismática ha sido indicada en varias ocasiones. Puede existir una compresión venosa simultánea, por lo general con la arterial; así *Kummer* describió edema y várices en un caso. Puede, en fin, ser linfática la compresión, y existen dos casos de linfedema unilateral curados por la resección del tumor. El síndrome de compresión nerviosa afecta el nervio crural, lo cual provoca clínicamente disestesia en el área autónoma de este nervio y principalmente por una atrofia evolutiva del músculo cuádriceps. También han sido señalados síntomas vegetativos distales como son: sensación de calor en el pie y objetivamente un aumento de la temperatura en esta zona.

El síndrome compresivo puede presentarse a distancia por el crecimiento del tumor bursal por debajo del ligamento inguinal hacia la cavidad abdominal, variando su cuadro clínico según la viscera

involucrada. Está descrito el síndrome compresivo del colon sigmoide,<sup>31</sup> del ciego,<sup>1</sup> del uréter<sup>32</sup> y de la vejiga.<sup>33</sup>

*Síndrome de incapacidad funcional.* En primer lugar, la claudicación por dolor y por la limitación en la extensión de la cadera es de grado variable, la actitud del paciente de pie es inclinado hacia adelante con flexión manifiesta de la cadera, y acostado en el lecho duro presenta semiflexionado todo el miembro inferior que se acentúa si se hiperflexiona la cadera del lado opuesto y si se extiende pasivamente, se evidencia una hiperlordosis lumbar. A estos síntomas y signos, dependientes todos de la contractura del músculo psoasiliaco, se añade la incapacidad que proporciona la atrofia del músculo cuádriceps que debilita extraordinariamente la marcha y la afección articular vecina que se asocia en algunos casos, especialmente la artritis reumatoidea y la osteoartritis.

#### *A rtrografía-bursografía*

La visualización contrastada de la bursa iliopectínea permite prescindir de una cirugía innecesaria con fines diagnósticos, sobre todo cuando concurren factores desfavorables en el paciente.<sup>34</sup>

#### *Punción (bursocentesis)*

En otros tiempos fue medida terapéutica o aun paliativa, hoy en día sólo se usa prácticamente como medio de diagnóstico. Puede estar indicada en casos de escasos o nulos síntomas locales en que el tumor es lo único a resolver; la cirugía puede ser inoportuna en este caso, ya sea por avanzada edad u otras complicaciones orgánicas. En los casos en que la cirugía está decidida, es preferible no realizarla, pues la bursa distendida e íntegra permite un tiempo quirúrgico inicial más fácil para su disección y correcta ubicación y extensión (figuras 5 y 6).

*Técnica.* La vía anterior es la más expedita, los puntos de referencia son

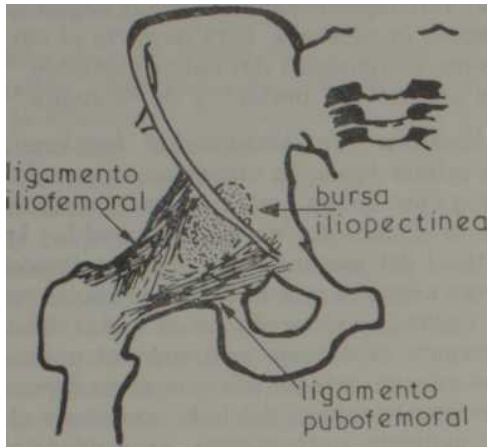


Figura 5. Bursa iliopectínea. Localización anatómica.

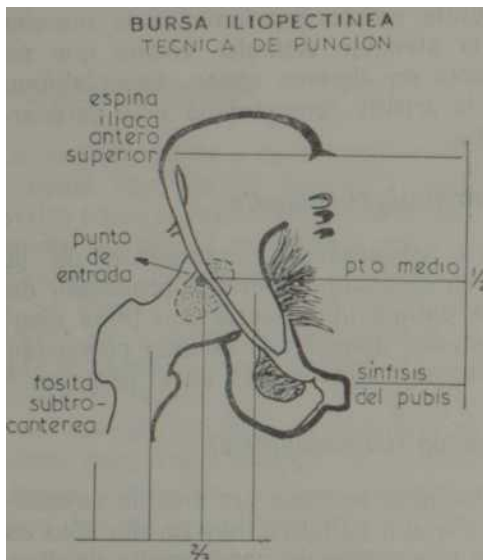


Figura 6. Técnica de la bursocentesis: determinación del punto de entrada.

el punto medio de la distancia que existe entre la espina iliaca anterosuperior y la sínfisis del pubis; se repara entonces la fosa subtrocanterea y de aquí se traza una línea imaginaria hasta el punto que ya teníamos reparado; pues bien, en la unión de los dos tercios distales con el tercio proximal se halla exactamente el punto de entrada. Para las personas obesas puede seguirse la siguiente alternativa: el primer punto se halla igual y a 2

cm por debajo y a otros 2 cm por fuera se encuentra el segundo punto de entrada. Una tercera posibilidad es localizar el latido femoral sobre el ligamento de Poupart y a una pulgada por debajo y otra por fuera se halla el objetivo deseado. Se infiltra un anestésico local en la piel y el tejido celular subcutáneo y a continuación se usa una aguja de calibre No. 18 en una jeringuilla de 10cc, con cuyo equipo existen condiciones de visibilidad, vacío y calibre como para una prueba satisfactoria. La dirección de la punción es vertical; en los casos de tamaño tal que sea palpable el tumor no es necesario profundizar, pues el líquido fluye fácilmente; en ocasiones especiales se desciende hasta tropezar con el hueso, que es la región del cuello del fémur; se retrocede entonces una pulgada, encontrándose el extremo de la aguja en el área de la bursa.

**Características del líquido.** Cantidad: según los datos extremos es variable entre 2 y 500 cc, en relación con el tamaño y grosor de la pared. Color: una gama variable alrededor del amarillo; en los casos de sinovitis villosa nodular pigmentada alcanza tonos oscuros, llegando al bronceado. Densidad: lo más frecuente es del tipo gelatinoso fluido, similar en todo al sinovial; en algunos casos, sobre todo en los de gran tamaño, se describe como seroso, prácticamente acuoso. Cuerpos libres: se han señalado partículas de fibrina del tipo de grano de arroz y aun pequeñas formaciones osteocartilaginosas en los casos de artropatías degenerativas en la cadera vecina con una amplia comunicación con la bursa. Composición: rico en mucopolisacáridos, especialmente el ácido hialurónico.

#### Diagnóstico diferencial

Es fundamentalmente el de un tumor de la región inguinocrural, pues la forma no tumoral es prácticamente desconocida en la clínica diaria y si bien en

algún texto se pretende señalar diferencias clínicas con la coxartrosis, éstas son superficiales y hay una realidad final y es que son concomitantes muchas veces y no pueden excluirse.

La hernia crural es el primer tumor a diferenciar; ésta no afecta en nada la mecánica de la articulación de la cadera y tiene síntomas propios, como son: reductibilidad e impulsión a la tos. Un absceso del psoas si es supurativo da un cuadro agudo que es más propio a diferenciar con la forma aguda de esta bursitis y que sólo en los casos fríos tuberculosos, puede plantearse el diagnóstico que debe eliminarse investigando el foco osi o artífuelle y todos los síntomas clínicos biológicos de la enfermedad aparte de que la punción rinde pus caseoso. La dilatación vascular a este nivel, casi exclusivamente el aneurisma de la arteria femoral, puede ser planteado en los casos de un síndrome compresivo arterial en que el tumor presenta un latido transmitido, necesitando muchas veces una arteriografía de la zona para aclarar el diagnóstico.

Una linfadenopatía, que puede ser inflamatoria o tumoral, no debe perturbar la función de la cadera, pasivamente por lo menos, y que debe llevar a la investigación del foco original. Un tumor primario de la zona debe "respetar" igualmente la articulación y es variable de acuerdo con su carácter benigno o maligno; se puede señalar entre ellas el lipoma y el sinovioma maligno.

Cuando hay extensión a la cavidad abdominal, muchas veces predomina clínicamente ésta sobre la tumoración inguinal, por lo que hay que considerar el diagnóstico diferencial de un tumor pelviano, abdominal, o ambos, lo cual se encuentra más allá de los límites de este trabajo.

#### *Hallazgos operatorios*

Variable en relación directa con los factores etiopatogénicos involucrados. Relativo a la tumoración; su ubicación más frecuente es en la topografía normal de la bursa, haciendo su crecimiento primeramente hacia adelante,

emergiendo entre los elementos vasculonerviosos que secundariamente pueden quedar por detrás; otras veces aparece pediculado por un trayecto tubular semejante al cordón umbilical, existiendo entonces una variedad que crece por detrás de la vaina de los vasos femorales, levantándola siempre en su crecimiento por delante y dando los síntomas más acentuados de compresión.

Su extensión proximal subperitoneal, distal hacia el miembro inferior y en sentido lateral, ya han sido descritas. Su coloración externa por lo general es la blanco-azulada de los gangliones, pero puede ser parduzca como en los casos de sinovitis villo nodular pigmentada. Su superficie lisa y regular es a veces abollonada, con irregularidades policíclicas determinadas por la presión del líquido al actuar en zonas de menor resistencia; otras veces hay tumores accesorios unidos por un cordón, con la principal que se ha encontrado permeable en unos casos y en otros no. La sección de la pared la muestra casi constantemente fina y milimétrica; sin embargo, hay un ejemplar descrito cuya pared medía de uno a 1,5 cm en su porción más gruesa, con una capacidad reducida a 2 centímetros cúbicos. La superficie interna, lisa y brillante por lo general, puede aparecer groseramente arrugada, recordando a la vejiga trabeculada. El hallazgo de lesiones en su interior, valiosas, nodulares o ambas, puede ser localizada en su base de implantación o algo más extendida, pero en el escaso material existente para su estudio no se han encontrado ejemplares difusos como en la rodilla. El líquido que contiene ha sido descrito en la punción, así como las partes sólidas que aparecen en suspensión y que debe evacuarse previo a la resección, pues permite una evaluación de su extensión y planificar adecuadamente la técnica de extirpación. La comunicación articular también se despeja por este método y ha sido descrita en forma variable de tamaño,

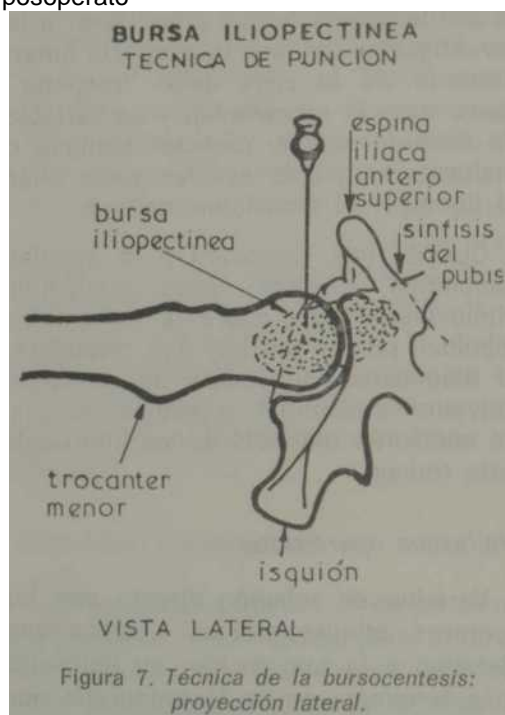
desde la cabeza de un alfiler hasta una amplitud mensurable en centímetros, y desde una forma inmediata de pared con pared fenestrada, hasta un cordón o conducto intermedio de luz variable; otras veces la comunicación no es patente y existen evidencias de que fue permeable en un tiempo y se obliteró después.

Relativo a la articulación vecina, el momento quirúrgico es excepcional para inspeccionarla directamente en los casos que se considere la participación de una artropatía en el proceso bursal.

#### Tratamiento

En el siglo pasado fue habitual la punción evacuadora que aliviaba los síntomas locales y que como es de suponer se acompañaba de una recidiva más o menos mediata, por lo que se intentó obliterar la capacidad secretora del quiste con sustancias irritantes o esclerosantes de resultados difícil de controlar y menos de pronosticar, por lo que fue abandonada. Actualmente, con un mejor conocimiento de su naturaleza, con mejores medios de diagnóstico, como es la artrografía, con una técnica quirúrgica menos agresiva y con menos posibilidades de contaminación e infección posoperatoria, existe un mejor pronóstico para esta afección. Por lo general, lo que lleva a estos casos a ser intervenidos quirúrgicamente es la incertidumbre que plantea un tumor en la región inguinocrural, pues ya se ha dejado constancia de lo infrecuente que es su diagnóstico preoperatorio, aun estudiado por internistas, cirujanos y ortopédicos componentes. Este tumor, en su crecimiento, hace una disección del área que rodea la cadera, insinuándose entre los planos musculares y ligamentos, pero sin adherirse a ellos, permitiendo fácilmente la separación de los vasos femorales; inclusive, el nervio crural constituye una dificultad quirúrgica especial, pues se abre progresivamente en sus ramas terminales inmediatamente por debajo del ligamento inguinal, por lo que debe elegirse con cuidado un área de penetración segura sin alcanzarlo,

y realizar la más cuidadosa neurólisis o en su defecto dejar el bloque de pared anterior que las abarca, para separarlas en conjunto sin lesionarlas. La extensión abdominal por debajo del ligamento inguinal presenta iguales características, y se necesita hacer una disección subperitoneal para liberar las estructuras que comprimen; otras veces, después de evacuado el líquido que contiene y reseca la parte principal, se ignora la misma, ya que no tiene capacidad secretora y la recidiva es improbable. Lo fundamental del tratamiento es precisamente esto, descomprimir toda el área ocupada por el tumor, sin lesionar ningún elemento anatómico noble. En los casos de sinovitis villo nodular pigmentada, hay que hacer la resección de todas las lesiones visibles y mediante una artrotomía exploradora determinar si la articulación participa en el proceso también, en cuyo caso sin luxar es posible hacer una sinovectomía limitada y dejar para el posoperato-



R.C.M.  
NOVIEMBRE-DICIEMBRE, 1979

rio en caso de recidiva la radioterapia. Si existe una artropatía concomitante, la resección de una bursa aumentada no impide realizar otra técnica sobre la articulación como parte del tratamiento de aquélla. En los casos infecciosos se trata como un absceso de la región, sin más medida inmediata que su incisión y drenaje, con antibioticoterapia.

#### CONCLUSIONES

Aunque la bursitis iliopectínea es poco frecuente en la práctica médica, es posible que sea debido a su poca divulgación, pues el autor solamente en el curso de un año, pudo estudiar 2 casos crónicos y 2 agudos.

Las causas que determinan esta afección son múltiples y los mecanismos por los que se presenta en la clínica son variados.

Este autor considera lo más práctico separar la bursitis iliopectínea en sus dos formas, la *aguda* y la *crónica*, de acuerdo con la presentación clínica, y clasificarla en segundo orden de acuerdo con los hallazgos morbosos, cuando esto sea posible. De esta manera se permite un ejercicio más libre en el diagnóstico diferencial de cada caso.

La bursitis iliopectínea aguda es casi siempre traumática, y de forma excepcional hoy en día, de tipo infeccioso supurativo y representa un cuadro clínico de contractura del músculo psoasiliaco.

La bursitis iliopectínea crónica, de causas múltiples, tiene características en la clínica como un síndrome tumoral de la región inguinocrural localizado entre el tendón del psoas por delante y la articulación coxofemoral

por detrás, que no tiene que demostrar necesariamente una comunicación con la articulación y cuyo contenido es en todo similar a los tumores sinoviales periarticulares (ganglión).

Este autor considera que lo determinante en la autonomía clínica de la bursitis iliopectínea crónica como entidad, es que el cuadro clínico está jerarquizado por su presencia como aumento de volumen y por los impedimentos o interrogantes que ésta plantea y no su participación en los procesos morbosos de la articulación vecina.

La causa hallada en el caso informado permitió clasificarlo como bursitis villosa nodular pigmentada y la negatividad de esta lesión en el interior de la articulación de la cadera la señala como primaria en la bursa, variedad de la que sólo hemos encontrado un caso en la literatura revisada.

Debe tenerse en cuenta la bursitis iliopectínea crónica en el diagnóstico diferencial de los tumores de la región inguinocrural, pues la inmensa mayoría de los casos descritos no han sido diagnosticados preoperatoriamente. La correcta identificación de la entidad puede abordarse por la punción de la bursa (bursocentesis) que evacúa un líquido característico, y si se aprovecha la oportunidad y se inyecta contraste radiográfico (bursografía), se opacifica toda la extensión de la lesión, quedando así la exploración quirúrgica supeditada a la verdadera necesidad de descomprimir la región y no como método auxiliar de diagnóstico.

#### SUMMARY

Cicero Amigó, H. *Chronic iliopectineal bursitis. Report of a villonodular case.* Rev Cub Med 18: 6, 1979.

The concept of villonodular synovial disease is analyzed. The iliopectineal bursa is studied. A case with this localization is reported. Literature is briefly reviewed. Emphasis is made on the need of knowing this entity at the time of the differential diagnosis of an inguinal tumor since in previously described cases as in ours it has been a surgical finding.

## RÉSUMÉ

Cicero Amigó, H. *Bursite ilio-pectinée chronique. Rapport d'un cas villo-nodulaire.* Rev Cub Med 18: 6, 1979.

L'auteur analyse le concept de la synovio-pathie villo-nodulaire. Il étudie la *bursa iliopectinea* et rapporte un cas ayant cette localisation. Il met l'accent sur le besoin de connaître cette entité pour en tenir compte dans le diagnostic différentiel d'une tumeur inguinale, car dans les cas décrits elle a été une trouvaille chirurgicale, comme c'est le cas présente dans ce travail.

## PE3KME

Cncepo AMuro, 3. XpoHü'qecKoe Bocnanemie Ta30Óe,gpeHHHX cjih- 3hctkx MemoHKOB. MHTjopNiaiiHH oó oflHOM cjiy'iae TBépnnon rpyrjioF - onyxojra. Rev Cut> Med 18» 6, 1979.

IpoBOiETCH aHami3 KOimenmui cHHOBHonaTim TBépfioH Kpyrjioñ onyxo jra. Peajm3yeTCH HccjieflOBamie Ta30óeapeHH0r0 BOcnajieraiH. úpeaoc TaBjiHeTCH HH<popMamiH, CBH3aHHan c 3ToM ji0Kajin3amie2o B KpaTKon \$opMB saéTCH oo3op JEHTepaTypH. Ocoóoe BHHMaraie yaejiaeTCfl Heoo- xojhmocth rjiyóoKoro 03HaKOWúieHHH c 3thm 3ado^eBaraieM c iiejioBio - yqéTC ero b .njitJxpepeHiiisaTiBHOii jmarHOCTHKe naxoBoü onyxojin, TaK nak b cjiyqafix paHee oimcaHHHX, 3Ta onyxojib npeflCTaBJyua coóoh o^Hy E3 Haxo,n;OK, csejiaHHyio npH xnpyprH^eckOM BMemaTOJiBCTBe, to sce aaMoe rrp0H30iEn0 a b HacTonmeM HHtpopMHpyewioM cjiy'iae.

## BIBLIOGRAFIA

1. Weiser, J. R.; D. V.J. Robinson. Pigmented villonodular synovitis of iliopectineal bursa. A case report. J Bone Joint Surgery 33A: 988, 1951.
2. Gatch, W. D. Cysts of iliopectineal bursa. Ann Surg 82: 277, 1925.
3. Coventry, M. B. Rheumatoid synovial cyst of the hip. J Bone Joint Surg 41A: 721, 1959.
4. Coltart, W. D. Discussion in rheumatoid synovial cyst of the hip. J Bone Joint Surg 41 A: 721, 1959.
5. Wilson, P. D. Discussion in rheumatoid synovial cyst of the hip. J Bone Joint Surg 41 A: 721, 1959.
6. Finder, J. G. Iliopectineal bursitis. Arch Surg 36: 519, 1938.
4. Carr, C. R. Pigmented villonodular synovitis of the hip joint. A case report. J Bone Joint Surg 36A: 1007, 1954.
5. Smith-Petersen, M. N. Case records of the Massachusetts General Hospital Case 30131. N Engl J Med 230: 409, 1944.
6. Clark, C. L. Case records of the Massachusetts General Hospital. Case 37292. N Engl J Med 245: 112, 1951.
7. Jaffe, H. L. Tumors and tumorous conditions of the bones and joints. Philadelphia, Lea and Febiger, 1958, pp. 448.
8. Andreev, B.; R. Loricé. Xantogranulomas: una forma excepcionalmente rara de los tumores de la bolsa sinovial de las articulaciones con la contribución de un caso. Rev Cub Cir 9: 109, 1970.
9. Minear, W. L. Xanthomatous joint tumors. J Bone Joint Surg 33A: 451, 1951.
10. Jaffe, H. L.; L. Lichsteinstein. Pigmented villonodular synovitis. Bursitis and tenosynovitis. Arch Pathol 31: 731, 1941.
11. Lewis, R. W. Roentgen diagnosis of pigmented villonodular synovitis and synovial sarcoma of the knee joint. Radiology 49: 26, 1947.
12. Breimer, C. M.; R. H. Friberger. Bone lesions associated with villonodular synovitis. Am J Roentgenol 79, 618, 1958.
13. Greenfield, M. M.; K. M. Wallace. Pigmented villonodular synovitis. Radiology 54: 350, 1950.
14. Testut, L.; O. Jacob. Tratado de Anatomía Topográfica. Barcelona y Buenos Aires. Sal- vat. Séptima Edición. 1947, pp. 954, 973.
15. Lockhart, R. D. Anatomy of the human body. Philadelphia, J. B. Lippincott. 1959, pp 111 112.
16. Campbell's. Operative orthopedics. pp. 1644, 1656. St. Louis, C. V. Mosby Co., Third Edition, 1956.
17. Shands, A. R. Handbook of orthopedics surgery. St. Louis, C. V. Mosby Co. Fifth Edition. 1957, pp. 490.

18. *Stephens, V. R.* Cystic tumor of the iliopectineal bursa. Report of two cases. *Arch Surg* 49: 9, 1944.
19. *O Connor, D. S.* Early recognition of iliopectineal bursitis. *Surg Gynec Obstet* 57- 674 1933.
20. *Hucherson, D. C.* Non-infectious iliopectineal bursitis. *Am J Surg* 72: 576, 1946.
21. *Zadock, I.* Acute non-tuberculous psoas abscess: A clinical entity. *J Bone Joint Surg* 32A: 433, 1950.
22. *Sumanovac, Z.* Traumatic cyst in the hip joint. *J Bone Joint Surg* 41A: 175, 1959.
23. *Cook, T. D.* Ganglion of the hip. Case report. *Surgery* 32: 129, 1952.
24. *Eisenberg, K. S.; J. O. Johnston.* Synovial chondromatosis presenting as an intrapelvic mass *J Bone Joint Surg* 54A: 176, 1972.
28. *Murphy, F. P.; D. C. Dahlin.* Articular synovial chondromatosis. *J Bone Joint Surg* 44A: 77, 1962.
29. *McIvor, R. R.; D. King.* Osteochondromatosis of the hip joint. *J Bone Surg* 44A: 87, 1962.
30. *Lehner, A.* Zur Schleimbeutel und Gelenkosto- chondromatose. *Schweiz Med Wschr* 18: 634, 1937.
31. *Cullen, T. S.* A large cystic tumor develop- ing from the iliopsoas bursa, containing large free cartilaginous masses and com- municating with the hip joint. *J Am Med Assoc* 54: 1184, 1910.
32. *Melamed, A.; C. A. Bauer.* Iliopsoas bursal extension of arthritic disease of the hip. *Radiology* 89: 54, 1967.
33. *Watson, J. D.; S. F. Ochsner.* Compression of bladder due to "rheumatoid" cyst of the hip joint. *Am J Roentgenol* 99: 695, 1967.
34. *Cicero Amigó, H.* Bursografía iliopectínea. Informe de un caso. *Rev Cub Med* 16: 623, 1977.