

HOSPITAL MILITAR DOCENTE "DR. CARLOS J. FINLAY"

Leucemia linfocítica crónica asociada con paraproteína IgA y células semejantes a las de Gauchen

A propósito de un caso

Por los Dres.:

1er. Tte. (SM) OSCAR FERNANDEZ RAMOS³¹ y 1er. Tte. (SM) JUAN MONDEJAR RAMOS³²

Fernández Ramos, O.; Mondéjar Ramos, J. *Leucemia linfocítica crónica asociada con paraproteína IgA y células semejantes a las de Gaucher: A propósito de un caso. Rev Cub Med* 18: 4, 1979.

Se informa el caso de una paciente con leucemia linfocítica crónica asociada con células semejantes a las de Gaucher en la médula ósea y paraproteína IgA: Presentó evolución rápida sin respuesta a la poliquimioterapia, por lo que no se pudo valorar el efecto producido por la paraproteína, aunque consideramos que el aumento de la IgA pudo haber intervenido entre las causas que produjeron el síndrome purpúrico con el que se inició el cuadro clínico.

La leucemia linfocítica crónica (LLC) es una enfermedad de causa desconocida, caracterizada por una proliferación anormal de linfocitos inmunológicamente incompetentes, que producen infiltración de la médula ósea y aparecen en elevado número en sangre periférica.^{1,2} La deficiencia inmunológica se detecta, entre otras manifestaciones, por alteraciones en las inmunoglobulinas séricas, fundamentalmente con disminución de las Igs G, A o M. Estos trastornos pueden presentarse de forma aislada o combinada.¹⁻¹¹

En el 3% de los síndromes linfoproliferativos se han informado paraproteínas, y la mayor frecuencia corresponde a la IgM y más raramente a las Igs G y A.⁹

En diferentes afecciones hemáticas se han encontrado en médula ósea, células semejantes a las de Gaucher,¹²⁻¹⁵ Su presencia se ha explicado por diferentes mecanismos fisiopatológicos, pero al parecer tienen como base común un incremento de la destrucción intramedular de células hematopoyéticas con aumento de sustancias catabólicas que provienen, fundamentalmente, de los granulocitos y sus precursores, así como de las membranas eritrocíticas ricas en lípidos y glicoproteínas.¹²⁻¹⁵ Estos catabolitos se acumulan en los histiocitos que adoptan características en su forma y estructura, así como tintoriales semejantes a las células de Gaucher.

³¹ Especialista de I grado en hematología. Jefe del servicio de hematología. Hospital militar docente "Dr. Carlos J. Finlay".

³² Residente de 3er. año de medicina interna. Hospital militar docente "Dr. Carlos J. Finlay",

En el presente trabajo presentamos el caso de una paciente con LLC, y la infrecuente asociación de células gaucheroides en médula ósea y de paraproteína IgA.

INFORME DEL CASO

E.E.L., del sexo femenino; de la raza blanca, de 63 años de edad, que ingresó en el servicio de medicina interna de nuestro centro por presentar un síndrome purpúrico en miembros inferiores y abdomen.

No se recogieron antecedentes de interés. En el examen físico sólo se observaron las equimosis y petequias en las regiones mencionadas, y el resto fue negativo.

En el estudio hemático se encontró: Hb: 10,0 g%; Hto.: 34 Vol%; leucocitos: 9 600 x mm³ con 36% de polimorfonucleares, 3% eosinófilos, 2% de monocitos y 59% de linfocitos. La eritrosedimentación fue de 86 mm en una hora. El estudio de la coagulación sólo mostró la prueba del lazo, positiva. El tiempo de sangramiento, tiempo de coagulación, recuento de plaquetas, tiempo de protrombina, tiempo parcial de tromboplastina (caolín) y la protrombina residual fueron normales.

El medulograma reveló infiltración del 63% de linfocitos maduros, con depresión del sistema granulopoyético e integridad de los sistemas eritropoyético y megacariopoyético, 3% de células plasmáticas y presencia de células semejantes a las de Gaucher (figura 1).

La inmunoelectroforesis detectó un arco paraproteínico identificado antigénicamente como IgA (figura 2). Las cadenas ligeras estudiadas con antisueros específicos fueron de tipo Kappa.

El único signo radiográfico observado fue ligera osteoporosis de los huesos largos. La viscosidad plasmática fue normal. La prueba de Sia y la búsqueda de proteína de Bence Jones en orina fueron negativas.

El resto de las investigaciones fueron normales: glicemia, uremia, calcemia, íosforemia, fosfatasaemia, cardiolipina y estudio de la función hepática.

Evolutivamente las manifestaciones purpúricas desaparecieron con el reposo. Dos meses después del ingreso aparecieron adenopatías cervicales, axilares e inguinales, con hepatoesplenomegalia y leucocitosis entre 20 000 y 30 000 x mm³, con linfocitosis entre 60% y 70%. La anemia se incrementó llegando la Hb a 8,5 g%. A los 4 meses siguientes presentó

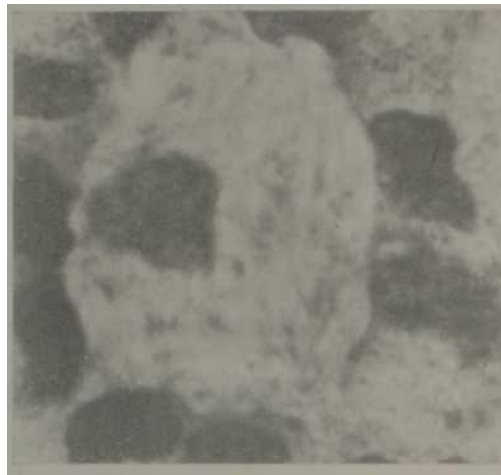


Figura 1. Célula gaucheroide donde se pueden precisar las características citoplasmáticas (May-Grünwald-Giemsa, x 1 000).

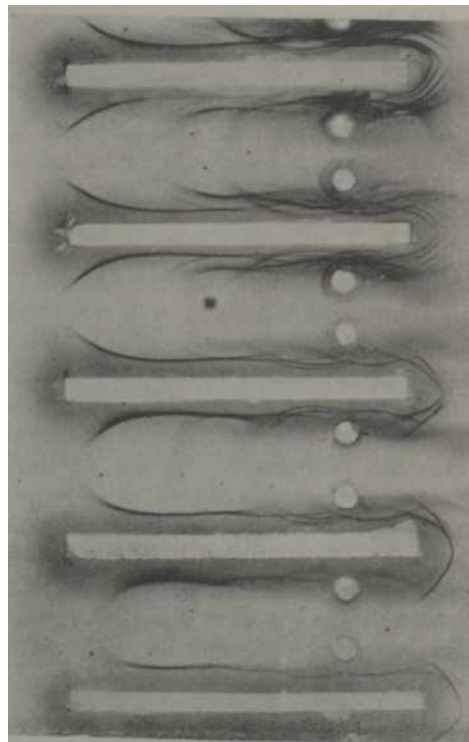


Figura 2. Inmunoelectroforesis de proteínas con paraproteína IgA.

dolores óseos generalizados, linfedemas en miembros inferiores y fiebre sin un proceso séptico demostrable.

Se comenzó tratamiento cíclico con mostaza nitrogenada (6 mg x m² x dosis) y vincristina (1,5 mg x m⁻² x dosis) el primero y octavo días, asociado con procarbazona (100 mg x m⁻² x día) y prednisona (40 mg x m² x día) del primero al decimocuartos días, seguidos por catorce días de reposo terapéutico. Durante el segundo esquema de tratamiento se estableció sepsis respiratoria, moniliasis oral y leucopenia, por lo que fue necesario interrumpir la terapéutica. Una semana después la paciente falleció, sin poderse realizar la necropsia.

DISCUSION

El diagnóstico de la LLC se estableció por los hallazgos del medulograma y por los signos clínicos y hemáticos periféricos que aparecieron evolutivamente; le siguieron los criterios planteados por otros autores.³

La paraproteína IgA detectada en el suero de la paciente la atribuimos al síndrome linfoproliferativo, que correspondió en este caso al tipo productor. La posibilidad de un plasmocitoma se descartó por no existir aumento de células plasmáticas ni lesiones osteolíticas, parámetros establecidos en distintos estudios para aceptar el diagnóstico de enfermedad de Kahler.^{1R,1T}

La intensidad de las manifestaciones clínicas y hemáticas de la LLO³ se ha relacionado con la reducción intensa de los

niveles de inmunoglobulinas,⁷ no así con la presencia de paraoroteínas, las que no parecen influir en la evolución de la enfermedad.^{4,33}

Nuestra paciente presentó una evolución desfavorable de su afección, no habitual en esta enfermedad, donde es difícil valorar la importancia de la paraproteína, ya que pueden haber influido otras alteraciones no estudiadas de la inmunidad, el uso de citostáticos y el proceso séptico final. Consideramos que el aumento de la IgA, puede haber intervenido en el origen del cuadro purpúrico por lesión de la pared vascular, mecanismo que ha sido citado en pacientes con mieloma múltiple IgA y manifestaciones hemorragíparas.¹⁸

La presencia de células gaucheroides no la encontramos citada con anterioridad en la LLC. Su identificación se basó en las características de forma y estructura, así como tintoriales con May-Grün-wald Giemsa.

En la enfermedad de Gaucher la ausencia congénita de una enzima lisosomal produce un acúmulo de glucocerebrósido en los histiocitos, lo que da origen a las células características de esta enfermedad. En las distintas enfermedades hemáticas, donde se han descrito células semejantes a las de Gaucher sólo se ha podido especular sobre su origen, que se atribuye a un aumento de metabolitos normales por un incremento en la destrucción intramedular de células hematopoyéticas.¹⁵ Este mecanismo puede también explicar su presencia en la LLC.

SUMMARY

Fernández Ramos, O.; Mondéjar Ramos, J. *Chronic lymphocytic leukemia associated to IgA paraprotein and Gaucher-like cells. Report of a case. Rev Cub Med* 18: 4, 1979.

A female patient with a chronic lymphocytic leukemia associated to Gaucher-like cells in the bone marrow and IgA paraprotein is presented. She had a rapid fatal evolution and did not respond to polychemotherapy so the effect of the paraprotein could not be assessed; notwithstanding, we believe that the increased IgA levels could have played a role among the causes which accounted for the purpura early within the clinical picture.

RÉSUMÉ

Fernández Ramos, O., Mondéjar Ramos, J. *Leucémie lymphocytaire chronique associée avec paraprotéine IgA et avec des cellules semblables aux monocytes: A propos d'un cas.* Rev Cub Med 18: 4, 1979.

Nous rapportons le cas d'une patiente avec leucémie lymphocytaire chronique, associée avec des cellules semblables aux monocytes dans la moelle osseuse et avec paraprotéine IgA. Elle a présenté une évolution rapide sans réponse à la polychimiothérapie, donc il a été impossible d'évaluer l'effet produit par la paraprotéine, bien que nous considérons que l'augmentation de l'IgA pût intervenir parmi les causes qui ont produit le syndrome purpurique avec lequel a débuté le tableau clinique.

BIBLIOGRAFIA

1. Dreyfus, B. *La Sangre*, pp 318. Ed. Espaxs. Barcelona, España, 1973.
2. Damashek, W. Chronic lymphocytosis leukaemia. An accumulative disease of immunologically incompetent lymphocytes. *Blood* 29: 566, 1967.
3. Cridland, M. Chronic lymphocytic leukaemia. *Med J Aust* 2: 17, 1974.
4. Fiddes, P. et al. Clinical correlations with immunoglobulin levels in chronic lymphatic leukaemia. *Aust. NZ J Med* 4: 346, 1972.
5. Aisemberg, A. C. et al. Cell-surface immunoglobulins in chronic lymphocytic leukaemia and allied disorders. *Am J Med* 55: 184, 1973.
6. Martin, N. H. The immunoglobulins: a review. *J Clin Pathol* 22: 117, 1960.
7. Fitzgerald, P. H. et al. Acute plasma cell leukaemia following chronic lymphatic leukaemia. Transformation or two separate diseases? *Br J Haematol* 25: 171, 1973.
8. Fayolle, J. et al. Les manifestations cutanées des leucémies lymphoïdes chroniques. *Ann Dermatol Syphilig* 100: 5, 1973.
10. Hobbs, J. R. Secondary antibody deficiency. *Proc Soc Med* 61: 883, 1968.
11. Scamps, R. A. et al. Immunoglobulins in chronic lymphocytic leukaemia. *Med J Aust* 1: 535, 1971.
12. Albrecht, M. "Gaucher-Zellen" bei chronisch myeloischer Leukämie. *Blut* 13: 169, 1966.
13. Wirzleben, C. L. et al. Gaucher's cells in acute leukaemia of childhood. *J Pediatr* 76: 129, 1970.
14. Zaino, E. C. et al. Gaucher's cells in thalassaemia. *Blood* 38: 457, 1971.
15. Van Dorpe, A. et al. Gaucher like cells and congenital dyserythropoietic anaemia type II (HEMPAS). *Br J Haematol* 25: 165, 1973.
16. Alexanian, R. et al. Combination chemotherapy for multiple myeloma. *Cáncer* 30: 282, 1972.
17. Protocolo de estudio y tratamiento del mieloma múltiple. Instituto de Hematología e Inmunología. Ciudad de la Habana, Cuba, 1975.
18. Sugai, S. IgA pyroglobulin, hyperviscosity syndrome and coagulation abnormality in a patient with multiple myeloma. *Blood* 39: 224, 1972.