

Endocarditis bacteriana por *Escherichia coli* Bacterial endocarditis due to *Escherichia coli*

Ricardo Bedón Galarza¹<https://orcid.org/0000-0003-2293-8879>

Ximena Veloz Ochoa² <https://orcid.org/0000-0002-6403-5910>

Alexandra Escalona Castillo² <https://orcid.org/0000-0003-4344-7315>

¹Universidad Central del Ecuador. Facultad de Ciencias Médicas. Quito, Ecuador.

²Hospital General Docente de Calderón. Quito, Ecuador.

*Autor para correspondencia. rgbedon@uce.edu.ec

RESUMEN

Introducción: La endocarditis bacteriana es una enfermedad poco frecuente, ocasionada en la mayor parte de casos por organismos gram positivos, como estafilococos y estreptococos, seguido por organismos del grupo HACEK y raramente por gram negativos no HACEK. Su incidencia es baja, pero se relaciona con una alta mortalidad; existen diversos factores de riesgo asociados: edad avanzada, sexo femenino, antecedente de cirugías cardíacas, válvulas protésicas, uso de catéteres venosos centrales o urinarios.

Objetivo: Describir la evidencia disponible sobre endocarditis bacteriana por *Escherichia coli*.

Desarrollo: Se describe el caso de un paciente adulto mayor, sin antecedentes quirúrgicos cardíacos, que presenta cuadro de desorientación, astenia, adinamia, elevación de la temperatura corporal, asociados a infección urinaria, que luego de recibir piperacilina-tazobactam por 7 días, persiste con alzas térmicas. Hemocultivos confirman bacteriemia por *Escherichia coli* y en ecocardiograma transesofágico se logra la visualización de una vegetación a nivel de válvula aórtica nativa. El paciente recibió tratamiento antibiótico con cefalosporina de tercera generación por 30 días, con mejoría clínica, eco transesofágico de control sin vegetaciones, ni necesidad inmediata de tratamiento quirúrgico.

Conclusiones: La sospecha clínica de endocarditis es importante en el momento de solicitar exámenes diagnósticos e interpretar sus resultados.

Palabras clave: endocarditis bacteriana; *Escherichia coli*; infección del tracto urinario; ecocardiografía transesofágica.

ABSTRACT

Introduction: Bacterial endocarditis is a rare disease, caused in most cases by gram-positive organisms, such as staphylococci and streptococci, followed by HACEK group organisms and rarely by non-HACEK gram-negative organisms. Its incidence is low, but it is related to high mortality; there are several associated risk factors: advanced age, female sex, history of heart surgery, prosthetic valves, use of central venous or urinary catheters.

Objective: To describe the available evidence on bacterial endocarditis due to *Escherichia coli*.

Case report: We describe the case of an elderly patient, without a history of cardiac surgery, who showed disorientation, asthenia, adynamia, elevation of body temperature, associated with urinary infection, persisting after taken piperacillin-tazobactam for 7 days with temperature rises. Blood cultures confirm *Escherichia coli* bacteremia and transesophageal echocardiography exhibited vegetation at the native aortic valve level. The patient received antibiotic treatment with third-generation cephalosporin for 30 days, with clinical improvement, echo transesophageal control with no vegetations, and no immediate need for surgical treatment.

Conclusions: The clinical suspicion of endocarditis is vital when requesting diagnostic tests and interpreting their results.

Keywords: bacterial endocarditis; *Escherichia coli*; urinary tract infection; transesophageal echocardiography.

Recibido: 04/06/2020

Aprobado: 09/04/2020

Introducción

La endocarditis infecciosa es el proceso inflamatorio del endocardio, con afectación valvular, que puede originarse por bacterias y hongos.^(1,2)

Es una enfermedad poco frecuente con una incidencia anual que oscila entre 3-7 casos por cada 100 000 personas/año; y una proporción varones: mujeres de 2:1. La mortalidad en los distintos países varía entre 15 y 35 %.⁽³⁾

En Ecuador, de acuerdo al Instituto Nacional de Estadística y Censos (INEC) en 2019, se reportaron 107 casos de endocarditis aguda y subaguda, 70 casos corresponden a hombres, 37 a mujeres, con una mayor incidencia en mayores de 65 años (41 casos).

Su presentación depende de varios factores de riesgo: edad, preexistencia de enfermedad cardíaca, recambio valvular, dispositivos cardíacos o intravasculares, relacionados con los cuidados de la salud y uso de drogas intravenosas.^(4,5)

La bacteriemia ocasionada por cualquier foco infeccioso puede dar origen a la formación de una biopelícula bacteriana en las válvulas cardíacas.^(3,6)

El diagnóstico clínico de la endocarditis infecciosa es a menudo difícil y guiado por el uso de los criterios de Duke.^(1,2,7)

Los microorganismos relacionados con mayor frecuencia a endocarditis son: estreptococos, enterococos y estafilococos, siendo este último el más común en válvulas nativas como protésicas; y son fácilmente identificables en hemocultivos.^(1,2,6)

Existe la posibilidad de que los hemocultivos sean negativos, lo que dificulta el diagnóstico, siendo microorganismos nutricionalmente más exigentes como el grupo HACEK: *Haemophilus aphrophilus*, *H. paraphrophilus*, *Haemophilus parainfluenzae*, *Actinobacillus actinomycetemcomitans*, *Cardiobacterium*, *Eikenella corrodens*, *Kingella kingae*, *Brucella*, variantes nutricionales de estreptococos (VNE) y hongos, los involucrados.^(1,2,4)

La endocarditis bacteriana por bacilos gram negativos no HACEK como enterobacterias y *Pseudomonas* es raro,^(1,13) por ello en la literatura, existe un limitado número de publicaciones relacionadas, siendo responsable de 1-4 % de casos.^(4,8,9)

El objetivo de la investigación fue describir la evidencia disponible sobre endocarditis bacteriana por *Escherichia coli*.

Desarrollo

Paciente masculino de 90 años, residente en Quito-Ecuador, con antecedente de hipertensión arterial, diagnosticada hace treinta años, en tratamiento con losartan 50 mg al día. Prostatectomía por cáncer de próstata hace tres años, sin recidiva.

Exposición a humo de leña desde la infancia hasta la actualidad, una o dos veces por semana, en espacios abiertos. Niega historia patológica familiar.

Veinticuatro horas previo al ingreso, el paciente presenta desorientación temporo-espacial, seguido por somnolencia, elevación de la temperatura corporal no cuantificada, astenia, adinamia, náusea que llega al vómito por dos ocasiones, razón por la cual es llevado por sus familiares al servicio de emergencia del Hospital General Docente de Calderón, de la ciudad de Quito.

Examen físico

En emergencia se recibe a paciente con hipotensión arterial, taquicárdico, febril, orientado en persona, desorientado en tiempo y espacio, corazón rítmico con soplo protomesodiastólico en foco aórtico grado II/IV, no R3, murmullo vesicular disminuido en bases pulmonares, sin ruidos sobreañadidos; abdomen suave, depresible, no doloroso. Extremidades sin edemas, puntos ureterales y puño percusión negativos.

Investigaciones diagnósticas

Debido a elevación de la temperatura corporal registrada, al ingreso se solicitan exámenes paraclínicos para estudio de proceso infeccioso y/o alteración hidroelectrolítica como causa de alteración de estado de consciencia en adulto mayor. En la analítica se evidenció leucocitosis ($20.95 \times 10^3/\mu\text{L}$), neutrofilia (63 %), PCR $>15,99$, procalcitonina de 30,89; elevación de azoados (creatinina 2,55; urea 115,86) y el uroanálisis demostró proceso infeccioso con presencia de bacilos gram negativos. No presentó alteración hidroelectrolítica.

Se realizaron urocultivo y hemocultivos ante la probabilidad de bacteriemia, se inicia tratamiento antibiótico empírico con piperacilina-tazobactam 2.5 g intravenoso cada 6 h, en espera de resultado de cultivos.

A las 72 h se reporta hemocultivos y urocultivo con desarrollo de *Escherichia coli* resistente a ampicilina y cotrimoxazol, sensible a amoxicilina/clavulanato, ceftriaxona, piperacilina/tazobactam, amikacina, ceftazidima, cefuroxima, cefepime, gentamicina, imipenem, meropenem; se mantuvo el tratamiento antibiótico.

Evolución

Durante su hospitalización el paciente presenta edema asimétrico, acompañado de dolor y calor local en miembro inferior izquierdo, se realizó eco doppler venoso que reportó trombosis venosa profunda crónica, siendo necesaria anticoagulación con cumarínico y heparina de bajo peso molecular.

El día cinco de antibioticoterapia y ante una adecuada respuesta clínica hasta entonces, se registra temperatura de 38°C por tres días consecutivos, se realizan exámenes de laboratorio que evidencian marcadores inflamatorios elevados: leucocitosis ($14.32 \times 10^3/\mu\text{L}$), neutrofilia (87,2 %), PCR 12,68, procalcitonina 3,7, elemental y microscópico de orina sin observación de bacterias en el Gram.

Debido al tiempo de hospitalización y pese a completar esquema antibiótico por siete días, se plantean diagnósticos diferenciales como neumonía asociada a cuidados de la salud, la cual fue descartada por ausencia de clínica respiratoria y estudio tomográfico de tórax.

Se realizan nuevos hemocultivos e inicia tratamiento antibiótico con ceftriaxona 1 g intravenoso cada 12 h, con resultado preliminar de hemocultivos que confirmaron bacteriemia por bacilos gram negativos (*Escherichia coli*), en base a primer antibiograma.

Al persistir febril, se sospecha de endocarditis bacteriana, pese a que en el examen físico no se encontraron fenómenos inmunológicos o vasculares relacionados con endocarditis.

Debido a que esta bacteria no es un germen típico, se solicitó hemocultivos para investigación del grupo HACEK, sin desarrollo a los 15 días de incubación.

Se realizó ecocardiograma transtorácico y se encontró remodelado concéntrico del ventrículo izquierdo, FEVI 57 %, imagen sugestiva de vegetación o nódulo de calcio en válvula aórtica a precisar. Ecocardiograma transesofágico evidenció imagen pendulante de 1.3 cm x 1cm, vegetación limitada a velo coronario izquierdo de válvula aórtica nativa, que prolapsa en diástole hacia el tracto de salida del ventrículo izquierdo, insuficiencia aortica leve, septum interauricular aneurismático con prueba de inyección de contraste negativa, cavidades derechas de diámetros conservados (fig. 1). El tratamiento antibiótico intravenoso se mantuvo durante treinta días y se realizó un ecocardiograma transesofágico de control al completar el esquema sin observarse vegetaciones (fig. 2).

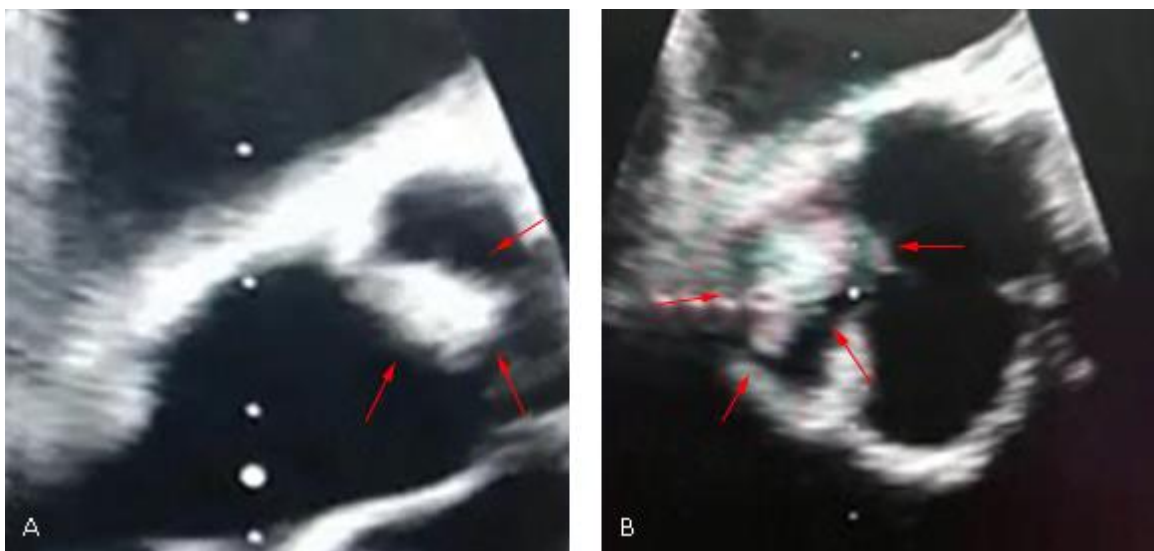


Fig. 1 - Ecocardiograma transesofágico: vegetación (flechas rojas), como imagen pendulante (A, B), limitada a velo coronario izquierdo de válvula aórtica nativa, previo a tratamiento antibiótico.

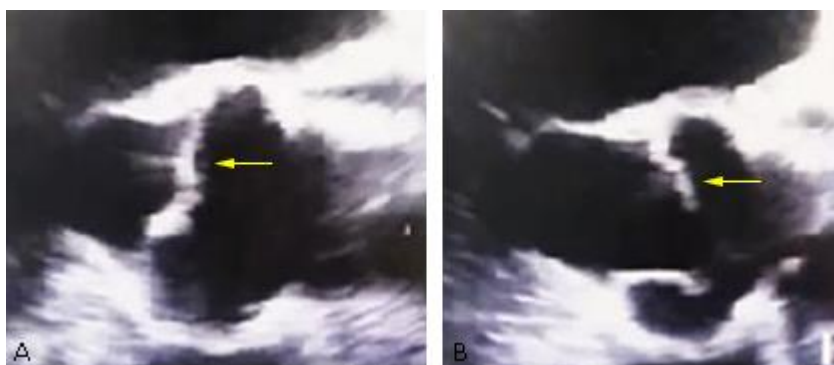


Fig. 2 - Ecocardiograma transesofágico de control: luego de treinta días de tratamiento antibiótico, no se observan vegetaciones (flechas amarillas) en válvula aórtica (A, B).

El paciente fue dado de alta, con signos de alarma y se mantiene en seguimiento por los servicios de Cardiología y Medicina Interna.

Discusión

La endocarditis infecciosa, pese a ser poco frecuente, se le atribuye una elevada tasa de mortalidad, su diagnóstico depende de la sospecha clínica del médico frente a síntomas que pueden ser inespecíficos, pero su diagnóstico oportuno y pronto tratamiento, representa una gran diferencia en la evolución y pronóstico del paciente.

El reto es aún mayor cuando nos enfrentamos a infecciones por gérmenes atípicos, como bacilos gram negativos no HACEK, en el caso expuesto *Escherichia coli*.

La incidencia y prevalencia de endocarditis bacteriana ocasionada por *Escherichia coli* varía de acuerdo al estudio realizado, período de estudio y características demográficas del país en el cual se llevó a cabo.^(4,8,9,10)

En los estudios: *Endocarditis Prospective Cohort Study* (ICE-PCS), estudio prospectivo multicéntrico de endocarditis, en la cohorte Andaluza en los años 1984-2008 y el estudio observacional prospectivo realizado en Argentina en el período 1998-2016, la frecuencia estimada

de endocarditis por bacterias no HACEK fue de 2, 2,5 y 6,85 % respectivamente. *Escherichia coli* fue responsable de 25 al 29 % de casos.^(4,8)

En Ecuador, las estadísticas se encuentran enfocadas al reporte de endocarditis, pero no en identificar el agente causal, lo cual interfiere con el análisis de la información.

En los últimos años se ha relacionado a la endocarditis por enterobacterias del grupo no HACEK, con factores de riesgo particulares, en el ICE-PCS se encontró que las infecciones asociadas a los cuidados de la salud, la infección de dispositivos intracardíacos y válvulas protésicas fueron más frecuentes que en endocarditis de otro origen (57 % vs. 30 %, $p < 0,001$). Por otra parte, el uso de drogas inyectables fue poco habitual (< 10 %).⁽⁴⁾

La razón de la escasa relevancia de los bacilos gram negativos como causa de endocarditis puede relacionarse con su capacidad limitada para formar biopelículas y su baja afinidad por el endotelio endocárdico en comparación con los microorganismos gram positivos causantes de la mayoría de casos.^(6,11)

Un pequeño número de cepas de agentes Gram-negativos no HACEK capaces de formar biopelículas podrían ser los agentes causales de endocarditis, con ayuda de factores predisponentes (anormalidades de las válvulas y materiales protésicos) que pueden facilitar la persistencia del microorganismo dentro de la vegetación.⁽⁶⁾

Es importante considerar que el foco infeccioso inicial puede variar de acuerdo a la población, pero se describe al tracto urinario como la puerta de entrada más frecuente, con predominio en mujeres de edad avanzada.^(12,13,14)

El número elevado de casos de infecciones del tracto urinario en adultos mayores puede estar relacionada con casos de endocarditis subdiagnosticadas y que a su vez, se han relacionado con evoluciones tórpidas.

La necesidad de hacer un cultivo antes de administrar antibióticos es obvia. En la endocarditis, la bacteriemia es constante y tiene dos implicaciones: a) no hay motivo para retrasar la toma de muestra de sangre cuando hay picos de fiebre, y b) prácticamente todos los hemocultivos son positivos.⁽¹²⁾

Como consecuencia ante hemocultivos iniciales reportados por patógenos atípicos, es de suma importancia mantener la sospecha de endocarditis y se pueden tomar hemocultivos cada 48 a 72 h, lo que además permitirá determinar la eficacia del tratamiento.⁽¹²⁾

El ecocardiograma transesofágico es una herramienta útil en el diagnóstico de este tipo de patologías, ya que permite la visualización directa de la vegetación y suma un criterio mayor en los criterios de Duke, que permitirán establecer el diagnóstico definitivo.^(1,2,12,15)

La terapia para la endocarditis por *E. coli* es controvertida. Anteriormente la literatura refería que el reemplazo temprano de la válvula debe considerarse para pacientes con endocarditis por *E. coli* para reducir la tasa de mortalidad. Sin embargo, los agentes antimicrobianos utilizados solos han tenido éxito en el tratamiento de algunos pacientes con endocarditis por *E. coli*.⁽¹²⁾

Esto obedece probablemente a que no todos los pacientes, como el caso expuesto, tienen factores de riesgo para infecciones por cepas multirresistentes, así como tampoco son portadores de catéteres venosos o dispositivos intracardíacos, que incrementan de manera exponencial la mortalidad intrahospitalaria.⁽¹⁴⁾

En cuanto al tiempo de tratamiento la Sociedad Europea de Cardiología y la Sociedad Americana de Cardiología, recomienda como mínimo 6 semanas de terapia con combinaciones bactericidas de betalactámicos (penicilinas, cefalosporinas, carbapenémicos) y amino glucósidos, a veces con adición de quinolonas o cotrimoxazol y tratamiento quirúrgico precoz.^(1,5,12)

En casos de endocarditis por *Escherichia coli*, los expertos sugieren el uso de ampicilina (siempre que la cepa sea sensible) más gentamicina, o cefalosporinas de tercera generación como la ceftriaxona, solas o combinadas con aminoglucoídos. En estos casos podría contemplarse el uso de un solo fármaco para el tratamiento.⁽²⁾

Las ureidopenicilinas, cefalosporinas de tercera (ceftazidima) o cuarta generación (cefepime) y los carbapenémicos (imipenem) pueden ser alternativas posibles para el tratamiento.⁽²⁾

En el caso expuesto se instauró tratamiento antibiótico inicial por 7 días con piperacilina-tazobactam y posteriormente, ceftriaxona durante 30 días como monoterapia, guiado por antibiograma, con lo cual el paciente tuvo una adecuada respuesta clínica.

La cirugía puede ser necesaria en casos de insuficiencia cardíaca grave⁽²⁾ y debería plantearse tan pronto como los hemocultivos se vuelvan negativos bajo el objetivo tratamiento.⁽¹⁴⁾

El tratamiento de endocarditis bacteriana por bacterias gram negativas no HACEK requiere mayor estudio, considerando la elevada tasa de infecciones urinarias, en adultos mayores de 65 años que pueden presentar resistencia a varios antimicrobianos. Además, es imprescindible la investigación y desarrollo de nuevas herramientas diagnósticas para endocarditis bacteriana, que incluyan a bacterias atípicas.

La sospecha clínica de endocarditis es importante en el momento de solicitar exámenes diagnósticos e interpretar sus resultados. Uno de los criterios mayores de Duke, corresponde a la evidencia microbiológica a través de hemocultivo, de microorganismos típicos compatibles con endocarditis, pero no se incluye al grupo no HACEK.

El resultado inicial no congruente con la mayoría de casos de endocarditis puede encaminarnos a diagnósticos errados. Por ello es imprescindible apoyarnos de un ecocardiograma de preferencia transesofágico, que permita la visualización directa de la vegetación.

Agradecimientos

Sincero agradecimiento al Hospital General Docente de Calderón por permitir la realización del presente reporte de caso clínico y de manera especial al proceso de áreas clínicas.

Referencias bibliográficas

1. Baddour L, Wilson W, Bayer A. Infective Endocarditis in Adults: diagnosis, antimicrobial therapy, and management of complications. *Circulation*. 2015;132(15):1435-86.
2. Sociedad Argentina de Cardiología. Consenso de endocarditis infecciosa. *Revista Argentina de Cardiología*. 2016; 84(Suplemento 5):1-49.
3. Grupo de Trabajo de la Sociedad Europea de Cardiología (ESC) para el tratamiento de la endocarditis infecciosa. Guía ESC 2015 sobre el tratamiento de la endocarditis infecciosa. *Rev Esp Cardiol*. 2016;69(1):69:1-49.
4. Burgos L, Osés P, Iribarren A. Endocarditis infecciosa por bacilos gram negativos no HACEK. Experiencia en un centro de alta complejidad de la República Argentina (1998-2016). *Rev Argent Microbiol*. 2019;51(2):136-9.
5. Conde J, Camacho C, Quintana M. Endocarditis infecciosa. *Rev Hosp Jua Mex*. 2017;84(3):143-66.
6. Jamal M, Ahmad W, Andleeb S. Bacterial biofilm and associated infections. *Chinese Medical Association*. 2018;81(1):7-11.
7. O'Connor C, O'Rourke S, Buckley A. Infective endocarditis: a retrospective cohort study. *QJM: An International Journal of Medicine*. 2019;112(9):663-7.
8. Nouredine M, De La Torre J, Ivanova R. Endocarditis sobre válvulas izquierdas por bacilos gram negativos: epidemiología y características clínicas. *Enferm Infecc Microbiol Clin*. 2011;29(4):276-81.
9. Nogueira A, Brazão S, Ferreira D, Aragão A, Teixeira M, Carvalho A. Escherichia coli endocarditis of a native mitral valve. *IDCases*. 2019;17(e00548):1-2.
10. Menon T, Balakrishnan N, Somasundaram S, Dhandapani P. Native valve endocarditis caused by Escherichia coli. *J Clin Diagn Res*. 2017;11(6): DD05-DD06.
11. Ertugrul M, Arslan F, Ozyavuz S. Non-HACEK gram-negative bacillus endocarditis. *Med Mal Infect*. 2019;49(8):616-20.

12. Chen C, Lin Z, Yu W, Wu W. Escherichia coli endocarditis of native aortic valve and mitral valve. J Formos Med Assoc. 2015;114(9):893-4.
13. Akuzawa N, Kurabayashi M. Native valve endocarditis due to Escherichia coli infection: a case report and review of the literature. BMC Cardiovasc Disord. 2018;18(195):1-9.
14. Durante E, Franc M, Tripodi O, Albisinni R, Utili R. Management of gram-negative and fungal endocarditis. J Antimicrob Agents. 2010;36(2):40-5.
15. Rangarajan D, Ramakrishnan S, Patro Kc, Devaraj S, Krishnamurthy V, Kothari Y, *et al.* Native valve Escherichia coli endocarditis following urosepsis. Indian J Nephrol. 2013;23(3):232-4.

Conflictos de interés

Los autores declaran que no existe conflicto de interés.

Contribuciones de los autores

Ricardo Bedón Galarza: Idea original, redacción y revisión del artículo, aprobación de la versión final para su publicación.

Ximena Veloz Ochoa: Redacción y revisión del artículo.

Alexandra Escalona Castillo: Revisión del artículo y búsqueda de la bibliografía.