

## Nodulo solitario del pulmón.

### Informe de 36 casos

Por los Dres.:

RAFAEL PILA PEREZ,<sup>41</sup> AMARANTO BORGES ALFONSO,<sup>42</sup> MANUEL CARRO CABRERA<sup>43</sup>  
y RAFAEL FELIX LEON<sup>44</sup>

Pila Pérez, R. y otros. *Nodulo solitario del pulmón. Informe de 36 casos.* Rev Cub Med 18- 3, 1979.

Se presentan los resultados de 36 pacientes que se les diagnosticó un nodule solitario del pulmón por fotorradiografía y radiografía de tórax, sometidos a intervención quirúrgica entre los años 1967-70. Se concluye la importancia del pesquisaje en nuestra población al tiempo de realizar el carné de salud, lo cual determina un pronóstico favorable en la mayoría de los pacientes a quienes se realice tratamiento. Se revisa y se compara nuestra casuística con la literatura.

#### INTRODUCCION

Se considera que la presencia de un nodule solitario durante el examen radiográfico del pulmón, constituye un signo de gravedad, ya que el cáncer del pulmón de localización periférica siempre adquiere este aspecto en alguna etapa de su evolución.

En la actualidad, el hallazgo radiográfico de un nodule solitario constituye un signo de importancia extraordinaria, por ser frecuente el origen maligno de dichos nodulos. Veinte años atrás un nodule pulmonar solitario en el examen radiográfico no producía alarma en el médico.

Generalmente se indicaba al paciente examen periódico, porque se suponía que la imagen radiográfica pertenecía a una lesión TB que probablemente evolucionaría hacia la curación, sin necesidad de tratamiento; en la actualidad, cerca del 40% de estas lesiones están constituidas por lesiones potencialmente malignas, que deben ser extirpadas.<sup>1</sup>

Entendemos por nodule pulmonar solitario, la lesión que debe ser redondeada, circunscrita, única, visible en el examen radiográfico, estar rodeada de tejido pulmonar ventilado, no presentar complica-

---

41 Especialista de I grado en medicina interna. Jefe del servicio de medicina interna del hospital provincial docente "Manuel Ascunce Domenech", Camagüey.

42 Especialista de I grado en cirugía. Jefe de cirugía de tórax. Hospital regional "Amalia Simoni", Camagüey.

43 Residente de 2do. año de medicina interna. Hospital provincial docente "Manuel Ascunce Domenech", Camagüey.

44 Residente de primer año de radiología. Hospital provincial docente "Manuel Ascunce Domenech", Camagüey.

ciones o metástasis manifiesta, tener menos de 6 cm de diámetro, carecer de cavidades y estar separada del hilio y parca torácica.<sup>2-3</sup>

#### MATERIAL Y METODO

Se revisa la casuística del hospital "Amalia Simoni" de Camagüey desde 1967-1970, cuando este centro se dedicaba solamente a cirugía del tórax y enfermedades respiratorias.

En este período se registraron 36 pacientes operados por presentar nódulo solitario del pulmón, de los cuales 23 eran hombres y 13 mujeres. Se analizan la edad, sexo y raza (cuadro I).

Nuestros pacientes no presentaron síntomas ni signos en su mayoría, ya que el grueso del grupo fueron detectados en el chequeo para el carné de salud de diferentes centros de trabajo de nuestra ciudad; sólo un pequeño número fue detectado en policlínicos y cuerpos de guardia.

Para dicho trabajo se empleó la fluorografía y el Rx de tórax, siendo por tanto estos exámenes de vital importancia en el diagnóstico de este tipo de afección en enfermos supuestamente sanos. Estos pacientes fueron intervenidos quirúrgicamente y clasificados históricamente (cuadro II).

Después de la intervención los pacientes con neoplasia de pulmón continuaron su chequeo evolutivo por consulta (cuadro III).

#### RESULTADOS

En cuanto al sexo de nuestros 36 pacientes, 23 pertenecían al sexo masculino y 13 al femenino. La raza predominante fue la blanca con 21; el resto fue de 10 negros y 5 mestizos. La edad fluctuó entre 15 y 70 años, con un promedio de 51 años para las afecciones malignas y 43 años para las lesiones benignas.

No se presentaron síntomas y signos, excepto en un escaso número de pacientes; algunos de ellos consultaron

CUADRO I  
NODULO SOLITARIO DEL PULMON EDAD. SEXO Y RAZA

	Más joven	15 años
	Más viejo	70 años
Edad:	Promedio:	43 años 51 años
	Benigno	años
	Maligno	
Sexo:	Masculino	23 casos 13 casos
	Femenino	
Raza:	Blanca	21 casos 10 casos
	Negra	casos 5 casos
	Mestiza	

CUADRO II  
NODULO SOLITARIO DEL PULMON  
CLASIFICACION HISTICA

Tuberculoma	16
Carcinoma bronquial	9
Adenoma bronquial	3
Hamartoma	2
Condroma	2
Micosis	1
Infarto pulmonar	1
Neumonía organizada	1
No informada	1
TOTAL	36

CUADRO III  
NODULO SOLITARIO DEL PULMON  
SUPERVIVENCIA DE LOS  
PACIENTES

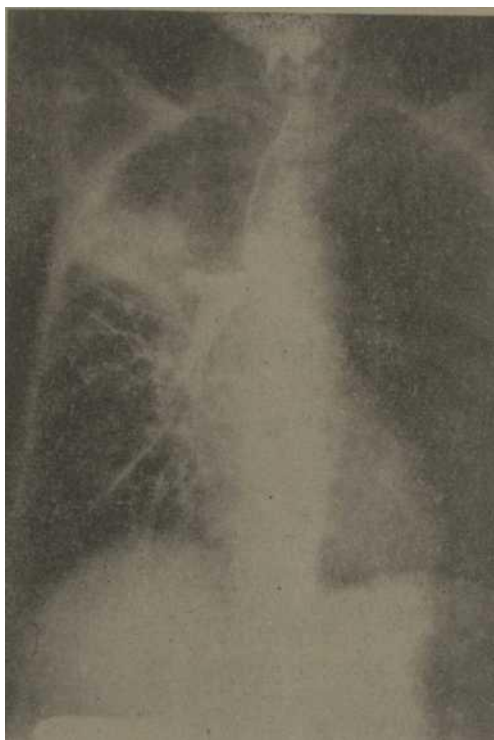


Figura 1. Amputación del bronquiotronco derecho por presencia de adenocarcinoma del pulmón.

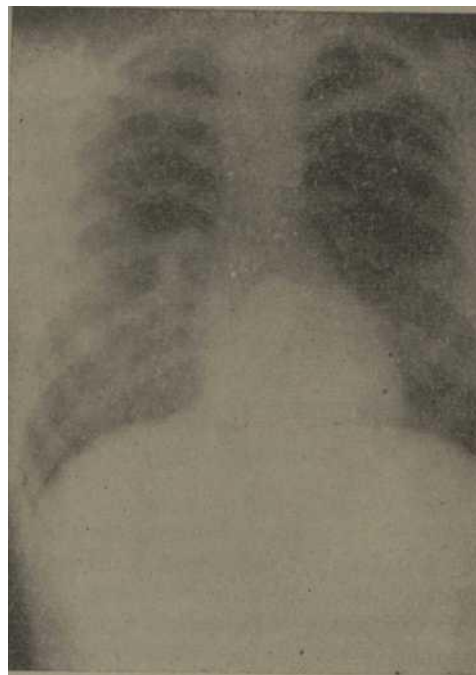


Figura 2. Tuberculoma parahiliar derecho con calcificaciones en su interior.

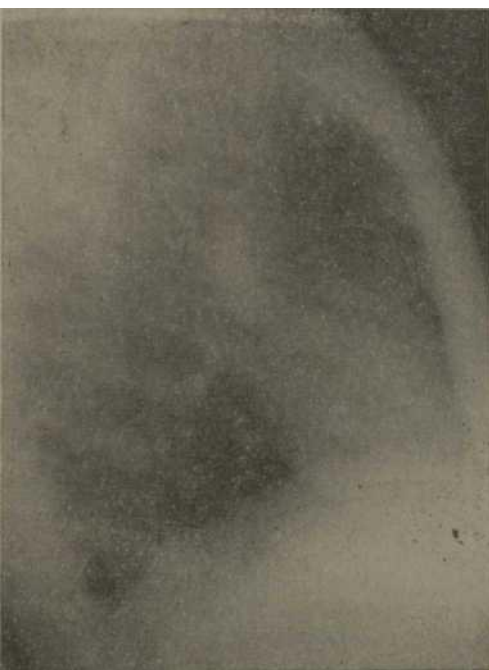

Figura 3. Vista lateral del paciente anterior, donde se comprueba su situación anterior.

por dolor torácico, fiebre y hemoptisis, y se les indicó Rx de tórax, donde se comprobó la imagen nodular y se ingresaron para estudio.

De los pacientes intervenidos quirúrgicamente y a los cuales se les hizo estudio hístico de la pieza anatómica, la causa más frecuente fue el tuberculoma con 16 pacientes. En muchos de ellos no se pudo determinar el antecedente de TB.

Siguiendo en orden de frecuencia las neoplasias de pulmón con 12 casos, el hamartoma con 2 y condromas con 2.

Los pacientes operados de neoplasia fueron seguidos evolutivamente en consulta, inclusive después de 5 años de operados, obteniendo los siguientes resultados: más de 5 años 2 casos; más de 4 años 3; más de 3 años 2; más de 2 años 2 y de un año o menos 2; fallecido al mes de operado 1.

Como en la mayoría de los casos no puede descartarse la posibilidad de una

lesión maligna, el único tratamiento eficaz es la extirpación quirúrgica precoz para la cual es necesario recurrir a la toracotomía en casi todos los casos de lesión pulmonar solitaria sin calcificación.

A todos nuestros pacientes se les realizó lobectomía como tipo de intervención, teniendo resultados altamente beneficiosos.

Si la toracotomía reveló TB, a continuación se le realizó lobectomía y tratamiento antituberculoso.

#### COMENTARIOS

El diagnóstico diferencial del nódulo pulmonar solitario debe hacerse con: lesiones inflamatorias como la neumonía, abscesos y granulomas, tumores benignos del pulmón, mediastino y pleura, las neoplasias malignas especialmente carcinomas broncogénos y las lesiones vasculares como aneurismas e infartos.<sup>4-6</sup>

El carcinoma bronquial constituye la lesión más importante que puede tomar el aspecto de nódulo solitario del pulmón, y que además es una de las más frecuentes (figura 1); en nuestra casuística solamente fue superada por el tuberculoma. Otras estadísticas señalan que el 30% de los casos corresponden al carcinoma broncogénico.

El adenoma bronquial, tumor potencialmente maligno, también es causa frecuente de esta entidad: la revisión nuestra en 3 años indica el 33% del total de los pacientes encuestados.

Debemos tener presente no confundir los nódulos metastásicos del pulmón, los cuales son múltiples en la mayoría de los casos, pero que en ocasiones adoptan la forma solitaria sobre todo en las neoplasias de mama, tiroides, colón, riñón y ovario.<sup>1-3</sup>

Las lesiones benignas más frecuentes son los granulomas, que se presentan en el 40% de las piezas operatorias según algunos autores,<sup>5,6</sup> nosotros encontramos 44% de estas afecciones.

Se creía que todas las lesiones granulomatosas estaban constituidas por tuberculomas (figuras 2 y 3) sin embargo, es imposible identificar el agente causal en un estudio histórico en muchas ocasiones.

Otro tipo de granuloma puede ser la histoplasmosis, la coccidioidomicosis, la silicosis, brucelosis y la neumonía lipóidea.<sup>1-7</sup>

Le siguen en orden de frecuencia el hamartoma, afección que fue igualmente comprobada por nosotros en esa forma.<sup>7-10</sup>

Los quistes broncogénos, por no tener comunicación con el bronquio, pueden llenarse de moco y tener la forma de nódulos solitarios del pulmón.<sup>11</sup> La neumonitis no resuelta y los abscesos pueden tomar este aspecto.<sup>12-14</sup> El mesotelioma pleural, el infarto de los ganglios subpleurales y ciertas lesiones vasculares se presentan como nódulo solitario.<sup>1-3</sup> El paciente puede estar asintomático o los síntomas depender de: tos, fiebre y hemoptisis,<sup>3,11</sup> dolor torácico, artralgia e hipocratismo digital (cuadro IV).

En nuestra casuística la mayoría de nuestros pacientes fueron asintomáticos en un alto porcentaje y una minoría presentó signos de infección o hemoptisis.

El examen radiográfico es de gran importancia en el diagnóstico de esta afección, la presencia de depósitos calcáreos disminuye la posibilidad de malignidad<sup>2,4,7</sup> (figura 4).

Las lesiones centrales inclinan hacia la malignidad.<sup>15</sup>

La tomografía en estos casos ayuda a determinar la disposición de dicho depósito; cuando los depósitos calcáreos toman este aspecto laminado de hoja de cebolla o de blanco, corresponden generalmente a lesiones granulomatosas y no malignas. El hamartoma tiene un aspecto característico dado por una calcificación llamativa en el examen radiográfico (figura 5).<sup>2,4,7,11</sup> Si no observamos calcificación debe evitarse el examen radiográfico periódico de la lesión, debido a que si es maligno la demora sería funesta.<sup>7,8,10</sup>

CUADRO IV

CARACTERÍSTICAS DIFERENCIALES DE LAS LESIONES PULMONARES SOLITARIAS

Rasgos	Lesiones benignas	Lesiones malignas
<i>Examen radiográfico</i>		
Diámetro	Menor de 1 cm	Mayor de 4 cm
Forma	Regular	Irregular
Bordes	Suaves y redondeados	Dentados o difusos
Calcificación	Presente	Ausente
Cavidad	Ausente o central	Excéntrica
<i>Pruebas de laboratorio</i>		
Pruebas cutáneas	Positivas	Negativas
Pruebas serológicas	Positivas	Negativas
Examen citológico	Negativo	Positivo
<i>Examen físico</i>		
Sexo	Femenino	Masculino
Edad	Menos de 45 años	Mayor de 45 años
Hemoptisis	Ausente	Presente
Dolor torácico persistente	Ausente	Presente
Artralgia	Ausente	Presente
Hipocratismo digital	Ausente	Presente

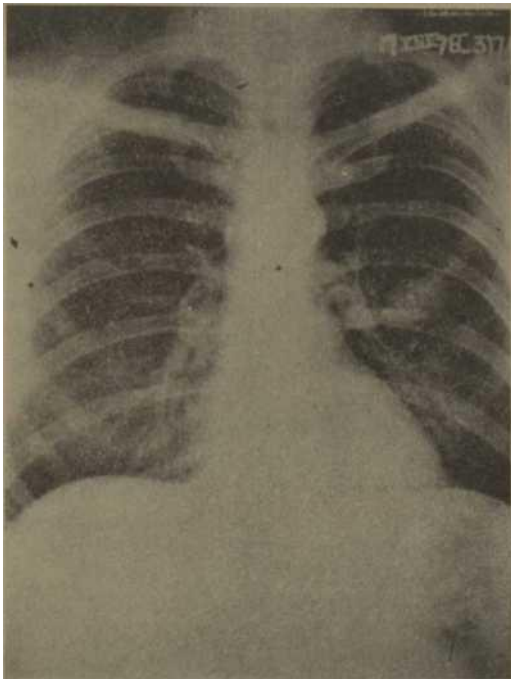


Figura 4. Imagen nodular parahiliar izquierda de un granuloma inespecifico con calcificaciones diseminadas en su interior.

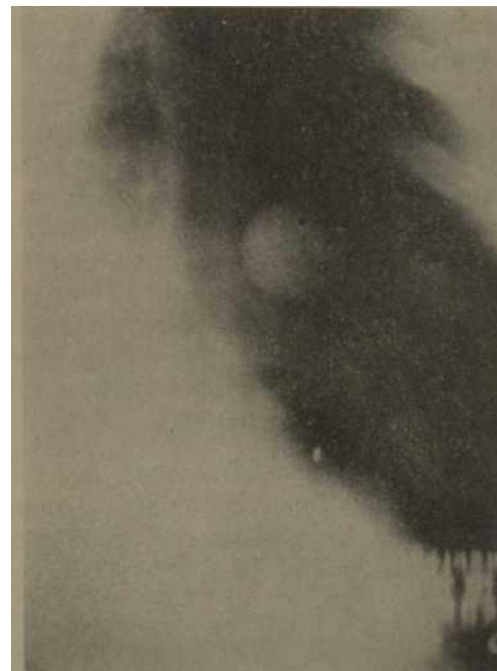

Figura 5. Hamartoma del pulmón izquierdo con calcificaciones en su interior.

La broncografía ofrece poco valor en las lesiones pequeñas y periféricas.<sup>16</sup>

La fluoroscopia demuestra las variaciones de tamaño que caracterizan a las lesiones vasculares y ayudan al radiólogo al estudio del paciente.<sup>7</sup> La angiocardiógrafa permite comprobar si la lesión es vascular o no.<sup>11-16</sup> Otras técnicas diagnósticas serían la gammagrafía y la mediastinoscopia. El antecedente y el examen físico rara vez facilitan el diagnóstico operatorio.

La presencia de dolor torácico sugiere tumor maligno, pero no elimina la posibilidad de lesión benigna. Los antecedentes malignos no significan que se trate siempre de metástasis.<sup>12</sup>

Las pruebas de laboratorio corrientes tienen poco valor. En las lesiones periféricas la investigación del bacilo TB y hongos en el esputo son frecuentemente negativas. Las pruebas cutáneas ayudan a identificar los granulomas, pero no son suficientes para el diagnóstico.<sup>148:8</sup> La mayor importancia de dichas pruebas reside en que cuando son negativas hacen a la toracotomía más imperativa.<sup>15:11</sup>

En nuestros pacientes los exámenes de laboratorio no tuvieron ningún tipo de valor al igual que los cultivos, las pruebas cutáneas fueron positivas en 8 de nuestros pacientes. La citología del esputo es de gran valor, pero en estos pacientes no existe prácticamente expectoración, lo cual hace que la prueba disminuye su valor diagnóstico, en nuestros casos todas fueron negativas, con excepción de 3 pacientes.

La broncoscopia puede ser otro examen de importancia para obtener muestras hícticas o cultivos, fue negativa en todos los que se les efectuaron, 34 pacientes.

Sin embargo, salvo cuando la intervención implique un riesgo muy grande no debe desistirse de la exploración quirúrgica porque la citología sea negativa.<sup>1:2:9:12:14:5:8</sup>

La toracotomía debe efectuarse a todos los pacientes con este tipo de entidad, ya que puede determinarse la causa de la lesión o comprobar que es benigna.<sup>18:9</sup> Debe extirparse el tumor durante la exploración.<sup>1:2:15:14</sup>

Excepto cuando se trate de carcinoma o TB, la exploración se acompaña de mortalidad baja y poca complicación. La técnica utilizada depende del estado del paciente, hallazgos operatorios y examen híctico de la pieza i,<sup>12-14:5:6</sup> En los tumores benignos y granulomas la indicación quirúrgica es lobectomía o resección segmentaria, si la lesión es maligna está indicado efectuar lobectomía o neumectomía. En el carcinoma periférico sin toma ganglionar el tratamiento de elección es la lobectomía y excepcionalmente recurrir a la neumectomía.<sup>1-3:10</sup>

En toda nuestra casuística se realizó lobectomía como tipo de intervención. Si el paciente ha sido operado anteriormente por cáncer la terapéutica es más difícil, ya que la lesión puede ser una metástasis, una lesión primitiva nueva o una lesión benigna. Si es metastásica puede recurrirse además a la quimioterapia; mientras si es benigna debe evitarse esto.<sup>12:10:13</sup>

Nosotros no empleamos ni radioterapia ni citostáticos.

El pronóstico es bueno en los pacientes con lesiones malignas solitarias asintomáticas tratadas quirúrgicamente; alrededor del 90% de las lesiones solitarias por cáncer pueden ser extirpadas.<sup>14:17:10</sup> Exceptuando en un paciente el cual falleció al mes de operado y que era el de mayor edad, el resto se mantiene asintomático y en buen estado de salud.

#### CONCLUSIONES

1. La mayoría de los pacientes fueron descubiertos por pesquisajes dado lo escaso de sus síntomas por lo que deben incrementarse por tal razón los mismos.

2. Histopatológicamente las causas más frecuentes fueron los tuberculomas y neoplasias del pulmón con el 44 y 33% respectivamente, coincidiendo lo anterior con la literatura revisada.
3. Los exámenes de mayor valor resultaron la fotorradiografía, radiografía de tórax, tomografía, broncografía, broncoscopia y los exámenes bacterianos y citológicos de esputos.
4. El proceder quirúrgico de elección fue la lobectomía sin asociación a otra terapéutica, con excepción de los pacientes portadores de tuberculomas, a quienes se les indicó tratamiento antituberculoso.
5. Once de nuestros doce pacientes operados por presentar neoplasia seguidos evolutivamente se encuentran asintomáticos.

#### SUMMARY

Pila Pérez, R. et al. *Lung solitary nodule. Report of 36 cases.* Rev Cub Med 18: 3, 1979.

Thirty six patients in who a lung solitary nodule was fotoradiographically and radiographically diagnosed and who underwent surgical operations between 1967-1970 are presented. The significance of the mass screening of our population at the time of obtaining the health card is emphasized since it involves a favourable prognosis in most patients who undergo treatment. Our casuistry is reviewed and compared to literature.

#### RÉSUMÉ

Pila Pérez, R. et al. *Nodule solitaire du poumon. Rapport de 36 cas.* Rev Cub Med 18, 3, 1979.

Les résultats de 36 patients ayant le diagnostic de nodule solitaire du poumon, réalisé par photoradiographie et radiographie du thorax, lesquels avaient été soumis à une intervention chirurgicale entre les années 1967-1970, sont présentés. En conclusion, les auteurs signalent l'importance du dépistage chez notre population lors de réallser les examens pour la carte de santé, ce qui détermine un pronostic favorable de la plupart des patients qui soient soumis au traitement. Les cas son analysés et comparés avec ceux de la littérature médicale.

**PESIOME**

BIBLIOGRAFIA

**Ílcuia ílepes, P. n Rp. Ootho^hhíí HojyjiB Jiérnoro. KHcj^opMartHH- 36**  
 cjrj^aeB. Rey Cub Med 1»: 3, 1979-

Iipe, itcTaBJiflDTcfl pe3yjii>TaH, ncurytreHHHe **Ha** 36 namieHTax, **кото** Phm nocpejctBOM \$0T0pajip50ppa(|HH o peHTreHa rpynHofi tureTrai - ohji nocTaBJieH <sup>paraos</sup> oflHHo^Horo Ho, nyjih jiérKoro; ste <sup>nameH th</sup> **óujm** onepaBoBaHH b nepno, íí Meamy Iy67-1970 ro^awa. IIo^eE KHBAeTCH BaxHocTB **oócjejOBaHEH** Harnero **HacejieHM** во BpeMH Meg OCMOTpOB **jiíñ** yjocTOBepEHH o coctohhhh 3jopoBM, qTo onpej^e JiíieT **ó^aronpHHTHHt** **npopH03** y óoji&nmHTBa nanjieHTOB, **котоPHМ** npejocTaanHeTCH jre^eHHe. npocMaTphBaeTcú h conocTaB^fleTca - Hama Ka3yncTHKa c jmTepaTypoft.

1. *Alian, W. 6.; Wleittesey, P.* Ann Int Med 52: 326, 1960.
2. *Clagett, O. T.* Discussion in Pellet. J. R. and Gale., J. W. Archives. Surgery 83: 81, 1961.
3. *Ebert, R. V.* Espacios aéreos anormales. Ce- cil-Loeb. pp. 940-941, Edición Interamericana, 1973.
4. *Garland, L. H.* Cañada MAJ 83: 1079, 1960.
5. *Steele, J. D.* The solitary pulmonary-nodule. J Thorac Cardiovasc Surg 46: 21-73, 1963.
6. *Vanee, J. W. et al.* Disc Chest 36: 231, 1959.
7. *Greenberg, H. B.* Radiology 77: 97, 1961.
8. *Hodgson, C. H.; Vanee, J. W.* Arizona Medical 17: 715, 1960.
9. *Katz, S. et al.* Disease-a-month, Chicago, The Year Book Publishers, Inc., April, 1961.
10. *Pischnotte, W. O.; Sammons, B. P.* JAMA 173: 1532. 1960.
11. *Greer, A. E. et al.* JAMA 171: 1783, 1959.
12. *Pellet, J. R.; Gale, J. W.* Arch Surg 81: 83, 1961.
13. *Quinn, J. IV.* Am J Surg 99: 253, 1960.
14. *Shimkin, M. B.* Phneumectomy and lobec- tomy in bronchogenic carcinoma. J Thorac Cardiovasc Surg 44: 503-19, 1962.
15. *Wilson. T. IM. Good. C. A.* The solitary cir- cumscribed pulmonary nodule: Study of seven hundred five cases encountered Roent- genologically in a paried of three and one half years. JAMA 166: 210-15, 1959.
16. *Robbins, S. L.* Tratado de Patología. Ediciones Revolucionarias, pp. 634, 1969.