

Otitis externa maligna

Por los Dres.:

MANUEL LICEA PUIG,³⁴ RUPERTO R. DIEGUEZ TEJEDA³⁵ y RUBEN S. PADRON DURAN³⁶
Licea Puig, M. y otros. *Otitis externa maligna*. Rev Cub Med 18: 3, 1979.

Se exponen 4 casos de pacientes que presentan asociación de diabetes mellitus y otitis externa maligna. Todos eran diabéticos de edad avanzada y larga evolución. La supuración ótica y la otalgia fue el motivo de consulta en todos los pacientes, en algunos se acompañó de descontrol metabólico, alteraciones neurológicas, o ambos trastornos. Tres eran insulín dependientes, uno utilizaba compuestos hipoglicémiantes de administración por vía oral. Todos padecían de otalgia, otorrea purulenta, granulación del conducto auditivo externo, y el germen encontrado fue la *Pseudomona aeruginosa*. Tres presentaron mastoiditis. La evolución fue desfavorable en 3, a pesar de un tratamiento enérgico; éstos presentaron afectación de los pares craneales. Se comparan nuestros resultados con los de la literatura médica.

El término de otitis externa es aplicado a diversas enfermedades de la piel del conducto auditivo externo cuyo origen es variado: bacteriano, micótico, alérgico o traumático. Por lo general esta afección cura sin dejar secuelas.^{1,2}

En el diabético ha sido descrito un cuadro ótico con características muy particulares, gran intensidad, resistencia al tratamiento, complicaciones graves frecuentes y en grados extremos puede llevar a la muerte.³

*Padrón y colaboradores*⁴ en 1974, describieron el primer caso en nuestro país, el cual se incluye en esta serie.

El objetivo de nuestro trabajo es presentar cuatro pacientes portadores de diabetes mellitus y otitis externa maligna, describir sus características clínicas, complicaciones, evolución y tratamiento.

MATERIAL Y METODO

Este grupo está constituido por cuatro pacientes portadores de la asociación de diabetes mellitus (DM) y otitis externa maligna (OEM).

El diagnóstico de la DM se basó en el cuadro clínico y la presencia de hiperglicemia en ayunas. El diagnóstico de OEM se fundamentó en el cuadro clínico, estudio radiográfico y bacteriano.

Las características clínicas de la OEM son las siguientes:

³⁴ Especialista de I grado en endocrinología. Jefe del servicio de endocrinología. Hospital provincial docente "Manuel Ascunce Domenech", Camagüey.

³⁵ Especialista de I grado en otorrinolaringología, Hospital provincial docente "Manuel Ascunce Domenech", Camagüey.

³⁶ Especialista de I grado en endocrinología. Instituto de Endocrinología y Enfermedades Metabólicas, Ciudad de La Habana.

CUADRO I
CARACTERISTICAS GENERALES DE LOS PACIENTES Y DE LA DIABETES MELLITUS

Datos	Caso 1 J.C.O.	Caso 2 R.D.S.	Caso 3 A.R.R.	Caso 4 E.A.M.
Edad (Años)	61	71	67	62
Sexo	M	M	F	M
Raza	Blanca	Blanca	Negra	Blanca
Motivo de consulta	Descontrol metabólico. Supuración ótica y otalgia izquierda.	Supuración ótica y otalgia der. Parálisis VII par	Supuración ótica y otalgia der. Parálisis VII par	Descontrol metabólico Disfagia y fiebre
<i>Diabetes Mellitus</i>				
— Tipo	I	III	I	I
— Duración (años)	27	30	20	20
— Complicaciones	Retinopatía grado I Cetoacidosis	Cetoacidosis	Cetoacidosis	Polineuropatía perif. mixta. Neuropatía autonómica. Retinopatía grado II. Cetoacidosis.
— Tratamiento	Insulina lenta. Dieta.	Tolbutamida. Dieta.	Insulina lenta. Dieta.	Insulina lenta. Dieta.

1. Pacientes de edad avanzada.
2. Portadores de diabetes mellitus.
3. Germen causal. *Pseudomona aeruginosa*.
4. Tejido de granulación (en ocasiones como una masa polipode) en el canal auditivo externo.
5. Invasión de tejidos blandos vecinos, cartílagos y huesos.
6. En algunos casos la lesión no es descubierta con los Rx.
7. Pueden aparecer complicaciones neurológicas (parálisis de pares craneales, meningitis, o ambas).
8. A pesar de la mejoría ótica el déficit neurológico puede aumentar.
9. Tratamiento antibiótico (local y parenteral) y si es necesario, quirúrgico.
10. Pronóstico grave.

RESULTADOS

La edad de los pacientes fluctuó entre 61 y 71 años, tres eran del sexo mascu-

lino y uno del femenino, el color de la piel fue blanco en tres y negro en uno.

Todos eran diabéticos de más de 20 años de evolución. La DM fue insulino dependiente tipo I en 3 de ellos y no insulino dependiente tipo III en el caso restante. Uno de los pacientes era portador de una retinopatía diabética grado I, otro tenía una polineuropatía periférica, una neuropatía autonómica (impotencia *coundi*) y una retinopatía diabética grado II. La cetoacidosis diabética fue una complicación común en todos los casos (cuadro I).

Las características clínicas de la OEM se muestran en el cuadro II, todos los pacientes tenían en común otalgia, otorrea purulenta, granuloma del conducto auditivo externo y el germen aislado en el estudio bacteriano fue la *Pseudomona aeruginosa*.

En tres pacientes se demostró radiográficamente signos de mastoiditis, fueron los mismos que tuvieron una respuesta terapéutica y evolución desfavorable.

CUADRO II
CARACTERISTICAS DE LA OTITIS EXTERNA MALIGNA

Otitis externa Maligna	Caso 1 J.C.O.	Caso 2 R.D.S.	Caso 3 A.R.R.	Caso 4 E.A.M.
Otalgia	X	X	X	X
Otorrea	X	X	X	X
Tej. granulación* CAE	X	X	X	X
Invasión tejidos blandos y óseos	—	Perforación CAE	Perforación CAE Necrosis ósea	Perforación CAE
Parálisis pares craneales	—	VII, IX, X, XII	VII	VI, VII, IX, X, XII
Exudado ótico	Pseudomona aeruginosa	Pseudomona aeruginosa	Pseudomona aeruginosa	Pseudomona aeruginosa
Rx Mastoides	Normal	Mastoiditis	Mastoiditis	Mastoiditis
Tratamiento	Ac. acético 2% estreptomicina Gentamicina Quirúrgico	Ac. acético 2% Penicilina Celbenin	Ac. acético 2% Estreptomicina Colimicin	Polimicin B
Evolución	Satisfactoria	Kanamicina Desfavorable	Desfavorable	Desfavorable

* CAE: Conducto auditivo externo. X: presente. —: Ausente.

rabie, a pesar de mantener un control metabólico adecuado de su DM.

El resultado de la biopsia del canal auditivo externo demostró en todos los casos, la presencia de tejido de granulación inespecífico.

COMENTARIOS

El primer informe sobre esta enfermedad se debe a *Chandler** quien en 1968 describió 13 pacientes portadores de una infección del canal auditivo externo, caracterizada por ser evolutiva e invadir los tejidos blandos vecinos, cartílago y hueso. En 8 de sus casos halló parálisis de pares craneales. Del total de su serie 10 eran diabéticos clínicos y 2 diabéticos químicos. Este autor utilizó el término de otitis externa maligna para designar sus casos..

En nuestro estudio todos los pacientes eran diabéticos clínicos, de edad avanzada, mayores de 60 años de edad y con una larga evolución clínica de su diabetes. *Chandler* y *Padrón y colabora*

dores' afirman que el diabético de edad avanzada es muy susceptible a esta afección. Con frecuencia se observan complicaciones vasculares, meníngeas o ambas e inclusive puede ser la causa de la muerte de estos pacientes, como se observó en tres de nuestros casos.

La supuración ótica y la otalgia intensa y rebelde fue el motivo común de consulta, en algunos se acompañó de descontrol metabólico de su diabetes mellitus, alteraciones neurológicas o ambos.

A diferencia de los 3 casos publicados en 1971 por *Dina poli* y *Thomas*,^s que eran diabéticos que se controlaban con hipoglicemiantes orales, 3 de nuestros pacientes eran insulino dependientes y sólo 1 utilizaba hipoglicemiantes orales, por lo que parece que puede verse en cualquier diabético de larga evolución independiente del tipo de tratamiento. A pesar de la larga duración clínica de la diabetes la frecuencia de complicaciones diabéticas fueron escasas, con excepción de un paciente.

En los últimos años son cada vez más frecuentes las publicaciones referentes a esta grave enfermedad.^{7,13} *Evans* y *Richards*⁸ hacen una revisión de la literatura y presentan 17 casos y aportan 2 propios, no existen grandes diferencias con nuestros hallazgos.

Un hecho de gran relevancia clínica de la OEM que consideramos destacar, es la otalgia intensa y la otorrea purulenta resistente al tratamiento, su evolución es independiente al grado de control metabólico y tipo de diabetes. Estas observaciones fueron comprobadas por nosotros, sólo un paciente tuvo una evolución satisfactoria con la extirpación quirúrgica del granuloma, control de la DM y tratamiento parenteral con estreptomycin y gentamicina en forma cíclica. En los tres casos restantes todas las medidas terapéuticas fueron inútiles para controlar el proceso ótico y los pacientes fallecieron.

Los dos casos que mayor compromiso de pares craneales tenían, presentaron además de su OEM, otitis media purulenta, la que puede dar lugar a complicaciones neurológicas, tales como absceso cerebral, trombosis de los senos cavernosos o meningitis, por lo que sugerimos denominar a estos casos de gravedad extrema con el término de otitis maligna. *Evans* y *Richards*,⁸ *Faden*⁹ y otros autores^{4,6} destacan la gravedad de las complicaciones neurológicas en este tipo de paciente.

*Klim*⁷ destaca el valor del estudio radiográfico simple y tomográfico en la OEM. En nuestros casos la única alteración radiográfica hallada fue la presencia de mastoiditis en 3 pacientes.

Todos nuestros pacientes presentaron tejidos de granulación en el conducto auditivo externo, en dos adoptó la forma polipoide.

La agresividad de esta afección puede ser tal que invada tejidos blandos vecinos, cartílagos e incluso hueso.^{6,7} En tres pacientes se observó perforación del conducto auditivo externo y en uno de ellos el grado de invasividad fue tal que produjo necrosis ósea de 1,5 cm de profundidad.

En todos los casos de OEM descritos hasta el momento, el germen causal de la infección del conducto auditivo externo ha sido la *Pseudomona aeruginosa*; iguales resultados obtuvimos nosotros.

Un alto porcentaje de estos pacientes pueden presentar toma de los pares craneales, el que más frecuente se toma es el VII par, aunque también se ha informado toma del III, V, VI, VIII, IX, X y XII.^{3,4,6,12} Uno de nuestros pacientes no presentó alteraciones de los pares craneales, otro de los pacientes tenía una toma aislada del VII par y los dos restantes mostraron compromisos de varios pares craneales (figura). El par craneal que se alteró con mayor frecuencia en nuestro estudio fue el VII par craneal.

El tratamiento quirúrgico del granuloma del conducto auditivo externo fue

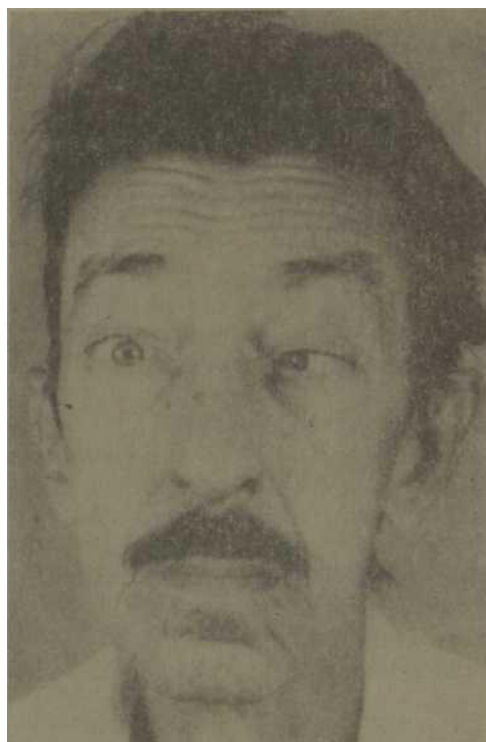


Figura. Obsérvese el estrabismo convergente debido a la parálisis del recto externo derecho y paresia facial del lado izquierdo.

practicado en todos los casos, y no parece influir de forma determinante en la evolución de las manifestaciones óticas por su tendencia a recidivar, como fue observado en todos los pacientes.

En la mayoría de nuestros pacientes el tratamiento ótico y parenteral con antibiótico, ni el control adecuado de la DM modificaron la evolución de la enfermedad, pues tres de ellos fallecieron, con pocos cambios en su OEM y sólo en uno la evolución ha sido favorable hasta el momento actual.

Consideramos, por la gravedad de esta afección, que se debe buscar activamente en todo diabético, en especial en aquéllos de edad avanzada, con una larga evolución de su DM, independiente del tipo de tratamiento que utilice. La presencia de otalgia intensa, otorrea purulenta y el aislamiento de *Pseudomonas aeruginosa* del canal auditivo externo, son elementos clínicos de gran valor. El tratamiento con antibióticos debe ser enérgico y puede asociarse al tratamiento quirúrgico, para tratar las graves complicaciones evolutivas inherentes a esta enfermedad.

SUMMARY

Licea Puig, M. et al. *Malignant external otitis*. Rev Cub Med 18: 3, 1979.

Four patients with the association diabetes mellitus-malignant external otitis are presented. All of them were elderly diabetics whose disease had evolved for a long time. All patients sought medical advice for otic supuration and otalgia; in some of them these were accompanied by a metabolic impairment and/or neural disorders. Three patients were insulin-dependent; one used oral hypoglycemic drugs. All of them had otalgia, purulent otorrhea and external auditory canal granulation; the organism isolated was *Pseudomonas aeruginosa*. Three patients had mastoiditis. Despite the aggressive treatment an unfavourable evolution occurred in 3 patients; they had affections of cranial nerves. Our results are compared to those reported in the medical literature.

RÉSUMÉ

Licea Puig, M. et al. *Otite externe maligne*. Rev Cub Med 18: 3, 1979.

Le travail porte sur 4 cas de patients présentant association de diabetes mellitus et otite externe maligne. Tous étaient des personnes âgées dont le diabète était de longue évolution. La suppuration otique et l'otalgie ont été les causes de consultation dans tous les cas, lesquelles ont été accompagnées chez certains patients par un métabolisme incontrôlé, des altérations neurologiques, ou les deux troubles. Trois patients étaient insulinodépendants, l'un utilisait des composés hypoglycémisants d'administration par voie orale. Tous étaient atteints d'otalgie, otorrhée purulente et granulation du conduit auditif externe. Le germe trouvé a été la *Pseudomonas aeruginosa*. Trois patients ont présenté mastoïdite. L'évolution a été défavorable chez 3 patients, malgré le traitement énergique; ces trois patients ont présenté affectation des paires crâniennes. Les résultats sont comparés aux rapportés dans la littérature médicale.

BIBLIOGRAFIA

1. *Senturia, B. H.* Diffuse external otitis: its pathology and treatment. *Trans. Am Acad Ophthal Otolaryng* 55: 147, 1950.
2. *Singer, D. E.* Otitis externa: bacteriological and mycological studies. *Ann Otol* 61: 317, 1952.
3. *Chandler, J. R.* Malignant External Otitis. *Laryngoscope* 78: 1257, 1968.
4. *Padrón Duran, R. S. y otros.* Otitis Maligna. *Rev Cub Med* 13: 353, 1974.
5. *Amaro Méndez, S. Mateo de Acosta, O.* Clasificación de la diabetes mellitus según grado de dependencia a la insulina. *Rev Cub Med* 11: 409, 1972.
6. *Dinapolis, R. P.; Thomas, J. E.* Neurologic aspects of malignant external otitis: Report of 3 cases. *Mayo Clin Proc* 46: 339, 1971.
7. *Klim, B. H.* Roentgenographic findings of malignant external otitis. *Am J Roentgenol Radium Ther Nucl Med* 112: 366, 1971.
8. *Evans, L.T.G.; Richards, G. M.* Malignant (necrotizing) otitis externa. *J Laryngol Otol* 87: 13, 1973.
9. *Wilson, D. F. et al.* Malignant external otitis. *Arch Otolaringol* 93: 419, 1971.
10. *Petrozzi, J. W.* Malignant external otitis. *Arch Dermatol* 110: 258, 1974.
11. *Faden, A.* Neurological sequelae of malignant external otitis. *Arch Neurol* 32: 204, * 1975.
12. *Mawson, S. R.* Malignant otitis externa. *Nurs Times* 73: 102, 1976.
13. *Chandler, J. R.* Malignant external otitis and facial paralysis. *Otolaryngol Clin North Am* 7: 375, 1974.