

# Micosis pulmonar: aspergilosis y mucormicosis.

## Presentación de cuatro casos

Por los Dres.:

CORALIA TORRES JIMENEZ,<sup>31</sup> JULIO RODRIGUEZ QUINTERO<sup>32</sup> y RAFAEL MENESES MAÑAS<sup>33</sup>

Torres Jiménez, C. y otros. *Micosis pulmonar: aspergilosis y mucormicosis. Presentación de cuatro casos.* Rev Cub Med 18: 1, 1979.

Se presentan los casos de 4 pacientes portadores de micosis pulmonar profunda provocada por *Aspergillus niger* y *fumigatus*, conjuntamente con una mucormicosis. La presencia combinada del *Aspergillus niger* y del *mucor* provocaron bronconeumonía micótica con necrosis de la pared arterial y ruptura que causó hemoptisis fulminante y muerte súbita. En los 4 pacientes predominó la forma de micetoma o aspergilosis.

La aspergilosis pulmonar es una micosis profunda que consiste en una afección provocada por el *Aspergillus*, cuya frecuencia parece haber aumentado en los últimos años. El interés que despierta esta entidad se deriva de las dificultades que se presentan para el diagnóstico en la mayor parte de los pacientes y del perfeccionamiento de los medios de investigación que se utilizan en la actualidad.

La primera descripción se debe a *Stu- yler* (1847) y, posteriormente, en 1928, a *Haganie* y *Nicaud*, quienes llamaron la atención sobre la forma de esta afección. *Plunner*, en 1953 señaló que el hongo que la provoca se desarrolla en forma saprofitica en cualquier cavidad pulmonar preformada; por ejemplo: bronquiectasia, quiste o cavidad residual debida a tuberculosis pulmonar.<sup>1,2</sup>

En el género *Aspergillus* se incluyen varias especies que son patógenas para las aves, y que, eventualmente, pueden serlo también para el hombre.

Dentro de este género son citadas las especies siguientes: *Aspergillus clavatus*, *A. glaucus*, *A. ornatus*, *A. cervinus*, *A. restrictus*, *A. fumigatus*, *A. ochraceus*, *A. niger*, *A. candidus*, *A. flavus*, *A. wentu*, *A. cremens*, *A. sparsus*, *A. versicolor*, *A. nidulans*, *A. ustus*, *A. flavipes* y *A. terreus*, de las cuales son patógenas para el hombre: *A. fumigatus*, *A. nidulans*, *A. terreus*, *A. niger* y *A. flavus*; esta última fue de patogenicidad dudosa, a pesar de que se han notificado casos en la literatura médica mundial.<sup>3</sup>

La localización es frecuente en el oído externo, las regiones orbitarias, los senos paranasales, bronquios, pulmones y la piel, mientras que es menor en otros órganos. Se trata de un hongo filamentoso cuyas esporas constituyen el elemento de propagación y que puede anidar en el parénquima cuando las células macrofágicas alveolares son incapaces de ejercer sus acciones fagocitarias y fungicidas. Por lo tanto, es

31 Especialista de I grado en neumología del hospital "Julio Trigo".

32 Especialista de I grado en cirugía. Jefe del departamento de cirugía del hospital "Julio Trigo".

33 Especialista de II grado en anatomía patológica. Jefe del departamento de anatomía patológica del hospital "Julio Trigo".

necesario un daño hístico previo en cualquier parte de la economía, así como las perturbaciones originadas en el desarrollo de las afecciones hemáticas o de tratamiento prolongado con antibióticos o drogas inmunosupresoras para la aparición de esta micosis profunda.<sup>1,5</sup>

La infestación del hombre se realiza bien por vía aérea (por inhalación de polvos vegetales parasitados) o bien por vía cutánea al entrar las esporas en contacto con pequeñas lesiones de la piel. Es excepcional que la aspergilosis afecte a personas sanas.

#### Clasificación

Según su forma clínica, se han sugerido diversas clasificaciones. La clasificación hecha por *Pepys* es la siguiente:

1. Infección bronquial con manifestaciones alérgicas.
2. Infiltración pulmonar con eosinofilia.
3. Neumonía o bronconeumonía.
4. Aspergiloma o micetoma (pleural o pulmonar).
5. Empiema y fístula pleural.

La clasificación que sugieren *Gowing, Hamlet, Campbell y Clayton* es la siguiente:

1. Asma alérgica.
2. Eosinofilia pulmonar.
3. Alveolitis alérgica extrínseca.
4. Aspergiloma.
5. Aspergilosis pulmonar necrotizante.
6. Diseminación por *Aspergillus*.

Otros autores han clasificado esta afección en forma mucho más simple, como, por ejemplo: las formas primitivas o secundarias, así como las alérgicas, lo cual está en dependencia de si el hongo que la provoca asienta sobre tejido supuestamente sano, o si por el contrario, lo hace sobre lesiones previas de cualquier causa.<sup>6,7</sup>

#### Formas clínicas

El cuadro clínico es muy florido si tomamos en cuenta las clasificaciones anteriormente referidas.

En los casos de asma alérgica o infecciones bronquiales, los síntomas predominantes son la disnea con tos productiva y espectoración muy rebelde al tratamiento convencional del asma bronquial, sin alteraciones radiográficas específicas.

La infiltración pulmonar con eosinofilia es un cuadro clínico semejante al descrito anteriormente, en el que se unen elementos radiográficos y hemáticos dados por eosinofilia. En la alveolitis alérgica extrínseca predomina un cuadro clínico parenquimatoso con muy escasos elementos bronquiales, por lo que se destaca, en primer lugar, la insuficiencia ventilatoria restrictiva por excelencia, aunque también existen elementos obstructivos.<sup>80</sup>

La forma bronconeumónica o aspergilosis pulmonar necrotizante constituye un cuadro de neumopatía aguda febril acompañada de tos, espectoración micopurulenta y hemoptoica, en la que es posible el hallazgo de filamentos del hongo, que resulta de escaso valor dadas las condiciones saprofitas de éste. A este hecho se añade con frecuencia anemia progresiva y caquexia. Esta afección se caracteriza casi siempre por la invasión o diseminación de las colonias a los alvéolos, que provocan áreas necróticas con propagación a los vasos sanguíneos y que se hallan en relación con las alteraciones de las actividades fagocitarias y fungicidas de los macrófagos alveolares.<sup>4</sup> La diseminación por aspergilosis es la sepsis generalizada por este hongo. La forma aspergiloma o micetoma es una expresión tumoral muy frecuente en los pacientes portadores de una cavidad quística cavitaria o bronquiectasia en la que la hemoptisis constituye el síntoma predominante y con ello la

anemia marcada. En la forma de empiema con fístula pleural predomina el elemento infeccioso localizado con elementos sistémicos dados, principalmente por anemia secundaria. La evolución de la aspergilosis pulmonar puede ser aguda, subaguda y crónica.<sup>7-10,11</sup>

#### Diagnóstico

El diagnóstico de esta entidad es difícil, ya que de inicio no es frecuente que se piense en la presencia de esta afección. Sin embargo, es preciso buscar aspergilosis pulmonar en todo paciente con afección pulmonar de evolución tórpida, sin confirmación de su origen exacto, por ejemplo: en casos de bronquitis crónica supurada, hemoptisis repetida, asma bronquial de evolución tórpida, bronquiectasia abscedada y fístula pleurobronquial sin diagnóstico bacteriano. Siempre que sea posible, este diagnóstico debe ser confirmado por la clínica, radiografía, serología e histología.<sup>1-4</sup> \*

En esta afección es de gran utilidad y fundamental el estudio micótico de la aspiración bronquial y, en cambio, de muy escaso valor en caso del esputo, aunque tiene validez el hallazgo del mismo hongo en más de 5 muestras de esputo. La sensibilidad cutánea, las precipitinas en el suero, las pruebas inhalantes provocativas, la presencia de anticuerpos precipitantes en el suero por inmunoelectroforesis, doble difusión en agar, gel,<sup>14-15</sup> la radiografía y, sobre todo, la tomografía en la forma tumoral o micetoma (donde se puede observar la imagen "en cascabel" o "en media luna móvil" casi siempre en el 50% al 60% de los casos informados), obligan a establecer el diagnóstico diferencial de la enfermedad con los abscesos y carcinomas pulmonares, las bronquiectasias abscedadas,<sup>17</sup> etc., así como también, la gammagrafía pulmonar con strotiun-85 m, investigación de alcance reciente, que es costosa, pero prometedora.<sup>18,19</sup>

La radiografía de la forma neumónica o bronconeumónica de la aspergilosis pulmonar plantea el diagnóstico diferencial con todas las neumonías o bronconeumonías. El diagnóstico histórico está dado por el hallazgo de la lesión granulomatosa. La caseificación resulta excepcional, por lo que se debe establecer el diagnóstico diferencial con todas las lesiones granulomatosas.<sup>20,21</sup>

#### Tratamiento

La efectividad del tratamiento, que depende de la enfermedad de base, debe ir encaminada a mejorar las condiciones del organismo para obtener resultados alentadores. La experiencia demuestra que han sido de gran utilidad los quimio-terápicos siguientes: nistatín, amphotericin B, piramicín, 5-fluorocitocina y clo-trimazol. Los resultados obtenidos con los dos últimos productos han sido satisfactorios. Para la forma localizada de la enfermedad se cuenta con la cirugía.<sup>24</sup>

A continuación, ofrecemos ejemplos representativos de 4 variedades de aspergilosis pulmonar.

#### Caso No. 1

Paciente: J.G.G.; HC: 47726; edad: 67 años; sexo: masculino, que ingresa en el hospital "Julio Trigo" el 25 de septiembre de 1974, por presentar tos, expectoración y fiebre. El enfermo posee antecedentes de tuberculosis padecida durante los años 1967 y 1968; en este último año se le realizó operación de injerto de la aorta abdominal a consecuencia de un aneurisma.

El paciente manifiesta que ha sufrido expectoración y ligera tos con exacerbaciones muy frecuentes por espacio de varios años, las que ha relacionado con el tabaquismo. Además, relata que desde 10 días anteriores a su ingreso presenta expectoración mucopurulenta abundante, tos, mialgia, artralgia, fiebre de 38°C a 39°C, astenia marcada y anorexia.

*Examen físico.* Se trata de un paciente normo-líneo que deambula. Presenta facies no características, piel pálida, mucosa hipocoloreada, faringes normales.

TCS: no infiltrado, PA: disminuido.

*Aparato respiratorio.* Frecuencia respiratoria: 28/minuto.

*inspección.* Expansión respiratoria disminuida en el hemitórax izquierdo.

*Palpación VV.* Ligeramente aumentada en el hemitórax izquierdo. En el resto del examen físico se obtuvieron resultados sin importancia.

Se discute el caso y se llega a las posibles conclusiones siguientes:

- 1—Carcinoma pulmonar abscedado
- 2—Tuberculosis pulmonar reactivada
- 3—Bronquiectasia abscedada.

*Estudio radiográfico del tórax.* En la primera vista posteroanterior: extensas lesiones infiltrativas en los dos tercios superiores del pulmón izquierdo, acompañada de gran cavidad apical e infraclavicular. En la segunda vista posteroanterior realizada 10 días después se confirma la existencia de gran cavidad apical e infraclavicular izquierda.

Se realizan varios estudios bacterianos de esputo (con vista a la búsqueda exhaustiva de los bacilos de Koch) en los que se obtienen resultados negativos. Por los estudios bacterianos de la aspiración bronquial se informa la presencia de *Proteus vulgaris*, resistente a todos los antibióticos. No se realiza estudio micótico de la secreción bronquial, pero sí de esputo, con resultados negativos. Se administra al enfermo un tratamiento con antibiótico de amplio espectro, dado el cuadro clínico que éste presenta. Sin embargo, empeora en el transcurso de los días, por lo que se sospecha la existencia de la micosis pulmonar.

**Broncoscopia.** Bronquio izquierdo: mucosa bronquial congestionada. La estrada de los bronquios de los lóbulos superior e inferior está muy congestionada e inflamada. Se observa secreción mucopurulenta. Bronquio derecho: normal.

**Broncografía izquierda.** La sustancia contraste ha penetrado en la gran cavidad del pulmón izquierdo y ha cubierto gran concreción intracavitaria que aparece opacada irregularmente. Se descartan el carcinoma pulmonar abscedado y la bronquiectasia. Como los resultados de las investigaciones no son concluyentes, se decide realizar tomografía anteroposterior y lateral izquierda en la que se observa gran cavidad del pulmón izquierdo y se muestra la masa o concreción intracavitaria; en el interior de la cavidad persisten residuos del contraste a consecuencia de la broncografía previamente realizada. Con los hallazgos radiográficos y la sospecha clínica existente por la evolución tórpida, es que se plantea el diagnóstico de micetoma intracavitario (aspergiloma).

Con posterioridad y tras una evolución tórpida, el paciente fallece de forma repentina, por hemoptisis, 25 días después de su ingreso.

**Informe de la necropsia.** Tráquea libre. En ambos bronquios-troncos hay moderada cantidad de exudado hemorrágico fluido.

**Hemitórax izquierdo.** Sínfisis fibrosa pleural total. En la cara costal ambas hojas pleurales "sinfisadas" tienen un espesor que fluctúa entre 2 y 3 mm.

**Pulmón.** 900 g de peso. Existe una cavidad gigante que destruye la totalidad del lóbulo superior (con intensa congestión y edema hemorrágico). Las paredes de esta cavidad son de grosor muy irregular y superficie interna muy anfractuosa. Dicha cavidad tiene comunicación amplia con el bronquio del lóbulo superior. En el interior de la cavidad hay múltiples concreciones semisólidas muy friables, de color rojizo y rojo amarillento. Se hace examen microscópico directo de estos grumos en los cuales se observan hifas tabicadas, muchas de las cuales son conidróforos típicos de *Aspergillus niger*. Se hacen frotis que colorean mediante el de Ziehl Neelsen. No se observan bacilos ácido-alcohol resistentes.

**Hemitórax derecho.** El pulmón pesa 480 g; se observa congestión y edema hemorrágico de las cuatro quintas partes inferiores del órgano. Los bronquios intrapulmonares están obliterados por exudado hemorrágico.

#### *Examen microscópico*

**Pulmón izquierdo (lóbulo inferior).** Esclerosis periaéolar en zonas extensas. En las zonas de esclerosis hay aumento del colágeno y de las reticulofibrillas en hiperplasia de fibroblastos. Existen campos extensos donde las cavidades alveolares están rellenas de piochos y se observan esporas levaluriformes de hongos. Otros alvéolos están rellenos de neutrófilos, macrófagos, hematíes y edema; estas alteraciones se extienden a los conductos alveolares y bronquiolos. Son frecuentes los microabscesos en el centro de los cuales existen fragmentos de hifas gruesas tabicadas de hongos. Pared de la cavidad: se observa una fina orla necrótica interna donde se ven fragmentos de hifas de hongos; existen infiltrados de macrófagos, neutrófilos, plasmocitos y linfocitos situados a mayor profundidad. No se observan bacilos ácido-alcohol resistentes.

**Pulmón derecho.** Lesiones extensas de bronconeumonía aguda con predominio de las alveolitis por neutrófilos y microabscesos. Capas de engrasamiento de las paredes alveolares por colágeno y fibras reticulares. En el interior de los alvéolos predominan las esporas de hongos y suelen observarse algunos campos de hifas gruesas segmentadas, principalmente en los microabscesos.

En todos los cortes de los pulmones se han hecho coloraciones de hematoxilina eosina; los de Ziehl Neelsen, Verhoeff con el de Van Gieson, Schiff Gomori para retículo, Gomori metenamina y Gridley. Conclusiones: cavidad gigante que ocupa el lóbulo pulmonar superior izquierdo. En sus paredes sólo hay signos de inflamación sin rasgos estructurales de especificidad. En el interior de la cavidad se han aislado *Aspergillus niger* y *Mucor* (por cultivo y examen directo). No se observan micobacterias. Bronconeumonía aguda leucocitaria con microabscesos diseminados por el resto de ambos campos pulmonares, en cuyas lesiones se han observado esporas; hifas gruesas de hongos *Aspergillus niger* y, en menor proporción, diplococos grampositivos; abundante contenido hemorrágico en ambos bronquios troncos. Hemorragia en el interior de la cavidad del lóbulo pulmonar superior izquierdo por necrosis de la rama segmentaria de la arteria pulmonar. Escleroateromatosis de toda la aorta. Anemia aguda con microabscesos por *Aspergillus niger* y *Mucor*.

En las proximidades del hilio se observa una rama gruesa de la arteria pulmonar, rota por necrosis intracabitaria. En el departamento de anatomía patológica se hicieron siembras en medio de cultivo de Sabouraud del exudado intracabitario y donde germinaron *Aspergillus niger* y *Mucor*.

#### Caso No. 2

Paciente: O.P.H.; HC: 32013; edad: 37 años; sexo: femenino, ama de casa, que ingresa el 18 de febrero de 1974 por causa de hemoptisis y fiebre.

La enferma posee antecedentes de tuberculosis padecida en 1967.

La paciente manifiesta que desde hace 1 mes sufre tos, expectoración mucopurulenta, fiebre alta, sudoración nocturna, astenia y pérdida de peso, y que 3 días antes de su ingreso tuvo esputos hemoptoicos que, posteriormente, terminaron en hemoptisis.

**Examen físico.** Paciente normolínea, con toma del estado general; no deambula. Facies normal. Mucosa hipocoloreada, faneras normales. TCS: sin infiltración; panículo adiposo disminuido; temperatura de 39°C.

**Aparato respiratorio.** Inspección: expansión respiratoria disminuida en el hemitórax izquierdo con respecto al derecho. Frecuencia respiratoria: 32/minuto. Subcrepitantes y crepitantes en el hemitórax izquierdo. El hemitórax derecho evidencia murmullo vesicular normal.

**Aparato cardiovascular.** Punta no visible ni palpable; tonos cardíacos rítmicos sin soplos. Pulsos periféricos presentes. Ausencia de cianosis, pulso 120/minuto; TA 100/60.

El resto del examen físico carece de importancia.

Se discute el caso, que es considerado como una tuberculosis pulmonar activa, conjuntamente con supuración pulmonar por gérmenes mixtos y anemia aguda por hemoptisis.

Se le impone tratamiento con antibióticos, sangre, vitaminas y minerales, lo que hace que mejore ligeramente el cuadro séptico, aunque continúa con hemoptisis de mediana intensidad, por lo que se decide practicar neumonectomía izquierda urgente el 1ro. de marzo de 1974, la cual se realiza exitosamente por el doctor *Rodríguez Quintero*.

#### Informe anatomopatológico macroscópico

**Pulmón izquierdo.** Pleura parietal engrosada y adherida, por fibrosis, al vértice del pulmón y a la mitad superior de éste; superficie fibrosa en la cisura. Al corte se observa el lóbulo superior destruido por cavidades gigantes múltiples, comunicantes y obliteradas por sangre (la mayor tiene 13 mm de diámetro). Entre dichas cavidades existen múltiples tabiques incompletos de tejido fibroso con pequeños bronquios y vasos sanguíneos irregularmente dilatados. Las zonas basales del lóbulo inferior presentan conglomerados de bronquiectasias.

**Examen microscópico.** Las cavidades suelen estar tapizadas por epitelio bronquial seudoestratificado normal que descansa sobre tejido conjuntivo, con zonas de abundante hiperplasia de capilares sanguíneos congestivos y con microhemorragias. Entre éstos suelen observarse algunas células gigantes. Se observan microacúmulos de hifas, similares a *Aspergillus fumigatus*.

**Conclusiones.** Destrucción total del lóbulo superior por bronquiectasias y cavidades con estructuras compatibles con tuberculosis. Bronquiectasias del lóbulo inferior. Invasión de la misma por *Aspergillus fumigatus*. Sinfisis fibrosa de la cisura.

Estudio bacteriano para buscar bacilos de Koch de la pieza operatoria. Informe: resultado positivo. Codificación 6 al examen directo de la pieza.

La paciente es dada de alta 2 meses después de operada para continuar su tratamiento con rimactán y etambutol en el policlínico del área domiciliaria.

#### Caso No. 3

Paciente: M.V.S.; HC: 40613; edad: 59 años; sexo: masculino. Ingresa en este centro el día 9 de abril de 1973, con antecedente de neumotorax espontáneo en el año 1944. El enfermo manifiesta que desde hace 2 años presenta episodios catarrales, que se acompañaban de expectoración hemoptoica; además, desde 1 mes y medio antes de su ingreso padece tos, expectoración hemoptoica, febrícula y astenia.

**Examen físico.** Paciente longilíneo que deambula sin dificultad y guarda decúbito Indiferente. Facies normal; mucosa hipocoloreada. Dedos en "palillos de tambor".

**Aparato respiratorio.** Inspección: expansión torácica disminuida a expensas del hemitórax derecho. FR: 16. Palpación: vibraciones vocales conservadas y murmullo vesicular disminuido globalmente. No se observan estertores. El resto del examen físico resulta normal.

Con estos elementos, y teniendo en cuenta la radiografía se plantea el diagnóstico de aspergiloma en el vértice derecho

Evolutivamente el paciente no manifiesta cuadro febril y mejoran los síntomas generales: mantiene, de forma inconstante, expectoración hemoptoica. Las investigaciones en la sala están dirigidas a corroborar el diagnóstico planteado. Los estudios bacterianos y de laboratorio se encuentran dentro de límites normales. Los estudios micóticos de esputo fueron negativos.

Estudio radiográfico del tórax en posición de Pancoast: masa intracavitaria que se desliza.

*Broncografía derecha.* La rama del segmentario apical se encuentra alterada y abocada hacia una cavidad que está ocupada en su porción inferior por una masa densa

*Broncoscopia.* Bronquio del lóbulo superior congestionado y sangrante a la manipulación: el resto es normal.

Con todos estos elementos se decide aplicar el tratamiento quirúrgico (dado el diagnóstico clínico de aspergiloma pulmonar) que se lleva a cabo el 12 de mayo de 1973; al paciente se le realiza lobectomía superior derecha.

Examen hístico. Pieza anatómica del lóbulo superior derecho: aspergiloma enquistado en bronquiectasia crónica.

Durante su estadía en la sala de cirugía el enfermo comenzó con aumento de la expectoración purulenta y fiebre. En el esputo se aisló *Pseudomonas aeruginosa*, y, radiográficamente se comprobó la transparencia en el vértice pulmonar derecho (región apical e infraclavicular) que corresponde a la cavidad pleural residual posoperatoria, todo lo cual dio lugar a la reconsideración del caso, y a plantearse la posibilidad de una fístula broncopulmonar, por lo que se aplicó tratamiento adecuado a ésta con antibiótico específico para la *Pseudomonas*. Con dicho tratamiento se logró una evolución progresiva de la cavidad pleural y mejoría clínica.

El paciente fue dado de alta y semanalmente atendido en consulta externa.

En caso de no evolucionar satisfactoriamente se propuso practicarle una toracoplastia complementaria. Reingresó a los 2 meses posteriores a su alta por mantener expectoración purulenta, oportunidad ésta en la que se le aplicó toracoplastia complementaria derecha, a continuación de la cual su evolución fue satisfactoria, por lo que fue dado de alta nuevamente.

#### Caso No. 4

Paciente con HC: 646 en el Centro Benéfico Jurídico; edad: 72 años; sexo: masculino, que ingresa el día 6 de noviembre de 1976, "en el hospital Centro Benéfico Jurídico por esputos hemoptoicos con antecedente de ingresos anteriores en el hospital "Julio Trigo" por igual síntoma en el año 1976. Fue ingresado con el diagnóstico de bronquiectasia abscedada y san grante del lóbulo superior derecho, así como gran sospecha de un aspergiloma concomitante; en aquella ocasión niega antecedente de tuberculosis pulmonar.

*Examen físico.* Paciente normolíneo que deambula sin dificultades. Piel y mucosa pálidas. Frenas normales.

*Aparato respiratorio.* Inspección: expansión respiratoria normal. FR: 24. *Palpación:* VV en el tercio superior de hemitórax derecho. *Percusión:* submatidez en el tercio superior de hemitórax derecho.

*Auscultación:* murmullo vesicular disminuido en el tercio superior de hemitórax derecho. Resto del examen físico dentro de límites normales.

Radiografía del tórax en posición posteroanterior: se observan lesiones ulcerotibrosas y exudativas en el campo superior del pulmón derecho, donde se ve una cavidad ocupada por concreción opaca en la región infraclavicular derecha. Velamiento por pleuritis plástica apical izquierda. Pinzamientos hemodiafragmáticos.

Examen citológico de esputo, del que informa el patólogo, doctor *Rafael Meneses Mañas*, células carcinomatosas de tipo epidermoide, conjuntamente conglomerados de hifas de hongos gruesos, similares a los de *Aspergillus*.

Seis estudios micóticos de esputos informan *Aspergillus fumigatus*.

Se realiza prueba de inmunodifusión en agar con antígeno de *Aspergillus niger*, de resultado negativo.

Es egresado con los diagnósticos de carcinoma epidermoide en el pulmón, asociado con aspergiloma pulmonar.

El tratamiento quirúrgico con la extirpación del lóbulo superior derecho, a pesar de la edad y el diagnóstico de cáncer, es lo ideal para este paciente, pero su negatividad nos impide ampliar las investigaciones para establecer posibilidades y riesgos quirúrgicos. /

#### COMENTARIOS

La literatura médica sobre aspergilosis pulmonar primitiva, citada por algunos autores, es escasa; y en cambio, es mucho más frecuente encontrar trabajos publicados sobre aspergilosis pulmonar secundaria entre las que ocupa lugar predominante la forma tumoral o micetoma del hongo, hecho que puede explicarse —según algunos autores— por la alteración de la acción fungicida de la mucosa bronquial o alveolar, lo que permite la anidación con la proliferación posterior del hongo; ello presupone alteración de la mucosa bronquial o alveolar por cualquier causa previa pulmonar (quistes pulmonares,

bronquiectasia, cavidad debida a TB, carcinoma pulmonar, drogas inmunopresoras, uso prolongado de antibióticos, o afecciones hemáticas, etc.). Pepys en 1959 describe formas de aspergilosis pulmonar con la presencia de los hongos en el esputo y cambios pulmonares de tipo Arthus, conjuntamente con eosinofilia sanguínea, hecho que evidencia las infecciones bronquiales con manifestaciones alérgicas que producen o agravan una enfermedad pulmonar obstructiva crónica (EPOC) para los anglosajones y bronconeumopatía obstructiva crónica para los hispanos, y que desde el punto de vista funcional produce insuficiencia ventilatoria obstructiva inicial como expresión inmunoalérgica de tipo Mi. También se recogen en la literatura médica, cuadros de alveolitis alérgica extrínseca para los anglosajones y bronconeumopatía restrictiva para los hispanos por la presencia del hongo como respuesta inmunoalérgica de tipo IV con la formación inclusive de granuloma, enfermedad que origina insuficiencia ventilatoria restrictiva por excelencia.<sup>25-27</sup>

Es una realidad que los límites tan precisos, desde el punto de vista clínico, de las alteraciones funcionales no es fácil, ya que éstas se imbrican hasta terminar en insuficiencia ventilatoria mixta con trastornos circulatorios inclusive, lo que lleva implícita insuficiencia respiratoria que puede ser mínima o marcada, según el grado de compromiso.

Estos hechos evidencian la importancia que tiene la búsqueda del hongo en todos los casos de pacientes con neumopatía de evolución tórpida con supuración pulmonar o no, en la que no ha sido posible establecer diagnóstico bacteriano previo; y en aquellos pacientes con lesión pulmonar quística previa, donde la hemoptisis y la anemia secundarias sean el cuadro que predomine.

La radiografía constituye el primer medio diagnóstico de mucho valor con que contamos en la forma tumoral o micetoma con la imagen de cascabel o media luna con movilización de ésta, si se varía la posición radiográfica (posición de Pancoast). Algunos autores describen la sospecha de aspergilosis frente a los elementos clínicos, si una masa tumoral crece muy rápidamente dentro de una cavidad. Es también de gran valor la tomografía, así como la

broncografía como elemento de diagnóstico diferencial con otras afecciones; se recoge que cuando existe el micetoma no se visualiza la cavidad, aunque en nuestro caso se visualizó la cavidad por el medio de contraste utilizado, así como el micetoma, cuya superficie se cubrió del mismo.

Los elementos diagnósticos séricos tienen gran valor para el diagnóstico de aspergilosis pulmonar, y la doble difusión en agar es de rápida respuesta, ya que en 72 horas se obtienen resultados de la presencia de cuerpos precipitantes en suero para las especies de *Aspergillus*, teniendo en cuenta el antígeno que se utiliza. La prueba de sensibilidad cutánea para el *Aspergillus* tiene escaso valor en clínica, pero de gran valor epidémico.

También es de escaso valor el hallazgo del hongo en el esputo por su condición de saprofito, pero la presencia de éste en más de cinco muestras de esputos tiene significación diagnóstica.

Se recoge en la literatura médica revisada el gammagrama pulmonar con Strotium-85 como otras investigaciones complementarias para el diagnóstico de aspergilosis pulmonar, lo cual es prometedor.

Es un hecho significativo que uno de nuestros pacientes presentó un micetoma y posteriormente una diseminación broncogena por *Aspergillus niger* con erosión de la pared de una rama segmentaria de la arteria pulmonar por este hongo. Se recoge en la literatura médica leída por nosotros la poca frecuencia de aspergilosis profunda<sup>28</sup> producida por este hongo,

El hallazgo del *Mucor* en el primer caso nos hace plantear una ficomicosis o mucormicosis concomitante que se consideraba casi siempre como un diagnóstico *post mortem*,<sup>26</sup> pero en diversos estudios posteriores reflejados en varias publicaciones<sup>29,30</sup> se ha llegado a la conclusión de que el *Mucor* puede ser responsable de un cuadro de neumopatía aguda de tipo necrotizante e inclusive

con un cuadro de hemoptisis fulminante con muerte súbita por la erosión que este hongo provoca en los vasos. Esto se destaca en un paciente debilitado, diabético o que reciba drogas inmunopresoras o antibióticos durante un tiempo prolongado. Se ha descrito no sólo ei *Mucor* aisladamente, sino inclusive acompañando una aspergilosis pulmonar como

en nuestro primer paciente.

Como conclusión, destacamos la importancia de la investigación en las afecciones pulmonares de evolución tórpida, la cual debe estar encaminada al hallazgo de los hongos como causales del cuadro clínico que pueda predominar.

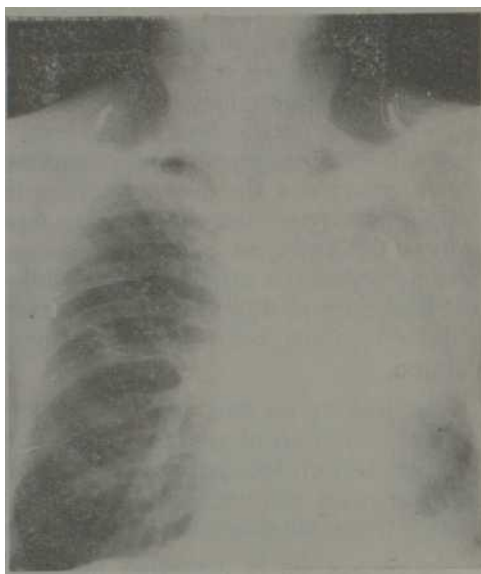


Figura 1. Radiografía de tórax en posición posteroanterior. Extensas lesiones infiltrativas en los 2/3 superiores del pulmón izquierdo acompañadas de una gran cavidad apical e infraclavicular.

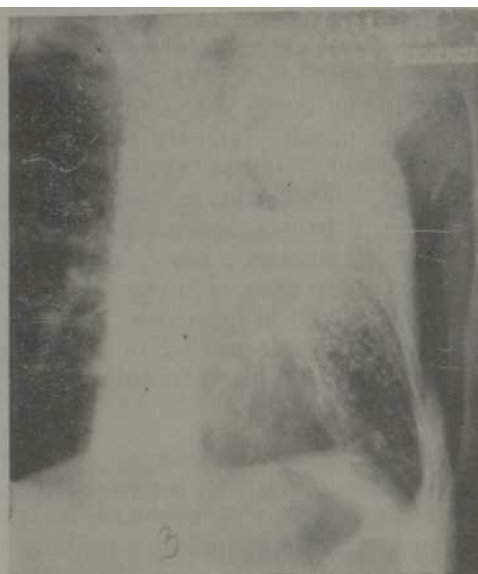


Figura 2. Broncografía izquierda en posición posteroanterior. La sustancia de contraste ha penetrado en la cavidad infraclavicular izquierda y ha cubierto una extensa concreción opaca intracavitaria.

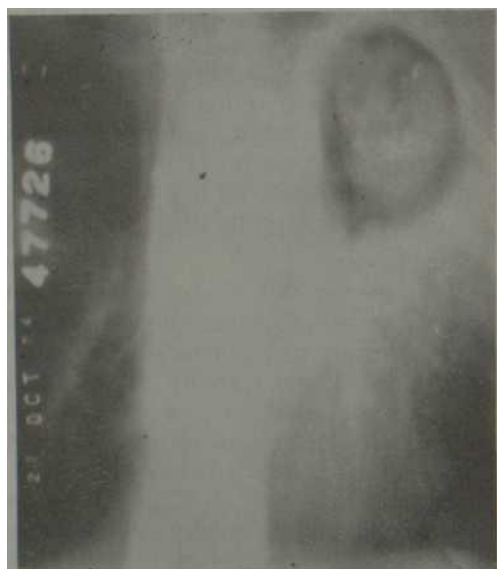


Figura 3. Tomografía en posición posteroanterior. Se observa con mayor nitidez la gran cavidad del pulmón izquierdo, donde, en su interior se ven la masa o concreción, así como residuos del medio de contraste utilizado en la broncografía previa.



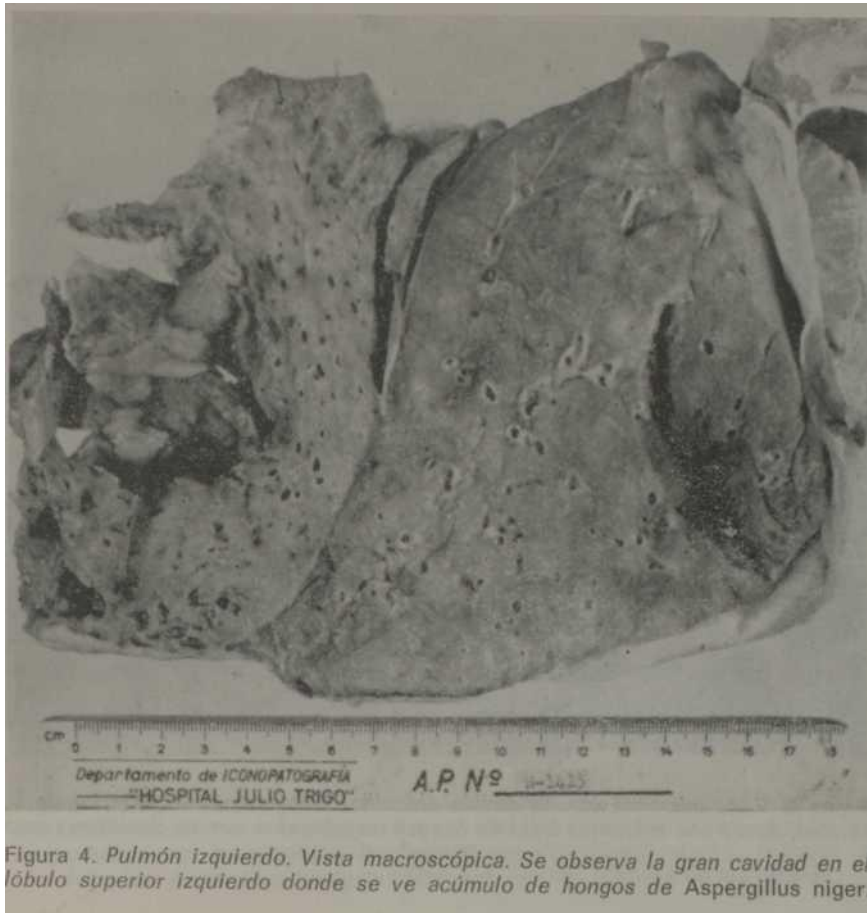


Figura 4. Pulmón izquierdo. Vista macroscópica. Se observa la gran cavidad en el lóbulo superior izquierdo donde se ve acúmulo de hongos de *Aspergillus niger*.

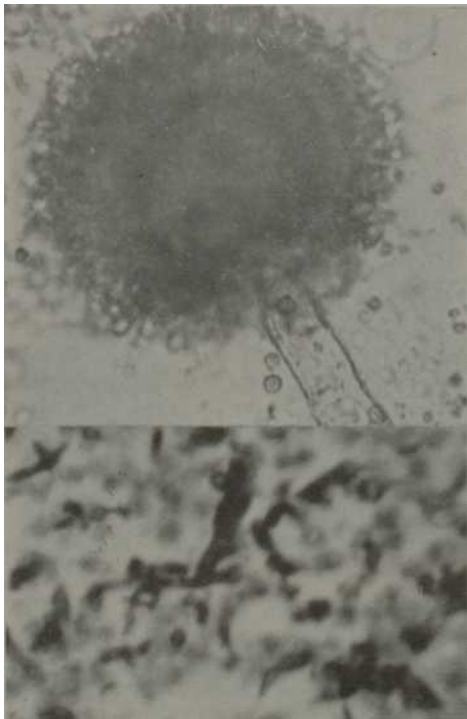


Figura 5. Vista microscópica. Se observa un extendido de estos grumos en los cuales se ven hifas tabicadas de *Aspergillus niger*, conjuntamente con lesiones de aspecto bronconeumónico.

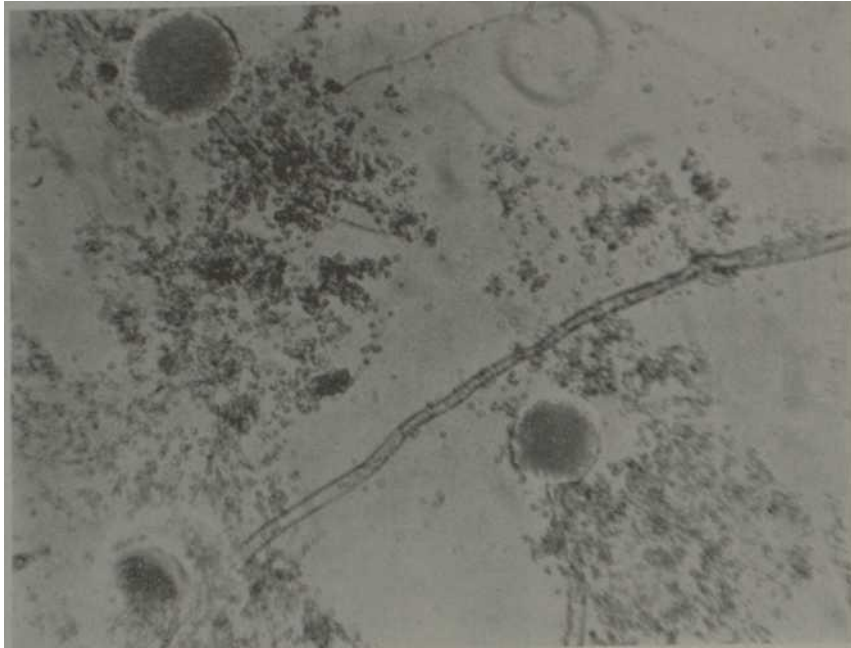


Figura 6. *Vista microscópica. Extendido obtenido directamente del interior de la cavidad, donde son evidentes hifas de hongos no tabicados que se clasifican como Mucor.*

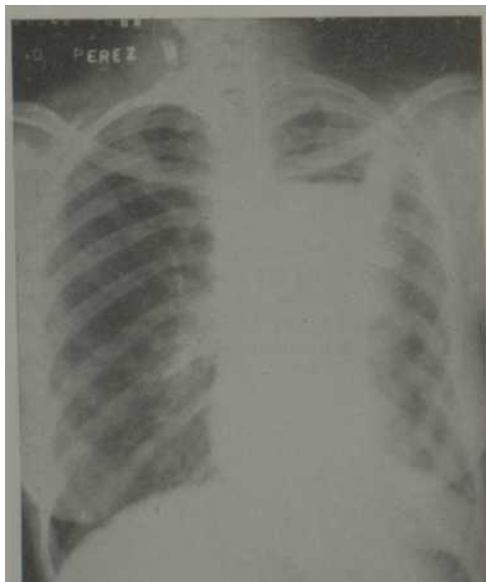


Figura 7. *Radiografía de tórax en posición posteroanterior. Extensa lesión de condensación en 2/3 inferiores e internos del hemitórax izquierdo con área de radiopacidad y nivel hidroaéreo en tercio superior, conjuntamente con lesiones infiltrativas de aspecto bronconeumónico en las porciones externas de ese hemitórax.*

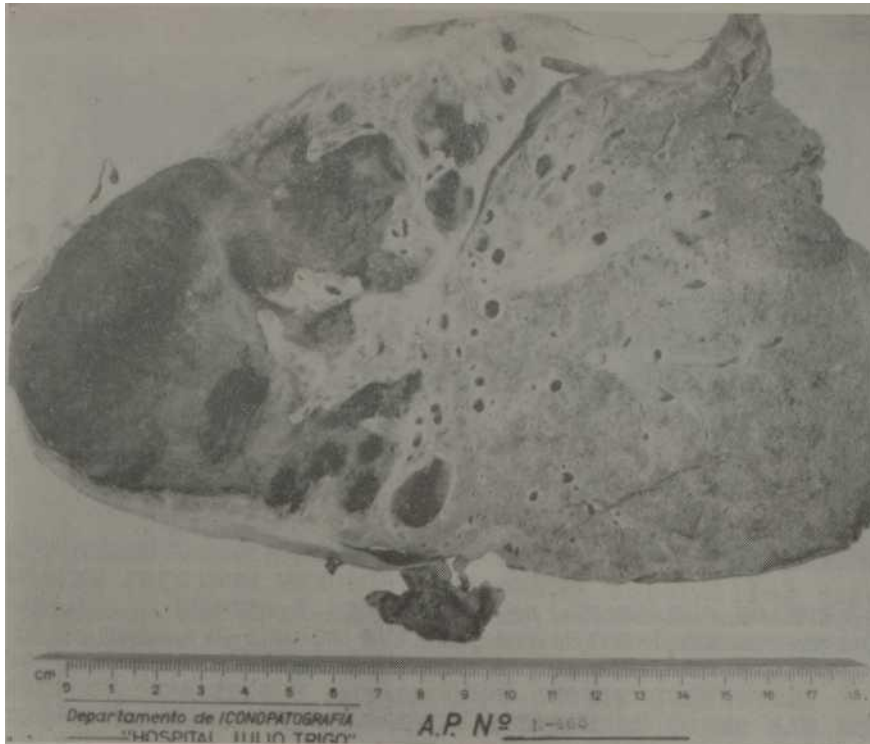


Figura 8. Vista macroscópica del pulmón izquierdo. Se observa destrucción total del lóbulo superior con bronquiectasias y cavidades con estructura semejante a la producida por tuberculosis. Bronquiectasias del lóbulo inferior. Invasión de éstas por *Aspergillus fumigatus* (cultivo). Sinfisis fibrosas de las cisuras.

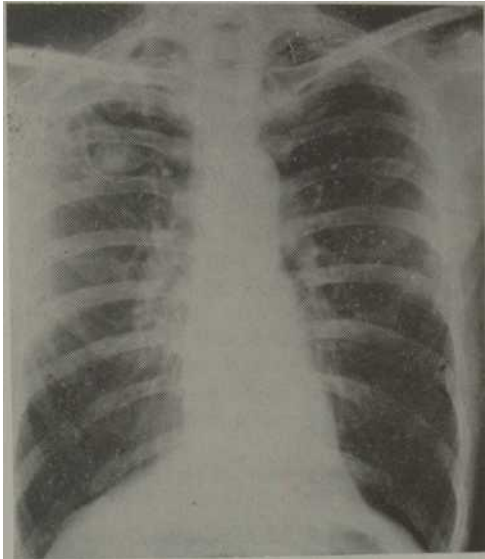


Figura 9. Radiografía de tórax en posición posteroanterior. Se ven áreas de radiotransparencia que sugieren lesiones quisticocavitarias, donde se observa, en la mayor parte de éstas, proceso de condensación de forma redonda en su parte inferior. Hilios festoneados y alados, espacios intercostales anchos, hemidiafragma plano.

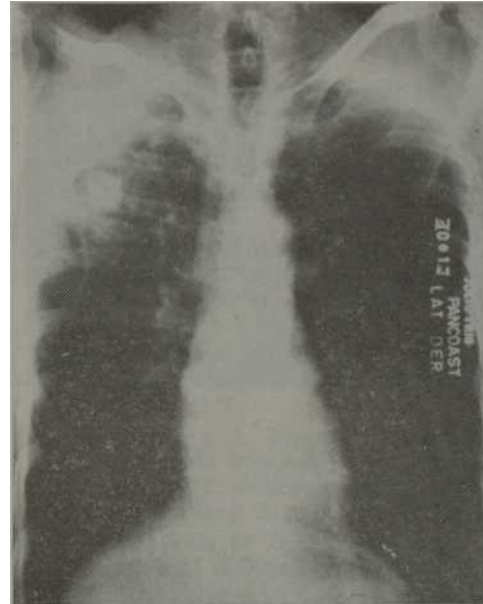


Figura 10. Radiografía de tórax en posición de Pancoast. En este estudio especial se observa que la masa intracavitaria se ha desplazado, hecho que apoya el diagnóstico radiográfico de micetoma.

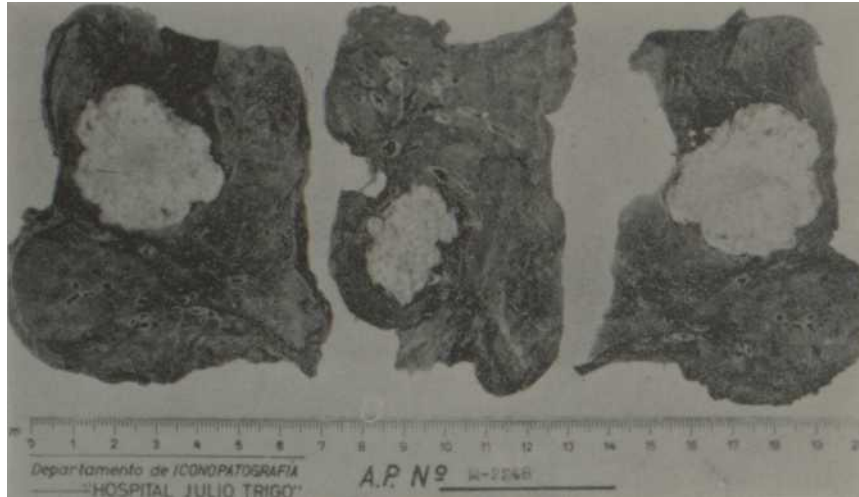


Figura 11. Pieza anatómica del lóbulo superior derecho. Se hace ostensible en ésta una masa blanquecina que corresponde a un micetoma por *Aspergillus fumigatus* en una bronquiectasia crónica.

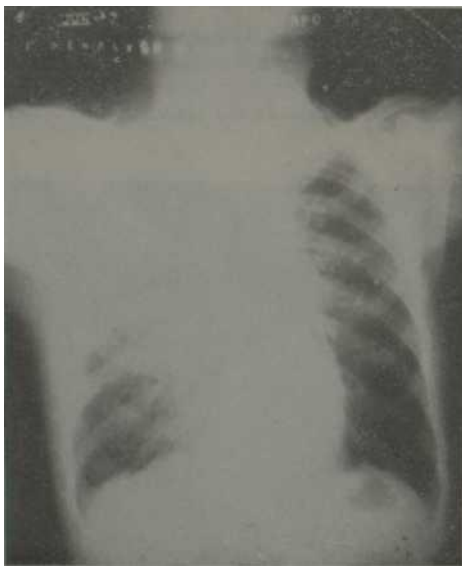


Figura 12. Radiografía de tórax en posición posteroanterior. Lesiones ulcerofibrosas y exudativas en campo superior del pulmón derecho, donde se observa una cavidad ocupada por concreción opaca en la región intraclavicular derecha. Velamiento por pleuritis plástica apical izquierda. Pinzamiento hemidia-fragmático.

#### SUMMARY

Torres Jiménez, C. et al. *Pulmonary mycoses: aspergillosis and mucormycosis. Report of four cases.* Rev Cub Med 18: 1, 1979.

Four patients with a deep pulmonary mycosis due to *Aspergillus niger* and *Aspergillus fumigatus* concurrent with a mucormycosis are presented. The concurrency of *Aspergillus niger* and *Mucor* organisms induced a mycotic bronchopneumonia with a necrosis of arterial walls and a further rupture which caused a fulminant hemoptysis and a sudden death. In the 4 patients mycetomas and aspergillosis predominated.

## RÉSUMÉ

Torres Jiménez, C, et al. *Mycose pulmonaire: aspergillose et mucormycose. A propos de quatre cas.* Rev Cub Med 18: 1, 1979.

4 cas de patients porteurs de mycose pulmonaire profonde provoquée par *Aspergillus niger* et *fumigatus*. conjointement avec mucormycose sont présentés. La présence combinée d *Aspergillus niger* et de *mucor* a provoqué bronchopneumonie mycosique avec necrose de la paroi artérielle et rupture, entraînant hémoptysie fulminante et mort subite. La forme de mycétome ou d'aspergillose a prédominé chez les 4 patients.

## PE3KME

Toppec XflMeHec, K. ja Jtp. üéro^auñ mhko3: acnepraui-  
**Jié3 h MyTi0pMHK03.** OpejicTaBJieHiie 'qenrpex cJiy'iaeB. Rev Cub  
Med 18: 1, 1979

npejeTaBJunoTefl <ieTHpe cjrynan c naimeHTaMH, CTapajiaBniiiMH-  
**rJiyooraam JiéroHHM mhk030m, BHSBaHHM Aspergillus niger-** a fumiga  
tus BMeoTe c MyH0pMHK030M. CtoemaHHde sajares (%03pe\_ **rgillus niger\***  
**MJKOpa BH3B0JIH MEK03HJK) tipOHXOnHeBMOiáb-**  
**C** HeKposoM apTepitajiLHoS CT8HKH E paspa®, \*ITO ararBejio K -  
BH63aUHO0 reMOHT08 0 MOHH©BOCHO® CMepTH ùaHO9HTOB. f BCQX ^erapex  
nauBeHTOB npeodnaajia MBneTOMHaa **cjwpMa kü acnep rajuié3.**

## BIBLIOGRAFIA

1. *Burke, B. J.* Disseminated aspergillosis. Thorax 25: 702, 1970.
2. *Campbell, M. J.* Bronchopulmonary aspergillosis. Am Rev Respir Dis 89: 186, 2, Feb., 1964.
3. *Raper, K. B.; Fernell, D. I.* The genus aspergillus. Baltimore, Williams Wilkins, 1965.
4. *Voisin, C.* Traitement immunodépresseur et diffuse phagocitaire pulmonaire. Rev Tuberc Pneumol 36: 853, 1972.
5. *Cohén, A. B.; Cline, M. J.* The human alveolar macrophage: Isolations, cultivation in vitro and studies of morphologic and functional characteristics. J Clin Invest 50: 390, 7, Jul., 1971.
6. *Jordán, M. C.* Allergic bronchopulmonary aspergillosis. Arch Intern Med 128: 576, 4, Oct., 1971.
7. *Kennedy, W. P. V.* Necrotising pulmonary aspergillosis. Thorax 25: 691, 1970.
8. *Grant, I. W. B.* Extrinsic allergic alveolitis in Scottish maltworkers. Br Med J 1: 481, Feb., 1976.
9. *Pepys, J.* Asthma, pulmonary eosinophilia and allergic alveolitis. Med Clin North Am 57: 573, 3, May, 1973.
10. *Benjanw, J. J.* Bilateral pulmonary resection for aspergilloma. Chest 60: 107, 1, Jul., 1971.
11. *Leggot, P. O.* Aspergillus pneumonia in association with an aspergilloma. Br J Dis Chest 62: 147, 1968.
12. *Jawetz, E.* Los actinomicos. En su: Manual de microbiología médica, 6a. ed., México, D.F. El Manual moderno, p. 301, 1975. \*—■
13. *Fraser, R.* Aspergillus pulmonary. In: Diagnosis Diseases of the Chest, v. 1, Saunders, p. 664, 1970.
14. *Chou-Yeung, M.* Allergic bronchopulmonary aspergillosis. Clinical and pathologic study of the three cases. Chest 59: 33, 1, Jan., 1971.
15. *Manresa Presas, F.* Los tests de provocación en neumología. Rev Clin Esp 145: 8, 2, 30 de abr., 1977.
16. *Longboltone, L. I.; Pepys, J.* Pulmonary aspergillosis and immunologic significance of antigens and C substance in Aspergillus fumigatus. J Pathol Bacteriol 88: 141, 1, Jul., 1964.
17. *Armas Pérez, L.* Aspergilloma. Consideración diagnóstica y presentación de un caso con micetoma bilateral. Rev Cub Med 15: 99, 1, ene-feb., 1976.
18. *Gordon, R. R.* Localization of Stroitu-85 in sixth tissue infected by aspergillus niger. Radiology 101: 119, 1, Oct., 1971.

19. *Adiseshan, N.; Oliver, 1/1/ A. Strontium lung scans in the diagnosis of pulmonary aspergillosis. Am Rev Respir Dis 108: 441, Sept., 1973.*
20. *Vedder, J. S. Primary disseminated pulmonary aspergillosis with metastatic skin nodules. JAMA 209: 1191, 8, Aug., 1969.*
21. *Crofton, J. Enfermedades Respiratorias, Editorial Marín, p. 263, 1971.*
22. *Crompton, G. K. Treatment of bronchopulmonary aspergillosis with clotrimazole. Br J Dis Chest 67: 301, 1973.*
23. *Benneth, J. E. Chemotherapy of systemic mycosis. N Eng J Med 290: 320, 6, Feb., 1974.*
24. *López Garda, J. Actividad antifúngica de la 5-Fluorocitocina. Rev Clin Esp 127: 1017, 5, Dic., 1972.*
25. *Kabtreider, H. B. Expression of immune mechanism in the lung. Am Rev Resp Dis 113: 347, 3, Mar., 1976.*
26. *Pepys, J. Immunologic approaches in the pulmonary disease caused by inhaled material. Ann N Y Acad Sci 221: 27, 1974.*
27. *Pepys, J. Immunologic approaches in pulmonary disease caused by inhaled material. Ann N Y Acad Sci 221: 29, 1974.*
28. *Young, R. Aspergillus lobar pneumonia. JAMA 208: 1156, 7, May. 19, 1964.*
29. *Jerone, R. Pulmonary phycomycosis. Am Rev Respir Dis 102: 959, 6, Dec., 1970.*
30. *Bradly, R. Phycomycosis. Lab Invest 11: 963, nov., 1962.*