

Carcinoide del recto. Presentación de un caso⁸

Por los Dres.:

GUILLERMO DEYA MIRABENT,⁹ OSCAR GARCIA FERNANDEZ,¹⁰ ROBERTO RODRIGUEZ RODRIGUEZ,^{****}
OLGA PIERA ROSILLO^{***} LUIS VILLASANA ROLDOS^{*****}

Deya Mirabent, G. et al. *Carcinoide del recto. Presentación de un caso.* Rev Cub Med 16: 1, 1977.

Se presenta el caso de un paciente portador de un carciñoide del recto al cual se le practicó una proctosigmoidectomía abdominoperineal con preservación del mecanismo esfinteriano, por la técnica de Babcock Bacon. Se revisa la bibliografía al respecto y se considera al carciñoide como un tumor maligno de bajo grado de malignidad; su localización más frecuente es en el apéndice, yeyuno, íleon y recto; no se informó el síndrome carciñoide en ningún carciñoide primitivo del recto.

El carciñoide es un tumor que se origina en las células cromafines de la mucosa intestinal, fue descrito por primera vez en 1897, por *Nicholas Kultschitzky*, el cual lo describió a células epiteliales especializadas. Posteriormente, en 1905, *Schmidt* llegó a la conclusión de que se trataban de células cromafines similares a las células de la médula suprarrenal, a cause de su color amarillo y de otros puntos de semejanza. *Gasset y Masson*, en 1914, demostraron la existencia de gránulos citoplasmáticos, los cuales reducen los compuestos argénticos, por lo que se le da el nombre de "células argentafines", las cuales se encuentran por todo el tracto gastrointestinal, principalmente en la membrana basal de las glándulas de Lieberkühn.

⁸ Trabajo presentado en la Sesión Científica de la Sociedad Cubana de Coloproctología el 5 de marzo de 1976.

⁹ Especialista de primer grado en coloproctología del hospital docente "General Calixto García".

¹⁰ Profesor de coloproctología de la Facultad de Ciencias Médicas de la Universidad de La Habana y Vicerrector Primero de la Universidad de La Habana.

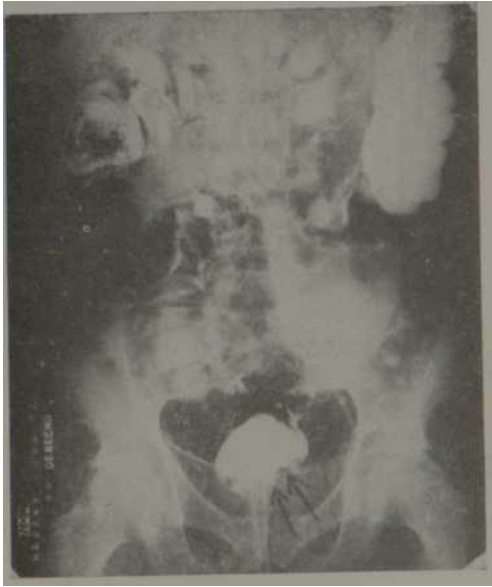


Figura 1. Neumocolon. Vista frontal. Pequeño defecto de lleno en el contorno izquierdo de la pared rectal.

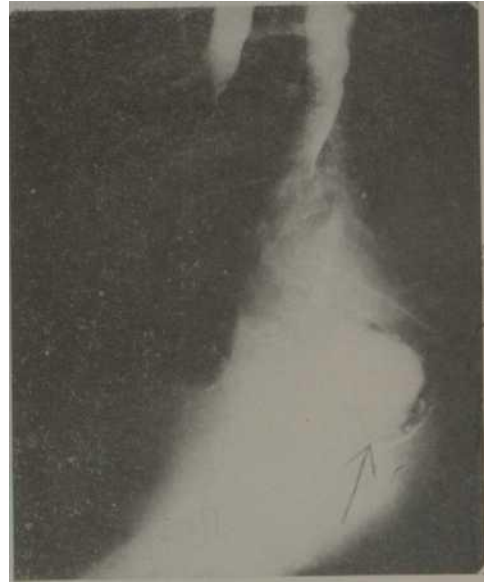

Figura 2. En la vista lateral el defecto de lleno se proyecta en un plano posterior.

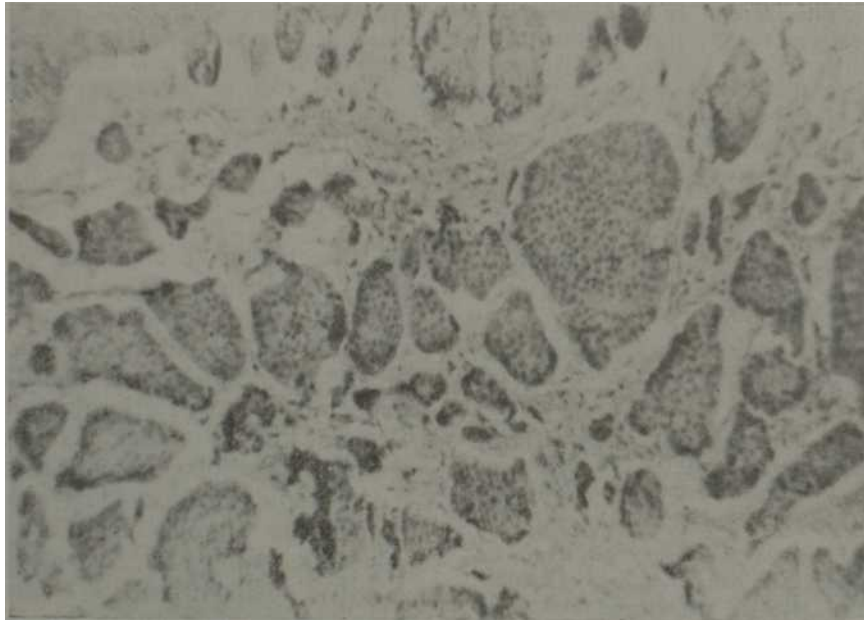


Figura 3. Microfotografa a mediano aumento en la que se precisan células agrupadas en nidos.

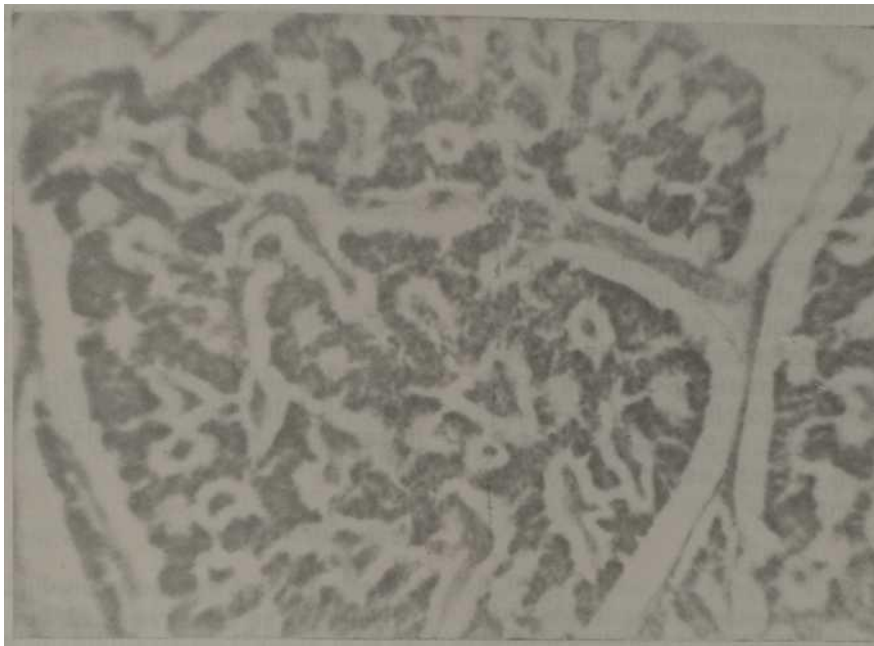


Figura 4. Fotografía a mayor aumento, donde se observan elementos tumorales con aspecto de glándulas.

En cuanto a su localización, más frecuente en el tracto digestivo del carcinoide, por orden de frecuencia es apéndice, yeyuno, íleon y recto, aunque han sido informados pacientes con tumores carcinoides en el árbol bronquial.

El carcinoide es un tumor maligno de bajo grado de malignidad y de crecimiento lento, capaz de metastizar. *Mac Donald'* refiere que la malignidad depende del grado de penetración de la lesión, por consiguiente, si la capa muscular no es tomada es muy poco probable que desarrolle metástasis a distancia.

Este tumor, así como sus metástasis, elaboran diversas catecolaminas y entre ellas la serotonina (5 hidroxitriptamina), que es un derivado del triptófano. Esta sustancia ejerce un efecto estimulante sobre la musculatura lisa de los vasos sanguíneos, tracto gastrointestinal, bronquios y el útero en período de estro, lo que produce el llamado "síndrome carcinoide", con su variado cuadro sindrómico; ataques de rubor de la piel, principalmente en la cara, que duran de

minutos a días, cianosis concomitante, heces diarreicas, crisis de broncoespasmo, hipotención brusca durante los ataques, edemas y ascitis. A menudo hay soplos cardíacos por estenosis de las válvulas del hemicardio derecho, principalmente la pulmonar.

Según *Jackman* no existe en la literatura ningún caso bien documentado de síndrome carcinoide consecutivo a un carcinoide primario del recto.

Frecuencia

Los carcinoides rectales, en comparación con los adenocarcinomas y adenomas del intestino grueso distal, son muy poco frecuentes, de tal forma que en la literatura mundial se han informado según *Jackman* unos 400 casos. *Bacon* halló 2 160 pacientes con cáncer del intestino grueso y solamente 21 (0,8%), eran carcinoides.

En nuestra casuística, en la remisión de 469 historias clínicas de pacientes operados de cáncer del recto, solamente

fue informado un paciente portador de un carcinoide, lo que representa el (0,1%).

Aspecto y hallazgo endoscópicos

Al examen rectosigmoidoscópico, el aspecto del carcinoide se corresponde con el de un nódulo intramural o submucoso de tamaño variable, su forma habitualmente es esférica o lenticular, casi siempre son sésiles, su movilidad depende del tamaño, su consistencia es dura o firme, y presenta un color amarillento debido a los lípidos o a la cefalína que contiene; su localización más frecuente en el recto es en la pared anterior y laterales.

Anatomía patológica

Macroscópicamente es una lesión, por lo general, submucosa; la ulceración es rara y cuando aparece es motivada por extensión y progresivo crecimiento o por erosión.

Microscópicamente están constituidos por pequeños nidos, franjas o masas de células de aspecto epitelial, poliédricas, regulares, con notable semejanza entre sí. Los núcleos son redondeados u ovoides, se tiñen intensamente y muestran un punteado fino. El citoplasma es acidófilo con gránulos amarillentos de lipocromo, de los cuales depende el color que se observa macroscópicamente, mediante las técnicas de impregnación de sales de plata.

Los tumores carcinoides acentados en el recto resisten a la coloración por los tintes argentófilos; esto representa una característica muy particular.

Historia clínica

E.H.S. Paciente del sexo masculino, de 65 años de edad, de la raza negra, ingresa en el servicio de coloproctología del hospital docente "General Calixto García", el 10-12-73.

MI; sangramiento por el recto.

HEA: refiere el paciente que con historia de salud anterior hace 6 ó 7 meses

aproximadamente, comenzó a presentar trastornos digestivos, con cambios en su hábito intestinal; ha presentado crisis de diarreas con flemas y sangre, con períodos de constipación intercalados, así como dolor perianal; presenta astenia, anorexia y pérdida de peso, que no especifica.

APP: bronquitis.

Examen físico

Tacto rectal: esfínter de buen tono, próstata ligeramente aumentada de volumen, de consistencia blanda, bien delimitada.

Rectosigmoidoscopia

Se introduce el rectoscopio hasta 27 cm, donde se observa a 22 cm del borde anal, tumoración pediculada de medio cm de diámetro, de donde se toma muestra para biopsia; presenta a 12 cm otra tumoración de un cm de diámetro, de base ancha y color amarillo; se toma muestra para biopsia.

Rayos X

Colon por enema y neumocolon

A nivel del recto, en su pared posterior, se observa pequeño defecto de llenado, lo que se comprueba con mayor nitidez en la técnica de Fischer de doble contraste.

Tránsito intestinal No se observan

alteraciones.

Citoscopia

Negativa.

Exámenes de laboratorio Dentro

de límites normales.

Biopsias

B 73-8460. De la tumoración situada a 22 cm (pólipo adenomatoso)

B 74-246. De la tumoración situada a 12 cm (tumor carcinoide infiltrante)

Operación practicada

Proctosigmoidectomía abdominoperineal con preservación del mecanismo esfinteriano, por la técnica de Babcock Bacon; a la tumoración polipoidea se le realizó una colostomía con polipectomía.

Evolución

Catorce meses después de la intervención el paciente ingresó por presentar un cuadro doloroso abdominal tipo cólico, que nos hizo

pensar que era portador de un síndrome carcinoide. Los exámenes y pruebas realizadas no permitieron concluir este síndrome. Actualmente el paciente, el cual ha venido chequeándose de acuerdo con las normas establecidas en nuestro servicio, se encuentra en buen estado de salud.

COMENTARIOS

Comprobamos lo poco frecuente que aparece el tumor carcinoide entre los tumores malignos del recto; en nuestra casuística representó el 0,1% de los pacientes operados.

SUMMARY

Deya Mirabent, G. et al. *Rectal carcinoid. Report of a case.* Rev Cub Med 16: 1, 1977.

A patient with a rectal carcinoid who underwent an abdominoperineal proctosigmoidectomy with preservation of the sphincter mechanism (according to the Babcock Bacon technique) is presented. Literature is reviewed, and carcinoid is considered as a low-malignancy tumor. Its most frequent localization is in the appendix, jejunum, ileum and rectum. A carcinoid syndrome has not been reported in any patient with primitive rectal carcinoid.

RESUME

Deya Mirabent, G. et al. *Carcinoide du rectum. Présentation d'un cas.* Rev Cub Med 16: 1, 1977.

Ce travail présente le cas d'un patient porteur d'un carcinoide du rectum chez lequel on a pratiqué une proctosigmoidectomie abdomino-périnéale avec préservation du mécanisme sphinctérien au moyen de la technique de Badcock Bacon. La bibliographie concernant ce sujet est révisée, et le carcinoide est considéré comme une tumeur maligne d'un bas degré de malignité; la localisation la plus fréquente c'est à l'appendice, au jéjunum, à l'iléon et au rectum: on n'a pas informé le syndrome carcinoide dans aucun carcinoide primitif du rectum.

BIBLIOGRAFIA

1. *Mac Donald, R. A.* Study of 356 carcinoides of the gastrointestinal tract. *Am J Med* 21, 867, 1956.
2. *Jackman, R. J.* Tumores del intestino grueso. Vol XII. Editorial Científicomédica, 1973.