

La gastroscopia como medio auxiliar de diagnóstico en la práctica médica diaria¹⁷

Por los Dres.:

ANTONIO SENTI PAREDES,¹⁸ OSMAR RIVERA RODRIGUEZ,¹⁹ RAMON
CHOCA GARGANTA,^{****} JESUS CABALLERO LIZASO^{****}

Senti Paredes, A. et al. *La gastroscopia como medio auxiliar de diagnóstico en la práctica médica diaria*. Rev Cub Med 15: 6, 1976.

Se escogen 13 casos interesantes de 300 gastroscopias, y se hace una correlación clínica, radiológica y endoscópica, así como la comprobación anatomopatológica. Se hace énfasis en la obtención de una buena historia clínica, un estudio radiológico minucioso y endoscópico, con la idea de evitar la mayor cantidad posible de errores diagnósticos.

Después del descubrimiento del gastroscopio flexible en 1932, por *Wolf Schindler*,¹ el diagnóstico de las gastropatías orgánicas se ha beneficiado de manera notable, ya que con la ayuda, sin lugar a dudas, del procedimiento radiológico, tanto el médico general como el especialista pueden indicar inmediatamente el estudio endoscópico correspondiente. Tanto en la literatura médica clásica como en la contemporánea existen múltiples trabajos donde se exponen la

eficacia y utilidad de tal medio de investigación instrumental.^{2-3,4} Actualmente, con la fabricación de gastroscopios totalmente flexibles y de fibras ópticas,⁶ los que permiten una mejor observación y una claridad netamente ostensible, se asegura más aún la precisión en el diagnóstico, inclusive de zonas gástricas, que con anterioridad eran consideradas vedadas para el endoscopista.

Los detalles más minuciosos de investigación han enriquecido este examen en los últimos años, situándolo como un medio de colaboración de elevado rendimiento dentro del amplio campo de la medicina interna y gastroenterología.

En nuestro medio ya desde hace tiempo esta investigación se realiza, aunque en sus inicios no fue utilizada con la frecuencia necesaria. No podemos dejar de mencionar a endoscopistas como *López Hidalgo* y *colaboradores*, así como otros en el interior de la isla que han reunido una buena experiencia

17 Trabajo realizado entre los servicios de gastroenterología de los hospitales docentes "Joaquín Albarrán" y "Enrique Cabrera", presentado en la Jornada Nacional de Gastroenterología en Camagüey, octubre 26 de 1972.

18 Especialista en gastroenterología y jefe del servicio en el hospital Clínicoquirúrgico docente "Joaquín Albarrán".

19 Especialista de primer grado en gastroenterología y jefe del servicio en el hospital docente "Enrique Cabrera".

con este método de exploración.

MATERIAL Y METODO

Hemos seleccionado 13 casos de 300 gastroscopias realizadas entre los hospitales docentes "Joaquín Albarrán" y "Enrique Cabrera", desde agosto de 1965 hasta julio de 1972. De estos casos, algunos presentaron dificultades en el diagnóstico clínico; en otros, el estudio radiológico no fue realmente de ayuda para obtener una impresión clara del proceso, aunque posteriormente se pudo establecer diagnóstico mediante la gastroscopia, lo cual permitió realizar una terapéutica correcta y eficaz en muchos de ellos.

A estos pacientes especialmente escogidos se les realizó la toma de datos o síntomas subjetivos importantes, examen físico, gastroanálisis, estudio radiológico de esófago, estómago y duodeno, y finalmente el estudio gastroscópico.

Se utilizaron el gastroscopio de fibra semiflexible de *Storz* y el fibrogastroscopio de *Hirschowitz*; este último lo utilizamos en la mayoría de los casos, por su facilidad de manipulación y visión nítida, así como por las escasas molestias que le proporciona al paciente en líneas generales.

Presentación de casos

Caso No. 1

F. G.; edad: 67 años; sexo: masculino; raza: blanca; HC: 2662. Es ingresado en agosto de 1965, fecha en que refirió que hace 4 meses presenta epigastralgia con ritmo ulceroso, el cual se irradia a región retroesternal con electrocardiograma normal. De 10 días a la fecha el dolor es constante con irradiación a la espalda. No pérdida de peso, poco apetito.

Examen físico: negativo.

Diagnóstico: úlcera gastroduodenal.

Gastroanálisis: hipoclorhidria.

Estudio radiológico de esófago, estómago y duodeno: úlcera péptica en curvatura menor (figura 1).

Gastroscopia: imagen endoscópica compatible con úlcera péptica en curvatura menor en su tercio medio, pero por

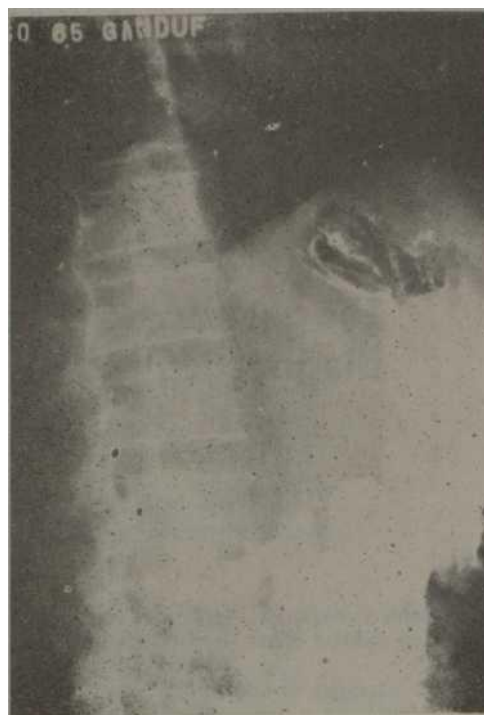

Figura 1.

presentar sus bordes algo elevados en algunas zonas no puede descartarse la posibilidad de neoplasia ulcerada.

Operación: gastrectomía subtotal por úlcera gástrica.

Anatomía patológica: 4126-65. Neoplasia ulcerada (figuras 2 y 3).

Caso No. 2.

A. V. C.; edad: 49 años; sexo: masculino; raza: blanca; HC: 088432. Ingresa en enero de 1966 porque desde hace dos años viene presentando molestia dolorosa en epigastrio con ritmo ulceroso, no acidez. En ocasiones digestiones lentas; se provoca el vómito para sentirse mejor. Ha perdido de peso y presenta anorexia, la que es más acentuada, de tres meses a la fecha.

Examen físico: negativo.

Diagnóstico clínico: úlcera gastroduodenal.




Figura 2. Caso No. 1. Adenocarcinoma de múltiples glándulas pequeñas y células neoplásicas dispersas con menos organización en un estroma relativamente poco abundante.

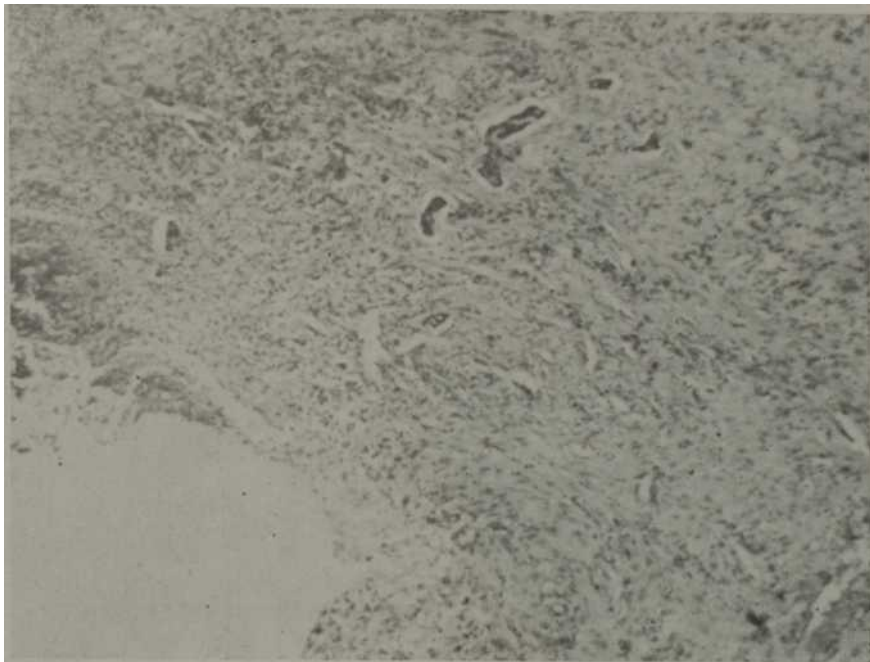


Figura 3. Caso No. 1. Aspecto de la zona de ulceración del tumor.

Gastroanálisis: anacidez no histamino-resistente.

Estudio radiológico de esófago, estómago y duodeno: nicho ulceroso de la curvatura menor por encima de la *incisura angularis*, sospechoso de proceso tumoral ulcerado (figura 4).

Gastroscoopia: la imagen endoscópica es compatible con neoplasia ulcerada en la unión del tercio medio y tercio superior de la curvatura menor gástrica.

Operación: gastrectomía subtotal. El cirujano tuvo la impresión de úlcera gástrica sin decir que era neoplasia.

Anatomía patológica: 192-66. Carcinoma ulcerado de curvatura menor, no metástasis en los ganglios regionales (figura 5). Tres años más tarde fue operado de hemorroidectomía con buen estado general.

Caso No. 3

R. Q. C.; edad: 47 años; sexo: femenino; raza: blanca; HC: 154078.

Refiere que hace 6 meses antes de su ingreso viene presentando astenia, anorexia y acidez, y que esta sintomatología se acompaña de epigastralgia, que en ocasiones se alivia con la ingestión de alimentos; ha tenido melena en una oportunidad.

Examen físico: mucosas hipocoloreadas; el resto: nada que señalar.

Diagnóstico clínico: anemia por déficit de hierro; úlcera gastroduodenal y como última posibilidad neoplasia gástrica.

Gastroanálisis: anacidez histamino-resistente.

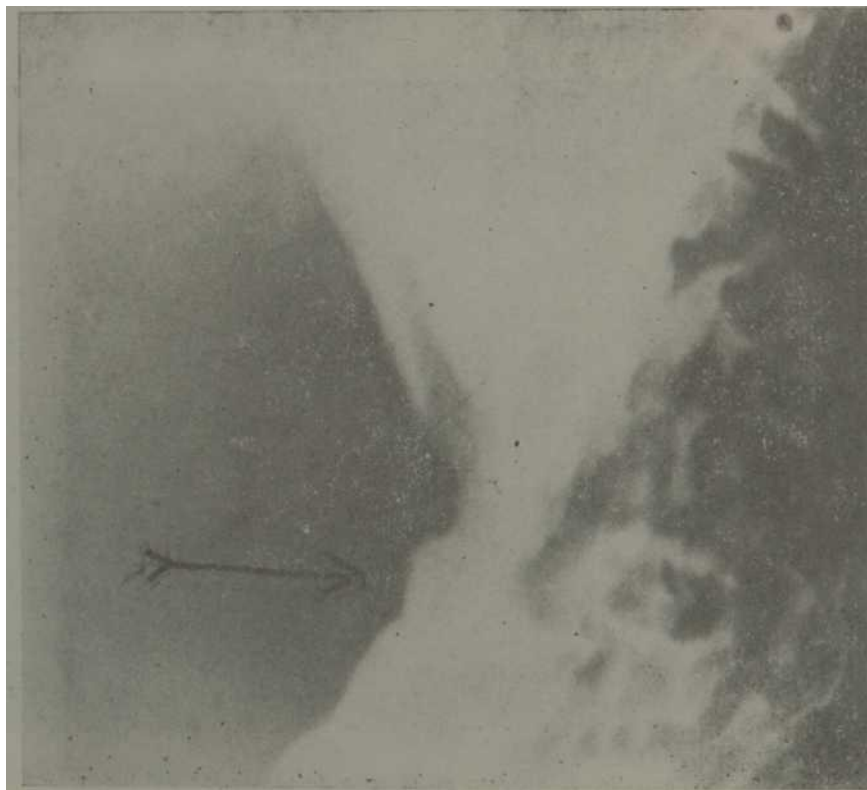


Figura 4.

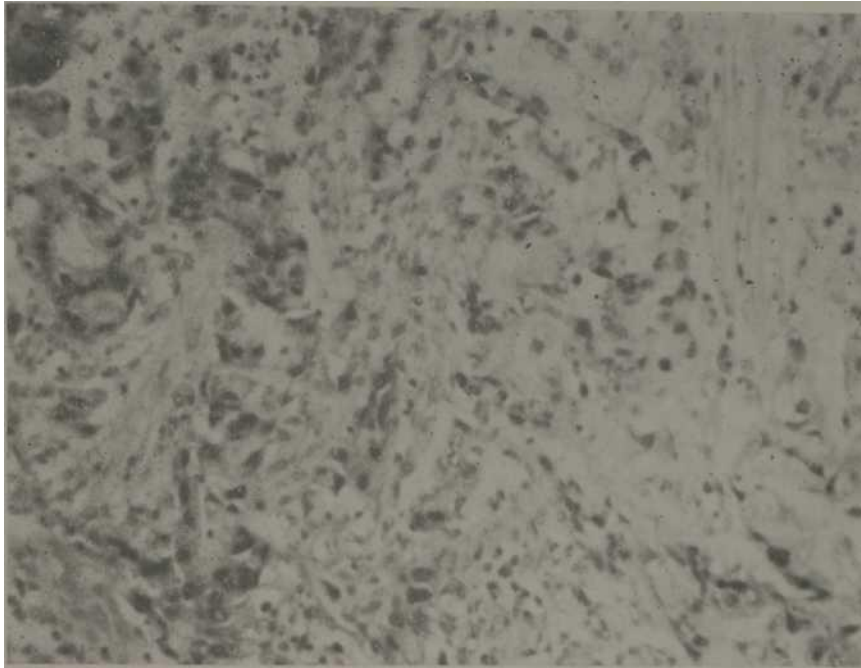


Figura 5. Caso No. 2. Adenocarcinoma muy indiferenciado en el cual se observan, sin embargo, algunas evidencias de formación glandular.

Estudio radiológico de esófago, estómago y duodeno: se aprecia falta de lleno en nivel del cuerpo y antro con el aspecto de neoformación (figura 6).

Gastroscopia: tumoración ulcerada en nivel del antro y cuerpo gástrico que ocupa cara anterior; curvatura menor y mayor que corresponden a un adenocarcinoma ulcerado y vegetante.

Operación: confirmado.

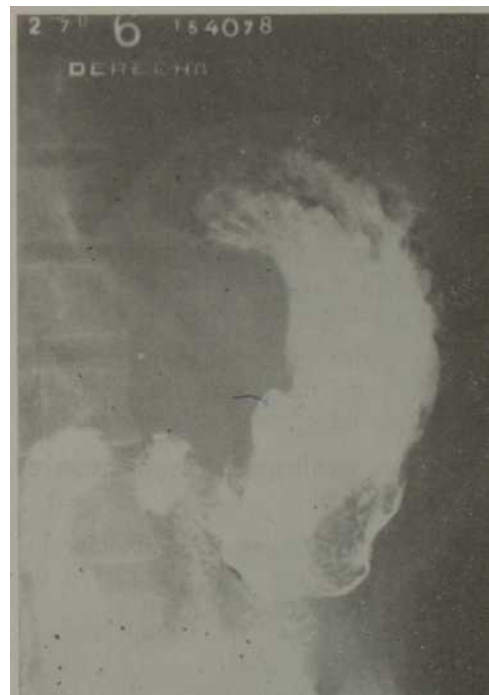Anatomía patológica: 808-70. Adenocarcinoma ulcerovegetante del estómago (figura 7).

Caso No. 4

M. M. N.; edad: 49 años; sexo: masculino; raza: blanca; HC: 164213.

Tres meses antes de su ingreso, en ocasión de un susto, comenzó a tener melena, por espacio de unos 4 días. No antecedentes de dolor, digestiones lentas, constipación habitual, flatulencia.

Examen físico: palidez cutaneomucosa. El resto nada que señalar.



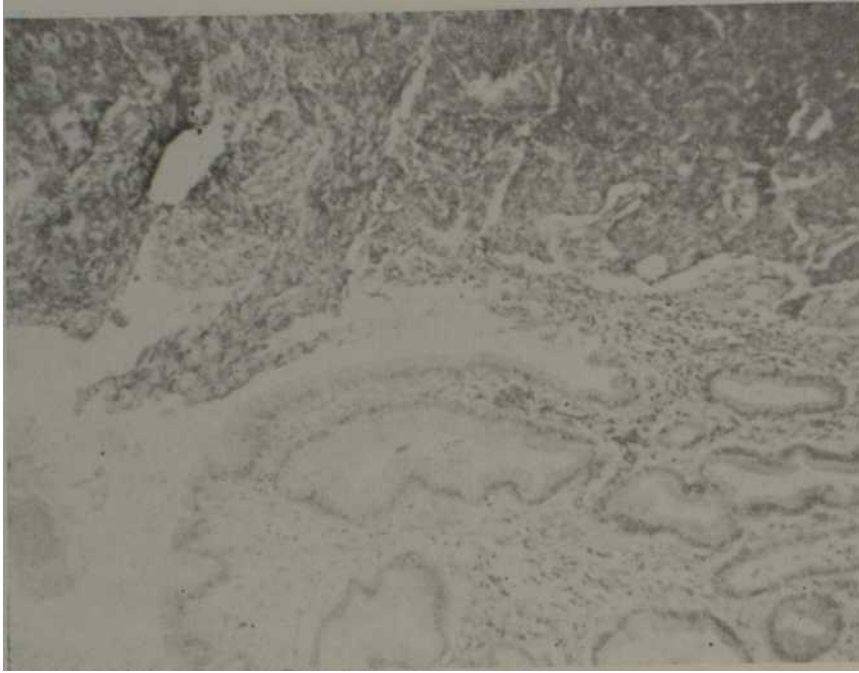


Figura 7. Caso No. 3. Aspecto del limite del tumor con porción de mucosa normal y tejido neoplásico adenocarcinomatoso altamente indiferenciado.

Diagnóstico clínico: úlcera gastroduodenal.

Gastroanálisis hiperclorhidria ligera.

Estudio radiológico de esófago, estómago y duodeno: tumor redondeado y ulcerado de unos 8 cm de diámetro con el aspecto de liomioma, implantada en curvatura menor del tercio medio del estómago (figura 8).

Gastroscoopia: aspecto endoscópico compatible con tumoración benigna de aspecto ulcerado, posible leiomioma.

Operación: confirmado diagnóstico radiogastrosκόpico.

Anatomía patológica: 2783-70. Liomioma gástrico con áreas de ulceración de la mucosa (figura 9).

Caso No. 5

E. P.; edad: 66 años; sexo: masculino;
 raza: negra; HC:

223044.

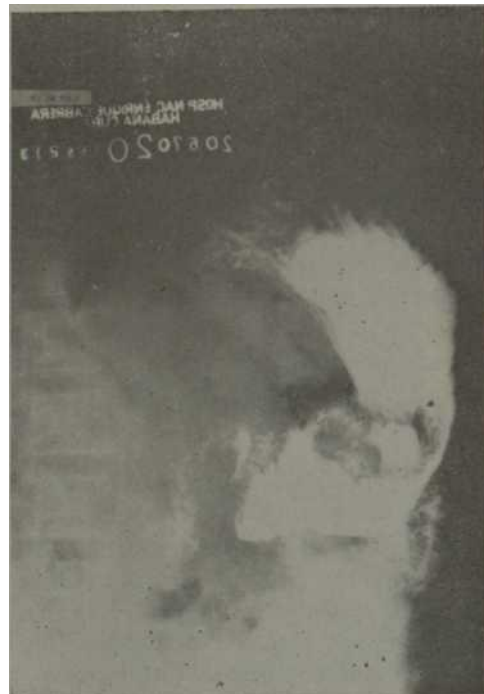

Figura 8.



Figura 9. Caso No. 4. Vista panorámica del tejido liomiomatoso dispuesto en haces entrecruzados con grupos de fibras que ha experimentado necrosis con liquefacción.

Ingresó en enero de 1971 por estar con dolores articulares hace varios meses, acidez en ocasiones, así como digestiones lentas; además, aerogastria y flatulencia. Pérdida de peso y anorexia en los últimos meses.

Examen físico: palidez de las mucosas. Aumento de volumen del hígado a expensas del lóbulo izquierdo, liso, de consistencia firme.

Tacto rectal: próstata algo aumentada, sobre todo el lóbulo izquierdo, consistencia firme, no dura.

Diagnóstico clínico: síndrome anémico; posibilidad de neoplasia gástrica, neoplasia prostática.

Gastroanálisis: anacidéz histaminorresistente.

Estudio radiológico de esófago, estómago y duodeno: discreto engrasamiento del relieve mucoso gástrico sin poder precisar imagen tumoral. Esófago normal (figura 10).

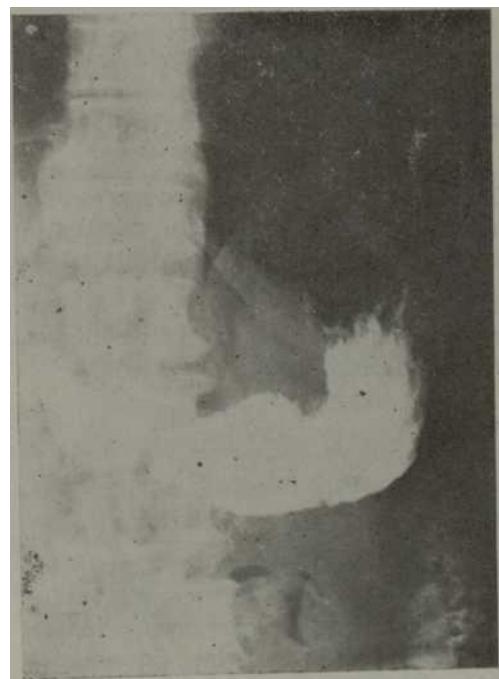

Figura 10.

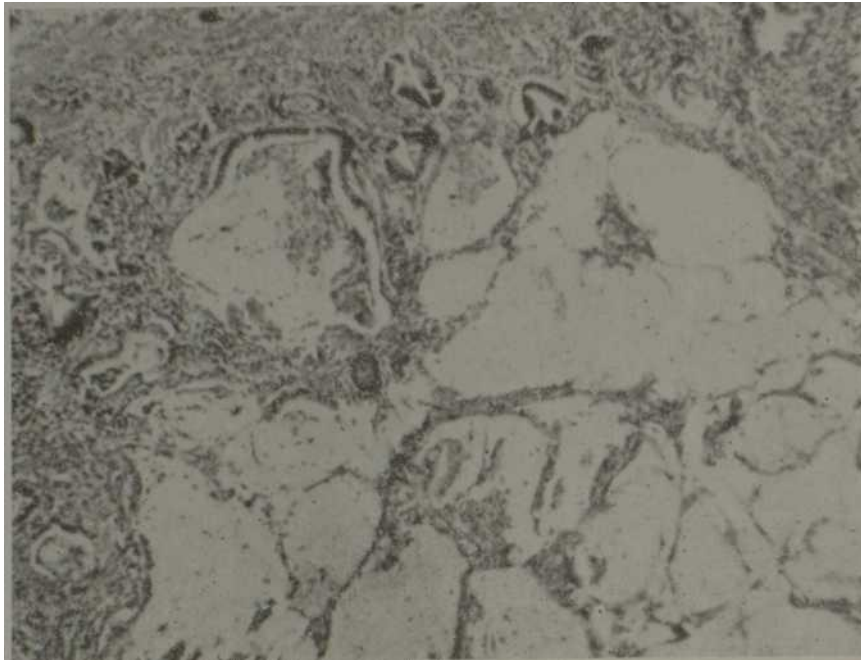


Figura 11. Caso No. 5, Adenocarcinoma productor de mucus en el que se observan espacios ocupados por esta sustancia, parcialmente limitados por el epitelio tumora).

Gastroscofia: desde el punto de vista endoscópico se observa pequeño pólipo en pared posterior del cuerpo gástrico, acompañado de un área elevada de color blanquecino con erosiones, que da la impresión de un proceso infiltrativo tumoral. Atrofia de la mucosa gástrica.

Operación: se confirma tumoración en pared posterior gástrica, así como pequeño tumor polipoideo, que mide 1 cm.

Anatomía patológica: 1194-71. Adenocarcinoma ulcerado productor de *mucus* que infiltra submucosa (figura 11).

Caso No. 6

M. M. C.; edad: 68 años; sexo: femenino; raza: blanca; HC: 165516.

Ingresada en enero de 1971. Estuvo ingresada hace 7 meses por anemia y edemas en extremidades inferiores; además tiene hipertensión arterial. En aquella ocasión fue tratada su hipertensión arterial y su anemia con sales ferrosas.

Ingresada más tarde por persistir anemia y edemas en las extremidades inferiores, y refiere en ocasiones, deposiciones negras. Se realiza entonces, un hemograma que arroja 4 gramos de Hb.

Examen físico: palidez cutaneomucosa. Edema de 1x en extremidades inferiores. No hepatoesplenomegalia.

Diagnóstico clínico: úlcera gastroduodenal, neoplasia gástrica y anemia secundaria.

Gastroanálisis: hiperclorhidria ligera.

Estudio radiológico de esófago, estómago y duodeno: parietografía: en nivel del cardias se observa una estructura densa con radiotransparencia en su interior, compatible con tumor de polo superior gástrico (figura 12).

Gastroscofia: se observa a la izquierda del cardias una masa tumoral de unos 4 ó 5 cm de diámetro, algo polilobulada con una zona ulcerada, compatible con liomioma ulcerado.

Operación: diagnóstico gastroscópico confirmado.

Anatomía patológica: 1265-71. Liomioma (figura 13).

Caso No. 7

A. P. P.; edad: 59 años; sexo: masculino; raza: blanca; HC: 162620.

Refiere desde hace varios meses dolor en epigastrio, fijo, sin irradiación, acompañado de acidez y astenia. Le han dicho que padece de anemia crónica.

Examen físico: discreta palidez de mucosas. El resto nada que señalar.

Diagnóstico clínico: síndrome ulceroso, anemia por déficit de hierro.

Gastroanálisis: no realizado.

Estudio radiológico de esófago, estómago y duodeno: se observa prolapso de la mucosa del antro a través del píloro. No otras alteraciones (figura 14).



Figura 12.



Figura 13. Caso No. 6. Liomioma. Se observa el parénquima tumoral constituido por haces de fibras lisas entrecruzadas.

Gastroscoopia: al nivel de la parte inferior del cuerpo gástrico se observa un tumor polipoideo sésil de un cm de diámetro en cara anterior. En la cara posterior existe otro más pequeño que la anterior.

Operación: diagnóstico gastroscópico confirmado.

Anatomía patológica: 1929-71. Pólipos adenomatosos (figura 15).

Caso No. 8

L. O. G.; edad: 65 años; sexo: femenino; raza: blanca; HC: 238829.

Tuvo hematemesis y melena hace 2 años. Ingrosó en febrero de 1971 por presentar epigastralgia de unos meses de duración, en ocasiones acompañada de acidez; le cedía con la ingestión de alcalinos. No pérdida de peso, no anorexia,



Figura 14.

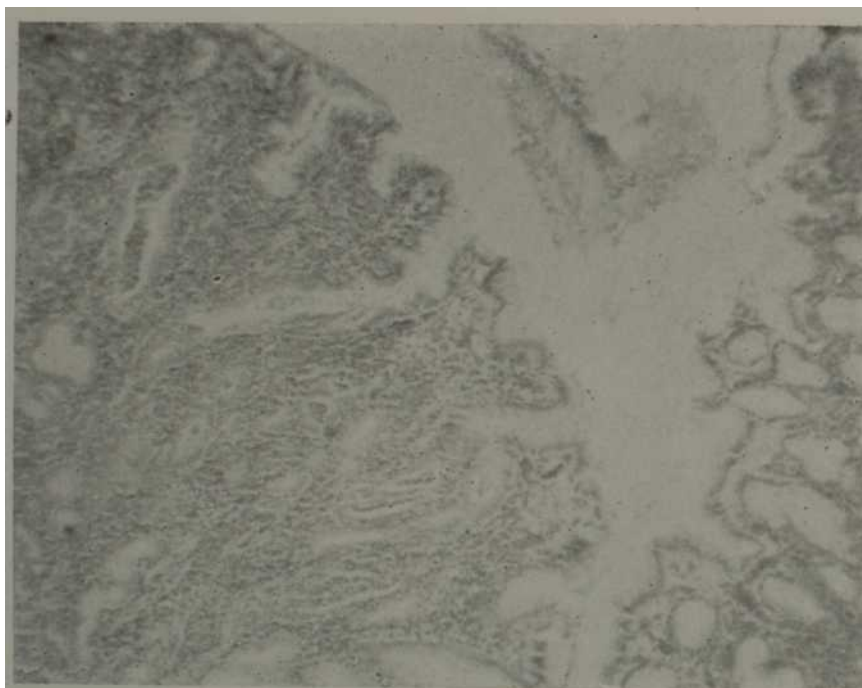


Figura 15. Caso No. 7. Pólipo adenomatoso. Se observa el aspecto parcial del pólipo, que sobresale de la mucosa.

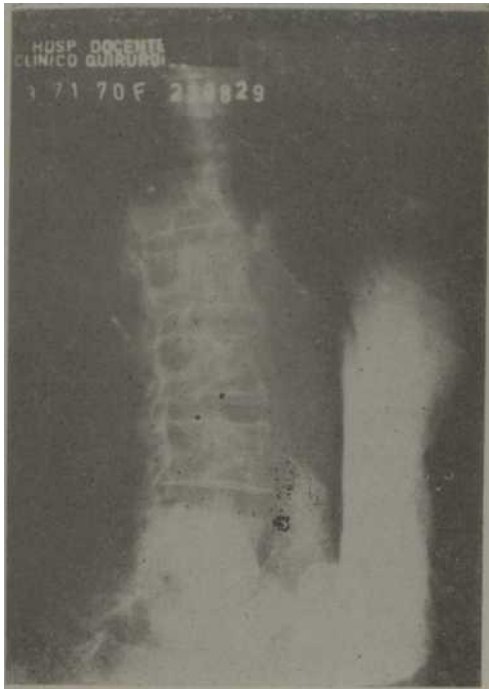

Figura 16.

Examen físico: dolor a la palpación profunda en epigastrio; el resto: nada que señalar.

Diagnóstico clínico: úlcera gastroduodenal.

Gastroanálisis: no realizado.

Estudio radiológico de esófago, estómago y duodeno. Se observa espasticidad del antro pilórico con signos de antritis. No se visualiza nicho ulceroso (figura 16).

Gastroscoopia: gastritis erosiva del antro pilórico. Entre curvatura menor y pared anterior del cuerpo gástrico se observa un área de 2 a 3 cm de diámetro con un centro crateriforme blanquecino, rodeada por una serie de placas rojizas, ligeramente elevadas, lo cual da la impresión de que existe cierta rigidez. El aspecto endoscópico es compatible con un proceso infiltrativo ulcerado.

Operación: el cirujano aprecia proceso ulceroso en el nivel de la zona antes descrita.

Anatomía patológica: 729-71. Carcinoma gástrico intramucoso pequeño (figuras 17 y 18).

Caso No. 9

G. T. M.; edad: 31 años; sexo: masculino; raza: blanca; HC: 244545.

Epigastralgia con cierto ritmo ulceroso de 3 años de evolución que se acompaña de acidez. En los últimos 15 días el cuadro doloroso se agudiza, se hace más constante, y no tiene alivio con la ingestión de alimentos y antiácidos.

Examen físico: negativo.

Diagnóstico clínico: úlcera gastroduodenal.

Gastroanálisis: normoclorhidria.

Estudio radiológico de esófago, estómago y duodeno: deformidad de aspecto ulceroso del bulbo duodenal. Se observa nicho en cara anterior de la parte superior del cuerpo gástrico (figura 19).

El paciente dados los datos clínicos y radiológicos anteriores, es ingresado para tratamiento antiulceroso estricto. Exactamente 15 días más tarde se repite el estudio radiológico de estómago y duodeno, pero no se encontró la úlcera en el cuerpo gástrico, como se había informado. Días más tarde se ordena estudio endoscópico.

Gastroscoopia: se observa proceso ulceroso de 1 cm de diámetro en cara anterior de la parte alta del cuerpo gástrico, de forma ovalada, fondo amarillento con sus bordes bien nítidos, pero aplanados.

Se realiza, 15 días más tarde, un nuevo estudio radiológico, así como una mucosografía donde se observa la úlcera gástrica (figura 20).

Segunda gastroscoopia: el estudio endoscópico permite señalar que el proceso ulceroso de la parte alta del cuerpo en su cara anterior está en franca vía de cicatrización.




Figura 17. Caso No. 8. Pequeño adenocarcinoma intramucoso en el fondo de una cripta de unos pocos milímetros de diámetro.

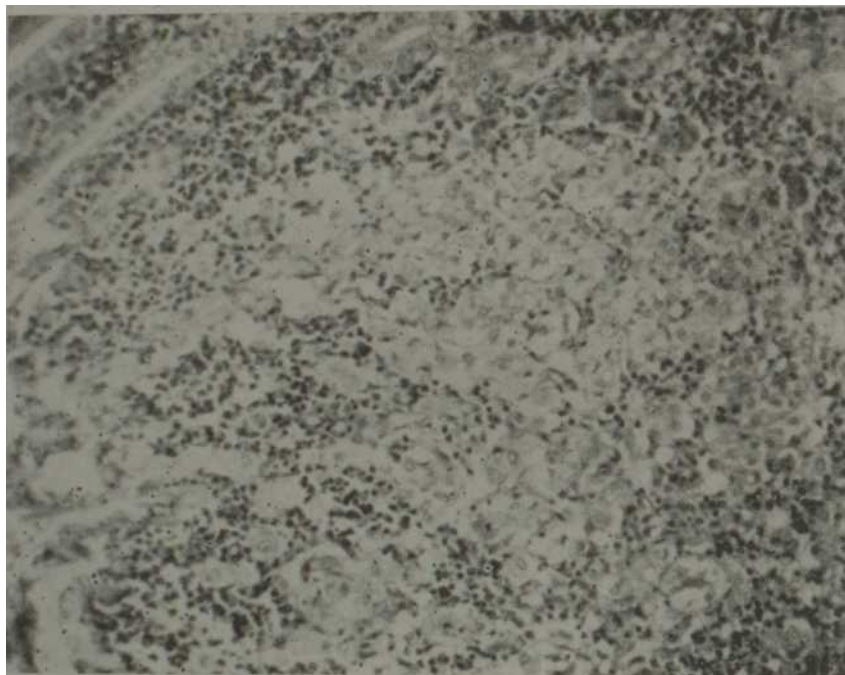


Figura 18. Caso No. 8. Vista a mayor aumento en la que se observan células neoplásicas disgregadas en medio de un infiltrado inflamatorio crónico.

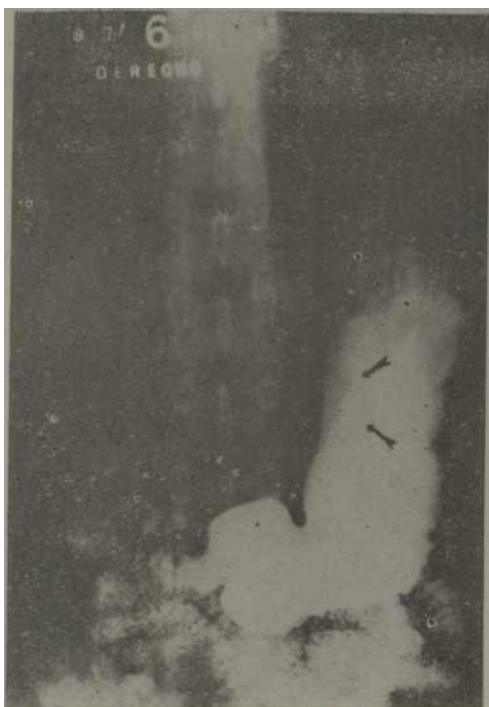


Figura 19.



Figura 20.

El paciente sigue su régimen antiulceroso, y permanece asintomático, en fase de seguimiento por un facultativo especializado.

Caso No. 10

A. N. F.; edad: 62 años; sexo: masculino; raza: blanca; HC: 207652.

Ingresa en enero de 1972. Refiere que hace dos años padeció de un síndrome ulceroso que desapareció con tratamiento. A los 5 meses de habersele dado el alta, se repite el cuadro doloroso con vómitos posprandiales, hematemesis negra y melena por 72 horas. Es entonces reingresado y tratado médicamente.

Tres meses antes de su último ingreso presenta nuevamente dolor epigástrico más constante, acidez marcada, pérdida de peso apreciable y anorexia, por lo que de nuevo es ingresado.

Examen físico: nada que señalar, excepto discreta palidez de piel y mucosas.

Diagnóstico clínico: úlcera gastroduodenal: Neoplasia gástrica.

Gastroanálisis: anacidez en ayunas e hiperclorhidria en fase digestiva.

Estudio radiológico de esófago, estómago y duodeno: estenosis con rigidez de la región del antro pilórico compatible con proceso infiltrativo en ese nivel, de aspecto neoplásico (figura 21).

Gastroscoopia: se observa cráter ulceroso de 1,5 cm de diámetro en curvatura menor del antro, con marcado espasmo de esa zona, compatible con úlcera péptica.

Operación: diagnóstico confirmado, según el estudio gastoscópico.

Anatomía patológica: 364-72. Úlcera péptica crónica (figura 22).

Caso No. 11

L. B. Z.; edad: 42 años; sexo: femenino; raza: blanca; HC: 261524.

Refiere que padece de anemia desde hace un año, astenia y mareos frecuentes.

Examen físico: palidez cutaneomucosa. No hepatoesplenomegalia.

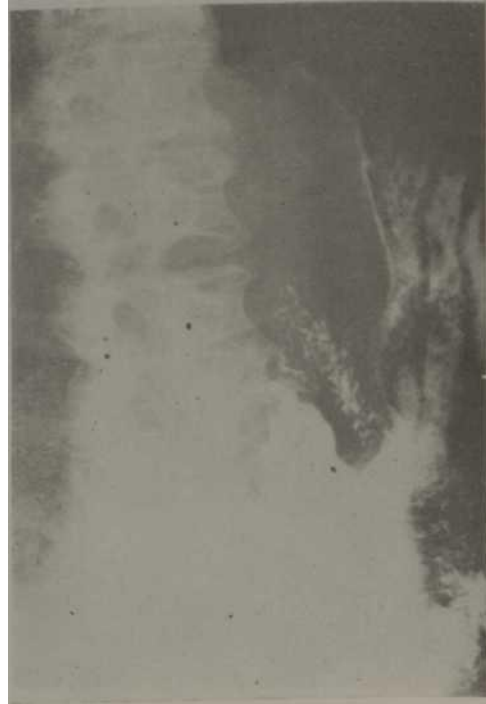Gastroanálisis: anacidéz histaminorresistente.

Diagnóstico clínico: síndrome anémico, déficit de hierro, B-12. Medulograma: compatible con anemia ferripriva.

Sangre oculta en heces fecales: positiva.

Estudio radiológico de esófago, estómago y duodeno: no se observan alteraciones (figura 23).

Gastroscopia: se observan vasos de la submucosa en nivel del antro y cuerpo gástrico, compatible con gastritis crónica atrófica o atrofia gástrica.



Figura

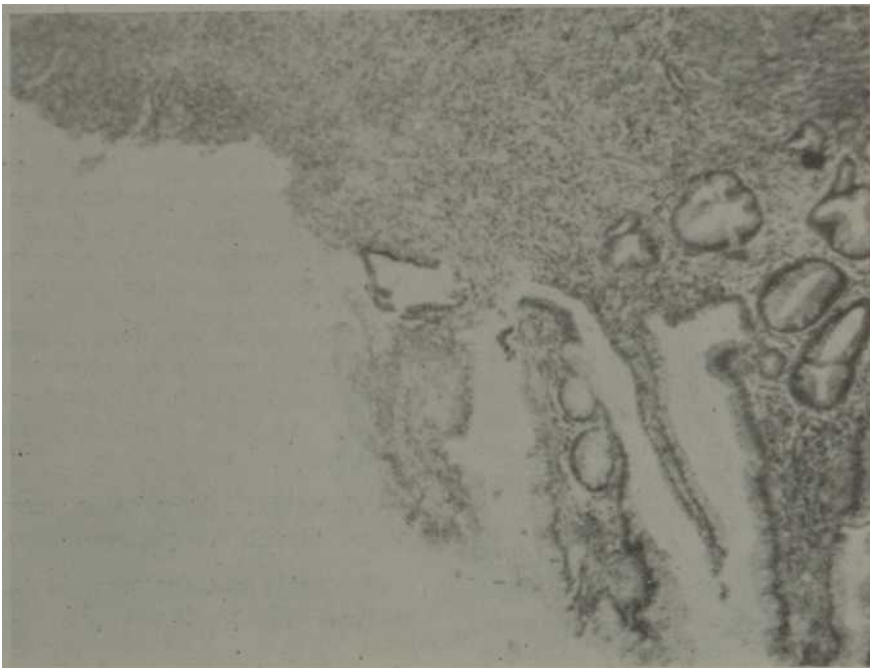


Figura 22. Caso No. 10. Se observa un aspecto del borde de la úlcera péptica crónica.

Biopsia gástrica: anatomía patológica:
2531-72. Gastritis crónica atrófica ff;aura 24).

Caso No. 12

B. P. V.; edad: 44 años; sexo: femenino:
raza: blanca; HC: 074519.

Padece de anemia desde hace un año, por
lo que ha estado bajo tratamiento con sales
ferrosas. No refiere trastornos digestivos.

No pérdida de peso. No melena.

Examen físico: negativo.

Diagnóstico clínico: anemia por déficit de
hierro.

Gastroanálisis: anacidez histaminorre-
sistente.

Estudio radiológico de esófago, estómago y
duodeno: no alteraciones del

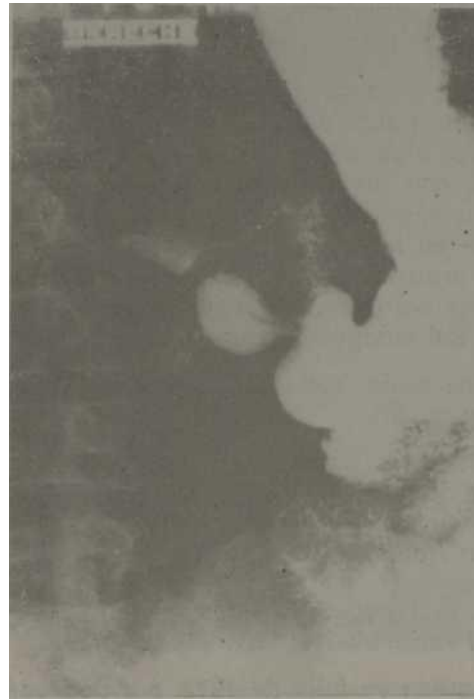

Figura 23.

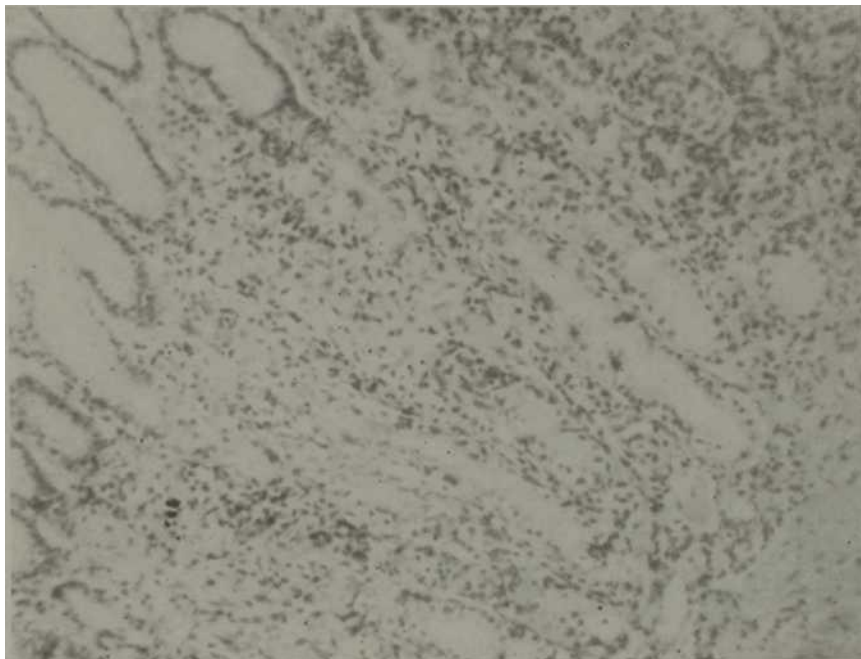


Figura 24. Caso No. 11. Gastritis crónica atrófica. Mucosa disminuida de grosor con la porción profunda de las glándulas hipotróficas y con ligero infiltrado intersticial.

esófago ni del segmento gástrico. Bulbo duodenal deformado (figura 25).

Gastroscoopia: se observa tumor de aspecto polipoideo de 3,5 a 4 cm de diámetro, algo alargado, ligeramente lobulado, con puntos sangrantes en su superficie, pediculado, que parece implantarse en la cara posterior del antro. Se vio prolapsarse en una oportunidad a través del píloro. Gastritis crónica atrófica del cuerpo gástrico.

Operación: diagnóstico gastroscópico confirmado.

Anatomía patológica: 2549-72. Pólipo fibroide inflamatorio (figura 26).

Caso No. 13

R. C. T.; edad: 35 años; sexo: masculino; raza: blanca; HC: 174422.

Ingresa en julio de 1972, por padecer desde hace un año de dolor epigástrico con las características de un síndrome

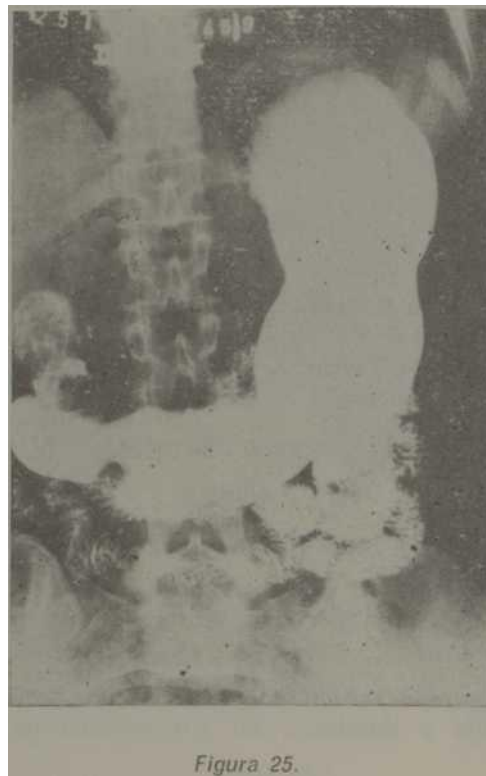

Figura 25.

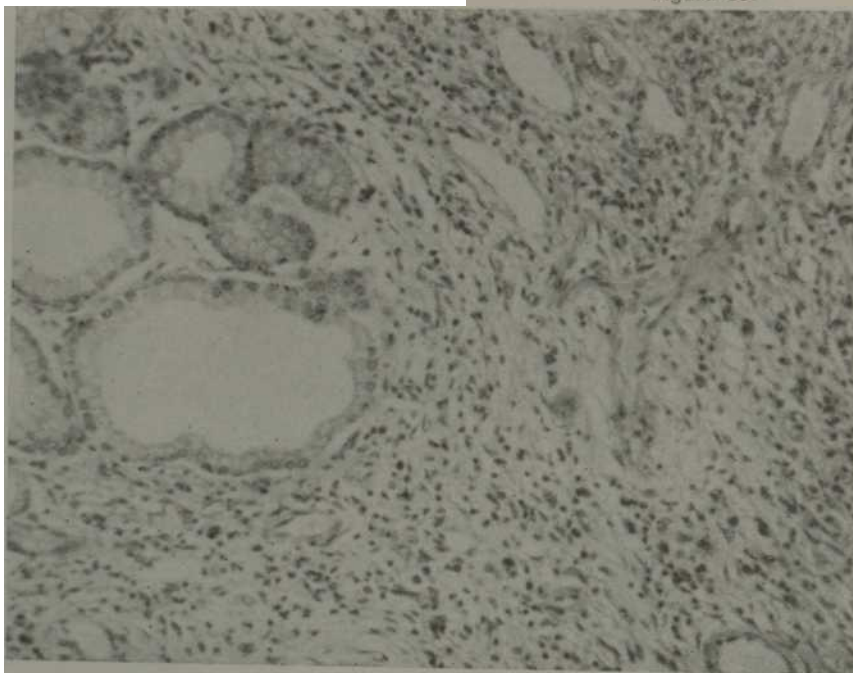


Figura 26. Caso No. 12. Pólipo fibroide. Pólipo adenomatoso con estroma abundante de tejido fibroblástico, bien vascularizado, con infiltrado de eosinófilos predominantes.

ulceroso. No hematemesis ni melena. No pérdida de peso.

Examen físico: negativo.

Diagnóstico clínico: úlcera gastroduodenal.

Gastroanálisis: normoclorhidria.

Estudio radiológico de esófago, estómago y duodeno: esófago normal, en nivel gástrico, entre el antro y cuerpo se observa una falta de lleno con el aspecto de un tumor benigno del tipo del lio- mioma (figura 27).

Gastroscoopia: En nivel del antro pilórico, entre pared anterior y curvatura menor se observa una tumoración sésil, bien circunscrita, de superficie algo irregular, con mucosa aparentemente íntegra, no ulcerada. Parece corresponder a un tumor intramural benigno. Dicho tumor medía en su diámetro mayor unos 3 ó 4 cm, y es más bien alargado.

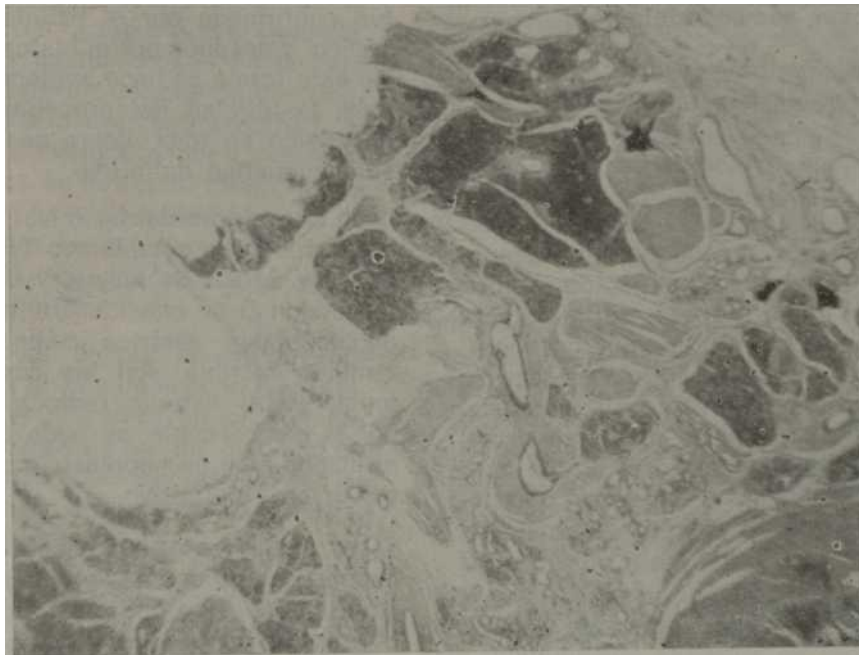
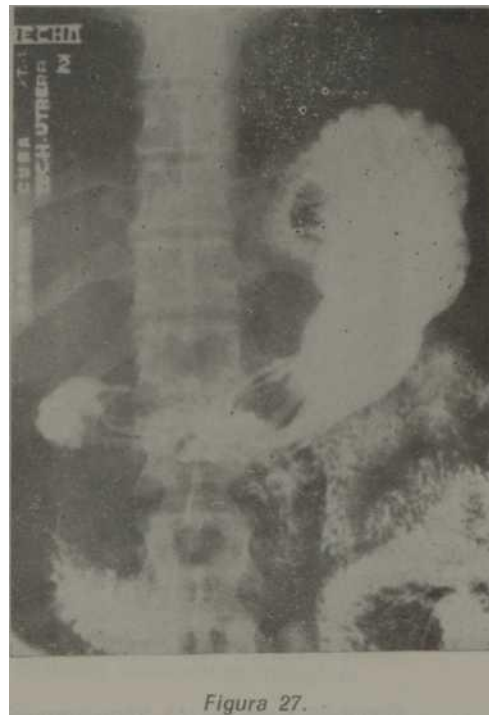

Figura 28. Caso No. 13. Islotes glandulares acinares alternado con bandas de tejido muscular liso, que corresponden a tejido pancreático en el espesor de la pared gástrica.

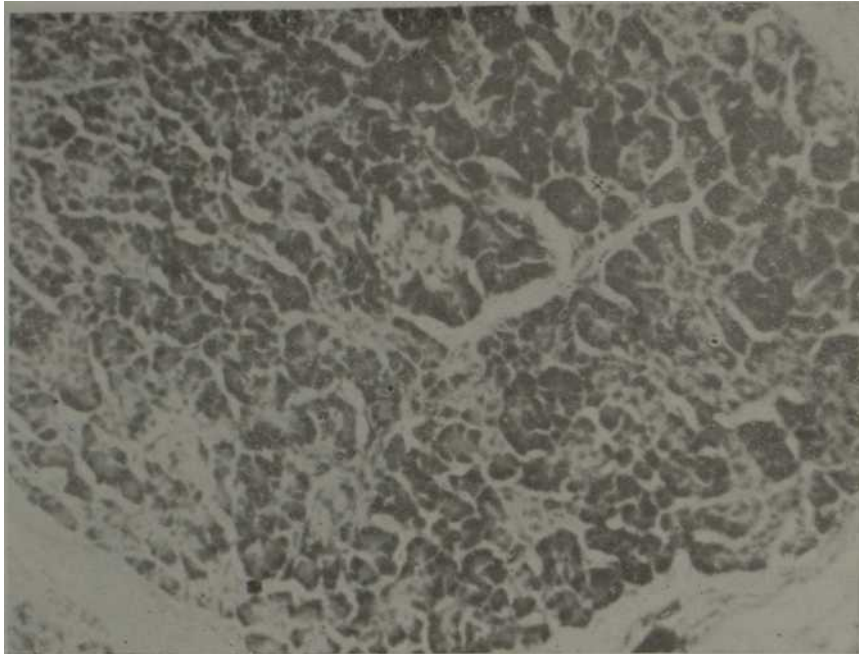


Figura 29. Caso No. 13. Vista a mayor aumento donde se observan con más detalles los ácinos pancreáticos.

Operación: tumor intramural.

Anatomía patológica: No. 3371. Páncreas aberrante (figuras 28 y 29).

DISCUSION

Del estudio de los 13 casos seleccionados podemos señalar que el paciente del caso No. 1 fue considerado radiológicamente como portador de una úlcera péptica, no obstante, de acuerdo con el examen gastroscópico se sospechó la posibilidad de una neoplasia ulcerada, lo cual fue confirmado mediante el estudio histopatológico. En el propio acto quirúrgico el cirujano consideró que podía tratarse de un proceso ulceroso benigno.

Al paciente del caso No. 2, se le hizo un diagnóstico clínico de úlcera gastro-duodenal, dado el tiempo de evolución de dos años, aproximadamente: sin embargo, de acuerdo con el estudio radiológico, se sospechó que existía una tumoración gástrica ulcerada, detalle que fue confirmado por el estudio

gastroscópico, y después por el histopatológico. De esta forma se hace evidente una vez más, la utilidad del procedimiento endoscópico en toda úlcera gástrica para su diagnóstico definitivo.

En el paciente del caso No. 3, el diagnóstico clínico establecido fue de anemia por déficit de hierro, y úlcera gastroduodenal; se consideró la posibilidad de neoplasia gástrica como etiología también factible. Así las cosas, tanto mediante el estudio radiológico como por la gastroscopia, se pudo establecer el diagnóstico de neoplasia gástrica, como único y definitivo.

Los pacientes de los casos 4 y 6, son exponentes típicos de lesiones benignas gástricas del tipo de Momioma ulcerado. El primero, de 49 años; y el segundo, de 68. El paciente del caso No. 4, tuvo como manifestación fundamental la melena; mediante el estudio radiológico se sospechó el diagnóstico, el cual fue confirmado por el estudio endoscópico. En la

del caso No. 6 fue considerada como portadora de una anemia de tipo ferropénica por un tiempo bastante prolongado, y fue tratada como tal. Meses más tarde, en su segundo ingreso, el estudio radiológico evidenció, mediante la pa- rietografía, la presencia de un tumor en el polo superior gástrico. Mediante el estudio gastroscópico se pudo observar dicho proceso perfectamente, el que fue confirmado por la histopatología después de su intervención. Según su experiencia, *Fresno Albarrán y colaboradores*⁷ consideran que el liomioma constituye el 64,5% de los tumores benignos gástricos en general.

En los pacientes de los casos Nos. 5, 7, 8 y 12, el diagnóstico radiológico no aportó su valiosa cooperación debida; inclusive, los diagnósticos clínicos fueron imprecisos en algunos de ellos, aunque en el del caso No. 5 el clínico insistía en la sospecha posible de neoplasia gástrica. Fue mediante el estudio gastroscópico que se pudo obtener el diagnóstico correcto. De estos 4 pacientes, el primero presentó un carcinoma de la pared posterior gástrica; el segundo, tenía pólipos adenomatosos en la cara anterior y posterior del cuerpo gástrico; el tercero, una úlcera carcinomatosa pequeña entre curvatura menor y pared anterior gástrica en su tercio inferior; y el cuarto era un caso de pólipo fibroide inflamatorio que se prolapsaba a través del canal pilórico, lo cual pudo verse endoscópicamente.

No cabe duda de que el estudio mucosográfico y placas de acecho con fluoroscopia previa, constituyen los elementos indispensables para un diagnóstico radiológico más acucioso, criterio con el que están de acuerdo todos los autores, sin lugar a dudas.

El paciente del caso No. 9 presenta un cuadro realmente interesante, ya que el paciente era portador de una úlcera duodenal, pero el estudio radiológico, así como el endoscópico evidenciaron la presencia de una úlcera de cara anterosuperior del cuerpo gástrico con su aspecto francamente benigno;

su evolución posterior fue satisfactoria. No obstante, este paciente está bajo seguimiento por consulta externa por uno de nosotros (*Rivera*).

El paciente del caso No. 10 es portador de una sintomatología de dos años de evolución; presenta, inclusive, complicaciones hemorrágicas, por lo que es tratado médicamente. En su último ingreso la sintomatología se exacerbó con toma del estado general, inclusive. El estudio radiológico de estómago y duodeno informa proceso infiltrativo del antro pilórico, que sugiere neoplasia. Al verificarse la gastroscopia pudimos observar perfectamente una úlcera péptica de la curvatura menor del antro pilórico, lo que descarta un proceso neoplásico. Fue confirmado nuestro diagnóstico, tanto en el acto quirúrgico mediante el estudio anatomopatológico.

El paciente del caso No. 11 fue enviado a nosotros por una anemia marcada con anacidéz histaminorresistente; el diagnóstico de gastritis crónica atrófica fue confirmado por la endoscopia y biopsia correspondiente.

Finalmente, el caso del paciente No. 13 fue considerado clínicamente como un síndrome ulceroso. Mediante la radiología pudo establecerse diagnóstico de tumor benigno, posiblemente liomioma al nivel del antro pilórico. Desde el punto de vista endoscópico nos llamó la atención que no había ulceración, aunque la lesión era algo lobulada con integridad de la mucosa que la recubría; el diagnóstico gastroscópico fue: tumor intramural, posiblemente liomioma. El diagnóstico definitivo fue establecido por el patólogo, quien informó: páncreas aberrante gástrico.

Entre los autores clásicos, *Palmer*,² dice que el diagnóstico gastroscópico es posible sospecharlo cuando se observa una umbilicación estrecha en un tumor intramural. Asimismo, agrega, también puede sospecharse, desde el punto de vista radiológico, cuando se aprecia en el centro de la falta de lleno, un conducto pancreático con sustancia baritada.

Otros autores como: *Chapman, Vagel y colaboradores*,⁵ exponen que no existe una imagen endoscópica típica.

CONCLUSIONES

1. Se presentan 13 casos seleccionados de una serie de 300 gastroscopias realizadas desde agosto 1965 hasta julio 1972, entre los hospitales docentes "Joaquín Albarrán y "Enrique Cabrera".
2. En algunos de ellos el diagnóstico clínico no fue establecido de manera correcta; fue mediante los estudios radiológicos y endoscópicos que pudo establecerse.
3. En 4 pacientes no pudo establecerse un diagnóstico, y fue mediante la gastroscopia que pudo precisarse; posteriormente pudo ser confirmado mediante el estudio anatomopatológico.
4. Resulta indispensable que el médico general realice una buena historia clínica cronológicamente establecida, para que la misma ayude a obtener un juicio diagnóstico lo más correcto

posible.

5. El estudio fluoroscópico previo, la mucosografía, así como las placas de acecho son etapas indispensables en todo estudio radiológico gastroduodenal cuando el clínico lo envía por sospecha de lesión orgánica.
6. Consideramos, por lo tanto, que un correcto estudio radiológico unido al examen gastroscópico deben formar parte del examen rutinario de aquellos casos que así lo requieran, para poder elevar el porcentaje de diagnósticos, lo que permite al internista, gastroenterólogo y cirujano hacer una terapéutica más efectiva a su debido tiempo, y así beneficiar al enfermo, primordialmente.

Agradecimiento

Queremos dejar constancia de nuestro reconocimiento más profundo a los profesores *Francisco Conde Otero y Antonio Pita Rodríguez* por su cooperación en la selección de las placas radiográficas. A la doctora *Anisia Serrano* y al profesor *Hilario Gómez Barry* por la ayuda en los estudios histopatológicos y en las fotografías obtenidas con la colaboración del compañero *Fúster*.

SUMMARY

Sentí Paredes, A. et al. *Gastroscopy as an auxiliary diagnosis means in daily practice*. Rev Cub Med 15: 6, 1976.

Thirteen Interesting cases were selected out of 300 gastroscopies and a clinical, radiological, and endoscopic correlation, as well as an anatomopathological correlation are made. Emphasis is put on the obtention of a fair clinical record, and a detailed radiologic and endoscopic study, as to prevent many possible clinical mistakes.

RESUME

Sentí Paredes, A. et al. *La gastroscopie comme moyen auxiliaire de diagnostic dans la pratique médicale quotidienne*. Rev Cub Med 15: 6, 1976.

Treize cas intéressants sont choisis parmi 300 gastroscopies, et on en fait une corrélation clinique, radiologique et endoscopique, ainsi que la constatation anatomo-pathologique. On met l'accent sur l'importance de l'obtention d'un bon dossier, ainsi que sur la réalisation d'une étude radiologique et endoscopique minutieuse, afin d'éviter au possible les erreurs diagnostiques.

Сенті́ Паре́дес, А. и др. *Гастро́скопическое исследование как вспомогательное средство в повседневной практике*. Rev Cub Med 15: 6, 1976.

Тринадцать интересных случаев были выбраны из 300 гастроскопических исследований, и сделана клиническая, радиологическая и эндоскопическая корреляция, а также анатомопатологическая. Акцент делается на важности получения хорошего клинического анамнеза, а также на тщательности проведения радиологического и эндоскопического исследований, с тем чтобы избежать возможных диагностических ошибок.

BIBLIOGRAFIA

1. *Schindler, ff.* 1935. Diagnostic gastroscopy with special reference to the flexible gastroscope. JAMA, 105, 352-355.
2. *Palmer, D.* Stomach disease as diagnosed by gastroscopy Lea & Febiger. Philadelphia 1949.
3. *Benedict, E. G.* The differential diagnosis of benign anmalignant lesions of the stomach by means of the flexible operating gastroscope. Gastroenterology, 14, 275, 1950.
4. *Bockus, H. L.* Gastroenterología, segunda edición. Salvat Editores, S. A., 1965.
5. *Hirschowitz, B. L.* Gastroduodenal endoscopy with the fibroscope. Bull Gastroint Endose 8: 15, 1962.
6. *López Hidalgo, A. et al.* Valor de la gastros- copia como auxiliar del diagnóstico. (Nuestra experiencia). Rev Cub Med 6: 1, febrero 28, 1967.
7. *Presno Albarrán, J. A. et al.* Tumores de la fibra muscular lisa del estómago. Edición revolucionaria. Instituto del Libro, La Habana, 1968.
8. *Chapman, B. M. et al.* Massive gastric hemorrhage associated with pancreas in the stomach. Gastroenterology 8, 367-374, 1974.